INSTITUTUL DE MEDICINA SI FARMACIE - IASI -
FACULTATEA DE STOMATOLOGIE
CLINICA OFTALMOLOGICA

Dr. BUIUC SERGIU

NOTIUNI ELEMENTARE DE OFTALMOLOGIE

- 1974 -

Scanned with OKEN Scanner

NOTIUNI INTRODUCTIVE

Obiectul oftalmologiei

Oftalmologia se ocupă cu studierea funcţiei şi a afecţiunilor aparatului vizual.

Istoric

Afecţiunile oculare au preocupat pe oameni încă din antichitate. Cel mai vechi document asupra bolilor de ochi (documentul asirian) datează de pe vremea lui Hamurabi (2250 î.e.n.). La egipteni, la care cu tratamentul bolilor se ocupau preoţii, se pomeneşte în unele texte de trahom şi de afecţiunile palpebrale. La greci, Hippocrate (460-377) î.e.n.), în lucrările sale a studiat şi afecţiunile oculare şi tratamentul lor, iar la romani se găsesc noţiuni asupra bolilor de ochi în lucrările lui Celsus, Galien, etc.

In evul mediu, epocă în care progresul ştiinţific a fost redus, găsim unele cunoştinţe de oftalmologie mai însemnate la arabi. Un rol important l-a jucat tratatul lui Ali-ben-Iza (secolul XI) care a fost tradus şi în limba latină şi deasemenea cartea a III-a din "Legile artei medicale" al lui Abu-Ali-Ibn-Sina (Avicena).

In perioada modernă, secolul XIX-lea a constituit o epocă de însemnat progres pentru oftalmologie, datorită contribuţiei aduse de diferiţi cercetători. Un pas important s-a făcut prin descoperirea oftalmoscopului de către Helmholtz (1851) ceea ce a permis studierea şi cunoaşterea afecţiunilor fundului de ochi.

La noi în ţară, începutul şi dezvoltarea oftalmologiei sînt legate de numele lui L.Fialla, N.Manolescu, Gh. Stănculeanu, D. Michail, E.Puşcariu, etc.

Relaţiile dintre stomatologie şi oftalmologie

Intre patologia oculară şi patologia generală există o strînsă corelaţie, numeroase afecţiuni oculare fiind manifestări secundare ale unui proces patologic general sau localizat în diferite regiuni ale organismului.

Astfel, în etiologia afecţiunilor oculare un rol destul de important îl ocupă şi afecţiunile buco-dentare.

Manifestările oftalmologice de origine buco-dentară sînt cunoscute de multă vreme, dar în timp ce odinioară se menţionau numai complicaţiile brutale de vecinătate (palpebrale, lacrimale sau orbitare), în ultimul timp se menţionează şi posibilitatea unor complicaţii oculare la distanţă.

Raporturile dintre oftalmologie şi stomatologie au făcut obiectul a diferite lucrări care au generat însă numeroase controverse.

Realitatea manifestărilor oculare de origine buco-dentară, deşi este destul de redusă (3-5%), nu poate fi neglijată, de unde şi importanţa studierii oftalmologiei în cadrul învăţămîntului stomatologic.

Intre aparatul vizual şi cavitatea buco-dentară există strînse raporturi: osoase, celulare, vasculare şi nervoase.

Planşeul orbitar este format în cea mai mare parte din osul maxilar superior a cărui faţă inferioară este bucală. Faptul că acest os este burat de germeni dentari la copil şi aproape în întregime pneumatizat la adult, favorizează difuziunea infecţiei, uşurată de altfel şi prin continuitatea sinusurilor maxilare etmoidale şi frontale cu orbita, pe care o înconjoară pe cel puţin 1/2 din circonferinţa sa. De asemenea, există în această regiune şi o mare cantitate de os spongios al cărui rol în difuziunea infecţiei poate fi asemănător.

Rădăcinile dentare, adesea infectate, pătrund adînc în os. Rădăcina caninului se ridică pînă la 1/2 distanţei dintre comisura bucală şi pleoapa inferioa-

ră. S-au descris unul sau mai multe mici canalicule vasculare care, plecînd de la apexul acestui dinte, pot conduce infecţia spre sacul lacrimal şi ochi.

Dinţii de minte superiori pot de asemenea să se înfunde profund în osul areolar, fiind adesea incluşi în poziţie înaltă, iar apexul lor este în acest caz apropiat de vîrful orbitei. Premolarii şi molarii sînt în raporturi foarte strînse cu sinusul maxilar; uneori vîrful lor nu este separat de această caviate decît prin mucoasă, ceea ce explică frecvenţa sinuzitelor de origine dentară, sinuzite care pot la rîndul lor determina leziuni palpebro-orbito-oculare.
In caz de osteită acută a maxilarului superior, se produce adesea o difuziune masivă a infecţiei la întregul os, cuprinzînd pereţii şi sinusul, de unde se poate propaga apoi la orbită. Difuziunea se poate de asemeni extinde şi pe cale periostică sau subperiostică prin feţele anterioară (geniană) sau posterioară (pterigoidiană). Sacul lacrimal, intim aderent de periost în loja sa osoasă _ este separat de maxilarul superior şi de celulele etmoidale prin pereţii osoşi extrem de subţiri şi uneori dehiscenţi.

Cu excepţia gingiei, a feţelor palatină, nazală şi a suprafeţelor de inserţiei musculară, periostul maxilarului superior este dublat la exterior de un ţesut celular abundent, mai mult sau mai puţin lax. Un lung culoar celular în potcoavă înconjoară arcada alveolară deasupra gingiei şi dedesuptul inserţiei buccinatorului, prelungită înainte de muşchii profunzi ai buzei superioare. Aceste inserţii musculare, trecînd pe deasupra apexului, fac ca abcesele de origine dentară să rămînă de obicei cu evoluţie intrabucală. Bariera musculară este însă întreruptă de fiecare parte, între zona cea mai anterioară a inserţiei buccinatorului şi cea a muşchilor profunzi ai buzei superioare. In acest loc, care se găseşte aproximativ la nivelul apexului primului premolar superior şi a caninului, ia naştere un alt culoar celular, vertical, care se întinde în regiunea geniană, între planurile

musculare superficial şi profund, mergînd de-a lungul şanţului nazo-genian. Vasele faciale merg prin acest culoar celular, pentru a ajunge împreună în unghiul intern al ochiului. Artera şi vena facială se anastomozează cu vena oftalmică superioară şi cu artera nazală, ramură din oftalmică. Pentru a pătrunde sau ieşi din orbită, aceste vase traversează marginea periferică a septului orbitar care izolează ţesutul celular al orbitei de cel nazo-genian. Din contra, acesta din urmă se continuă direct cu ţesutul celular foarte lax al pleoapei inferioare, ceea ce explică importanţa şi difuziunea rapidă spre unghiul intern al ochiului a unor celulite acute geniene şi chiar voluminoasele edeme ale pleoapei inferioare care se pot observa în aceste cazuri.

Ţesutul celular al regiunii pterigo-maxilare poate fi infectat direct de un dinte de minte superior apoi să propage infecţia la ţesutul celular al orbitei pe cale posterioară. Acest mod de propagare este însă foarte rar, exceptînd cazurile de participare venoasă. Din contra, ţesutul celular orbitar poate fi direct interesat într-o osteită difuză a maxilarului superior, periostul planşeului orbitar constituind o slabă barieră în calea difuziunii infecţiei, din care cauză pot rezulta celulite sau chiar flegmoane orbitare.

Circulaţia venoasă foarte activă la nivelul maxilarului superior se drenează în cea mai mare parte în plexul alveolar situat pe faţa profundă, dedesuptul şi îndărătul apofizei piramidale a acestuia.

Ea se varsă apoi în plin canal, înainte (prin intermediul trunchiului venos a lui Cruveillier) în vena facială, iar îndărăt (prin largi anastomoze) în plexul pterigoidian. Circulaţia venoasă a părţii anterioare a maxilarului superior se drenează de asemenea direct în vena facială pentru a ajunge apoi în sistemul jugular intern. Ca urmare a absenţei de valvule a venei faciale, această circulaţie se poate inversa pentru a merge ascendent spre vena angulară şi vena oftalmică. Această situaţie se întîlneşte în special

în flebitele faciale şi explică rapida extensie a acestora spre unghiul intern al ochiului şi orbită.

Plexul pterigoidian care se drenează în mod normal în venele jugulare internă şi externă, posedă el însuşi numeroase anastomoze cu cele 2 vene oftalmice şi cu sinusul cavernos. El primeşte de asemenea, sau se anastomozează larg, cu venele şi plexul periamigdalian şi faringian. Toate aceste anastomoze pot propaga spre ochi şi orbită un proces tromboflebitic, pot conduce embolii microbiene de origine buco-faringiană şi pot deasemenea explica o stază venoasă responsabilă de un edem papilar sau palpebral. In edemele palpebrale prin stază sau celulită orbitară periflebitică, cele 2 pleoape sînt imediat interesate. Edemul palpebral superior în special, are o valoare diagnostică particulară în faza incipientă a unei tromboflebite pterigoidiene sau faciale, ca urmare a precocităţii sale.

Nervul facial, care este nervul motor comun tuturor muşchiulor feţii, inervează în acelaşi timp şi muşchii buzelor şi ai pleoapelor. Anastomozele cu nervul trigemen, care dă atît sensibilitatea ochiului cît şi a dinţilor, explică unele spasme, ticuri sau ptoză palpebrală prin iritaţie dentară.

Vecinătatea nucleului masticatorului (originea ramurii motorii a trigemenului) şi a nucleului facialului în protuberanţă, ar explica apariţia sau existenţa unor sincinezii patologice palpebro-maxilare (sindromul Marcus-Gunn).

Deasemeni, inervaţia sensitivă comună a ochilor şi dinţilor ar explica unele sinalgii dento-oculare, şi invers, algii dentare de origine oculară.

Conexiunile neuro-vegetative par a avea cel mai mare rol în difuziunea spre ochi a infecţiilor sau iritaţiilor buco-dentare şi chiar faringiene. Ele se efectuiază prin intermediul trigemenului a cărui bogăţie în fibre simpatice este considerabilă, a ganglionilor oftalmic, sfeno-palatin, optic, şi deasemeni a arterelor dentară, maxilară internă, oftalmică, ciliare, centrală a retinei, facială, şi faringiană),

veritabile plexuri nervoase. Sistemul neuro-vegetativ al acestei regiuni apare astfel ca o imensă reţea situată pe ramurile nervoase şi arteriale, asigurînd nu numai funcţionarea pupilei şi acomodaţiei, dar de asemeni toate fenomenele vasomotorii, oftalmotonice, secretorii şi trofice ale aparatului vizual. Mecanismul intim al disfuncţiei simpatice, al tulburărilor şi leziunilor care rezultă, sînt încă incomplet cunoscute. Lucrările recente le atribuie unor tulburări vasomotorii.

Arterele, în afară de rolul lor de conducere periferic, neuro-vegetativ, pot vehicula spre ochi factori specifici legaţi de natura agentului microbian responsabil de activitatea focarului infectant (microbi, toxine, anticorpi).

In patologia buco-dentară există numeroase afecţiuni susceptibile de a determina leziuni secundare la nivelul aparatului vizual. Ele trebuiesc căutate cu răbdare şi atenţie, ajutîndu-ne de toate resursele clinice şi paraclinice şi ştiind că ori ce infecţie sau iritaţie, mai ales dentară chiar minimă, poate fi la originea unor tulburări la distanţă.

După poarta de intrare a infecţiei, aceste afecţiuni se pot împărţi în focare de infecţie spontane şi în focare terapeutice (Held).

A. Focare terapeutice. Leziunile terapeutice care favorizează pătrunderea microbilor pot fi următoarele (François):

1. Alesajul insuficient al canalelor cu obturaţii radiculare neermetice şi reinfecţia prin canaliculele dentinare.
2. Obturaţii radiculare rezorbabile.
3. Antiseptice care produc o necroză periapicală.
4. Abuzul de rezecţie apicală care lasă deschise canaliculele dentinare infectate.
5. Imposibilitatea unei asepsii absolute,
6. Intervenţii insuficient de radicale în paradentoza fundurilor de sac profunde.
7. Extracţii dentare urmate de alveolită.

B. Focare spontane. Focarele spontane ar fi constituite din următoarele afecţiuni (Delaire, Chavannes, Billet):

1. Accidente de dentiţie: pericoronarite, erupţii dentare, mai ales a unui dinte temporar.

2. Leziuni dentare cu iritaţie sau infecţie pulpară: fisuri şi fracturi coronare, carii profunde, pulpite acute, subacute sau cronice, pupoliţi, obturaţii pulpare cu sonda sau tasări alimentare într-o cavitate de carie.

3. Leziuni dentare cu mortificare pulpară (gangrenă pulpară): infecţie periapicală acută, subacută sau cronică (granulom, kist radiculo-dentar).

4. Infecţii sau iritaţii ligamentare: infecţia sau iritaţia septală, pioree alveolo-dentară (paradontita marginală cronică), monoartrita apicală acută sau cronică.

5. Incluzii sau retenţii dentare: caninii superiori, germeni supranumerari, uneori un apex fracturat.

6. Ectopii dentare. Acestea pot determina tulburări oculare reflexe sau complicaţii oculo-orbitare, dacă este vorba de dinţi ectopici evoluînd spre orbită. Erupţia dintelui de minte inferior, care se face adesea anormal, a fost acuzată în numeroase cazuri de a determina tulburări oculare de ordin reflex.

7. Sinusita maxilară latentă, care ar constitui un lanţ intermediar între afecţiunile dentare şi cele secundare oculare.

8. Osteita circumscrisă sau mai adesea difuză a maxilarului superior.

9. Angine acute sau sub acute cu repetiţie, uneori simple pusee de dureri ale gîtului, a căror durată destul de prelungită şi frecvenţă excesivă trebuie să ne atragă atenţia.

10. Amigdale scleroase, hipertrofice sau încă roşeaţă permanentă a pilierilor anteriori ai vălului.

Dintre diversele focare de iritaţie sau infec-

ţie, cele mai nocive par a fi granuloamele periapicale care constituie o reacţie proliferativă a ţesutului conjunctiv, secundară unei infecţii cronice a canalului radicular al unui dinte (cel mai adesea primul şi al doilea molar, premolarii superiori şi mai rar incisivii, canii şi dinţii de minte). Dinţii maxilarului superior sînt mai adesea afectaţi decît de cei ai maxilarului inferior. Un canal neobturat a unui dinte mortificat, chiar fără infecţie apicală clinic sau radiologic vizibilă, este capabil de a antrena complicaţii la distanţă. S-au comunicat cazuri de rădăcini dentare aparent bine tratate şi integral obturate care au rămas infectate.

Acţiunea focarelor buco-dentare se poate exercita în mai multe moduri:

1. Extensia prin contiguitate

Infecţia se poate propaga de la focarul dentar din aproape în aproape în regiunea orbito-oculară. Ea împrumută calea osteo-periostică, calea osoasă sau calea sinusului maxilar.

Pe calea sinusului maxilar, infecţia se transmite prin intermediul unei sinuzite maxilare latente. Lanţul sinusian intermediar este considerat de unii autori ca fiind constant.

Această patogenie nu poate fi evident admisă decît pentru dinţii superiori, care de altfel, sînt în cauză în marea majoritate a cazurilor cînd este vorba de complicaţii oculare.

Infecţia de la nivelul focarului buco-dentar se poate de asemeni transmite şi pe cale venoasă, utilizînd calea anterioară, facială sau calea posterioară pterigoidiană. In toate aceste cazuri, relaţiile de la cauză la efect între leziunea dentară si tulburările de la nivelul aparatului vizual sînt indiscutabile.

2. Extensia la distanţă. Pentru a se explica accidentele apărute la distanţă de focarul buco-dentar, s-a introdus noţiunea de iritaţie sau infecţie focală.

Iritaţia focală. La nivelul aparatului vizual se pot produce tulburări reflexe de origine dentară, ca

urmare a iritaţiei trigeminale. Aceste tulburări pot fi senzitive, motorii, secretorii, trofice şi vasomotorii. De asemenea, o iritaţie a trigemenului cu punct de plecare dentar, poate determina perturbaţii vasculare şi nervoase la nivelul ochiului din care cauză aceasta poate deveni receptiv la infecţie.

Infecţia focală (Billings,1912). Focarul primar de infecţie ar fi constituit de o zonă circumscrisă de ţesut infectat cu microorganisme localizate şi destul de rău drenate, care comunică cu o suprafaţă mucoasă sau cutanată.

Modul de acţiune al focarului primar asupra organismului este încă discutat. S-au emis mai multe teorii:

a. Teoria bacteriană. Prezenţa constantă de microbi în focarul primar, unde au determinat o infecţie cronică latentă, a făcut să se admită posibilitatea propagării infecţiei prin bacteriemie de la nivelul acestuia la focarul secundar. Bacteriile vehiculate din pulpă sau alveolă de către limfaticile şi venele dentare, ar ajunge în circulaţia generală de unde pe cale arterială s-ar putea localiza în anumite ţesuturi sau organe, provocînd focare de infecţie secundară la distanţă.

Pentru a se explica localizarea oculară, s-a invocat afinitatea electivă a unor germeni pentru anumite ţesuturi (microbi şi toxine oftalmotrope) şi de asemenea, existenţa unui mediu favorabil rezultat prin perturbaţii reflexe ale simpaticului.

Localizarea infecţioasă secundară ar putea să se producă:

- prin septicemii latente; microbii şi toxinele lor sînt vărsate direct din focarul primitiv în circulaţie;
- prin piofagie; în acest caz, germenii înghiţiţi pot să treacă în circulaţie (septicemie latentă) sau pot fi eliminaţi după resorbţia toxinelor lor;
- prin microbi de ieşire; leziunea dentară ar constitui un focar de infecţie latentă; o nouă infec-

ţie, chiar uşoară şi provocată de microbi diferiţi, fără specificitate, poate redeştepta virulenţa germenilor focarului dentar latent şi să-i facă să iasă din focarul lor, exacerbîndu-le puterea patogenetică (germeni de ieşire), ceea ce ar putea determina accidente morbide secundare.

b. Teoria toxică. Leziunea secundară, de ex. o uveită, nu ar fi de origine microbiană ci datorită toxinelor (exotoxine elaborate de microbii focarului primitiv, endotoxine provenind din liza microbiană, substanţe proteice ce iau naştere ca urmare a dezagregării celulelor focarului infecţios). Aceste substanţe toxice, ajungînd în circulaţia generală şi de aici în diverse ţesuturi, ar da naştere la leziuni de natură inflamatorie la nivelul focarului secundar, Această invadare sanguină s-ar produce episodic pentru că bariera perifocală ar deveni pentru moment permiabilă sub influienţa unor factori diverşi (traumatisme locale, tulburări circulatorii locale, o tulburare generală ca infecţia gripală), putînd fie activa focarul infecţios, fie favoriza mobilizarea substanţelor toxice.

c. Teoria alergică (alergie focală). Alergia constă într-o creştere a sensibilităţii organismului faţă de o substanţă care joacă rolul de antigen sau alergen. Cînd acăsta pătrunde în organism, provoacă formarea de anticorpi, iar dacă după perioada necesară producerii acestora din urmă (8-15 zile) o nouă cantitate din acelaşi antigen pătrunde în organism, se produce în unele organe o combinaţie între acest antigen şi anticorpii corespunzători, determinînd apariţia de reacţii inflamatorii şi degenerative. Orice substanţă poate juca rolul de alergen, chiar microbii şi toxinele lor (exotoxinele sau descărcările septice şi endotoxinele sau proteinile heterogene puse în libertate prin dezintegrarea microorganismelor). Microbii ar putea chiar acţiona, provocînd (de ex. plecînd de la un focar infecţios dentar) o însămînţare periodică cu germeni cu virulenţă atenuată, care ar acţiona asupra

unui ţesut, progresiv sensibilizat.

Alergia nu este strict specifică; substanţe toxice diverse, nespecifice, de origine microbiană de ex. pot juca rolul de antigen, declanşînd reacţii alergice în organismul sensibilizat faţă de alt produs proteic sau microbian.

Microbii pot creea primitiv o sensibilitate locală. Ca urmare a acesteia şi în mod secundar, diferiţi antigeni în contact cu focarele sensibilizate reactivîndu-le, pot întreţine în organism manifestări morbide.

După această teorie, se admite că, plecînd de la focarul de infecţie dentar, o primă însămînţare cu germeni de virulenţă atenuată ar determina o sensibilitate particulară a unor ţesuturi de la nivelul ochiului, cum ar fi de ex. uveea. Substanţe toxice diverse, nespecifice, ar pute juca rolul de antigen declanşant care în contact cu focarul sensibilizat să determine o reacţie locală sub formă de manifestări patologice, de ex. iridociclite.

Tratamentul stomatologic cauzal se impune în manifestările oculo-orbitare secundare care într-un număr de cazuri ameninţă în mod serios viitorul vizual al bolnavului.

Suprimarea focarelor iritative infecţioase bucodentare prezintă un interes real şi pentru diagnosticul etiologic al manifestărilor oftalmologice concomitente. Dacă acestea se ameliorează rapid după intervenţia stomatologică şi nu recidivează, acest fapt constituie un argument serios în favoarea originii dentare. Se va interveni de urgenţă pentru ca leziunile inflamatorii secundare să nu treacă în stare de cronicitate.

Stiind că toate aceste focare pot fi responsabile de manifestări patologice la distanţă, stomatologul va trebui să facă un examen riguros al cavităţii buco-dentare. Se va examina clinic şi radiografic toate sectoarele maxilarului şi se va face un bilanţ al tuturor leziunilor susceptibile de a fi patologice.

Scanned with OKEN Scanner

Structura anatomică a ochiului

Analizorul vizual este format din 3 segmente: un segment periferic -retina-, un segment intermediar- căile optice-, şi un segment central-scoarţa cerebrală occipitală.

Segmentul periferic (retina) se găseşte situat în interiorul ochiului care constituie organul vederii.

Globul ocular este un organ pereche şi simetric, situat în partea anterioară a orbitei, unde este menţinut în poziţia sa normală de o capsulă conjunctivă (capsula lui Tenon), de muşchi, vase, nervi şi ţesut adipos orbitar. El este separat de stratul moale de ţesut adipos de către capsula lui Tenon care acoperă partea posterioară a ochiului, fiind despărţit de aceasta printr-un spaţiu foarte îngust, traversat de numeroase travee conjunctive. Capsula este perforată de muşchii oculo-motori, formînd în jurul acestora o teacă ce-i însoţeşte pînă la inserţia lor scleralã. In partea anterioară, ea se pierde sub conjunctivă, dînd prelungiri separate pentru pleoape şi glanda lacrimală.

O linie care uneşte mijlocul marginei superioare a orbitei,cu mijlocul marginei sale inferioare,- este tangentă la partea anterioară a ochiului.

Globul ocular are o formă aproape sferică, cu 2 poli, unul anterior, altul posterior, partea sa anterioară avînd o curbură ceva mai mare.In plan frontal, între cei 2 poli, perpendicular pe axa antero-posterioară a globului, se găseşte ecuatorul ochiului (fig.1)

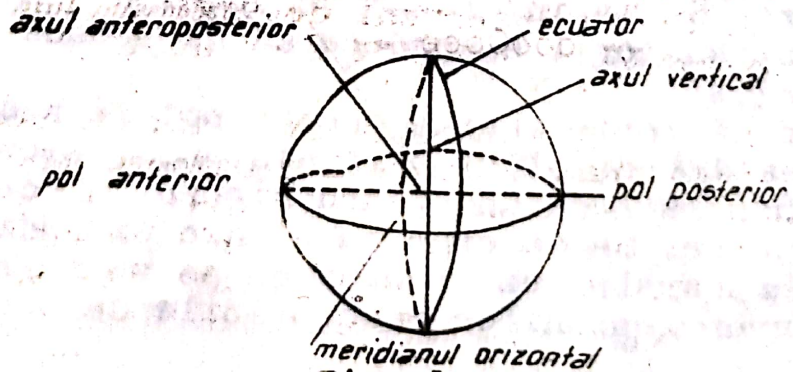

Fig. 1.

Pentru a putea localiza topografic diferitele leziuni oculare,ochiul se împarte în 4 cadrane, cu ajutorul a 2 mediane - (vertical şi orizontal)-, care trec prin cei 2 poli (fig.1).

Diametrele ochiului nu sînt egale; diametrul antero-posterior este de 24-25 mm, cel tramversal de 23,6 mm, iar cel vertical de 23,3 mm.

Globul ocular este format dintr-un perete şi dintr-un conţinut (fig.2).

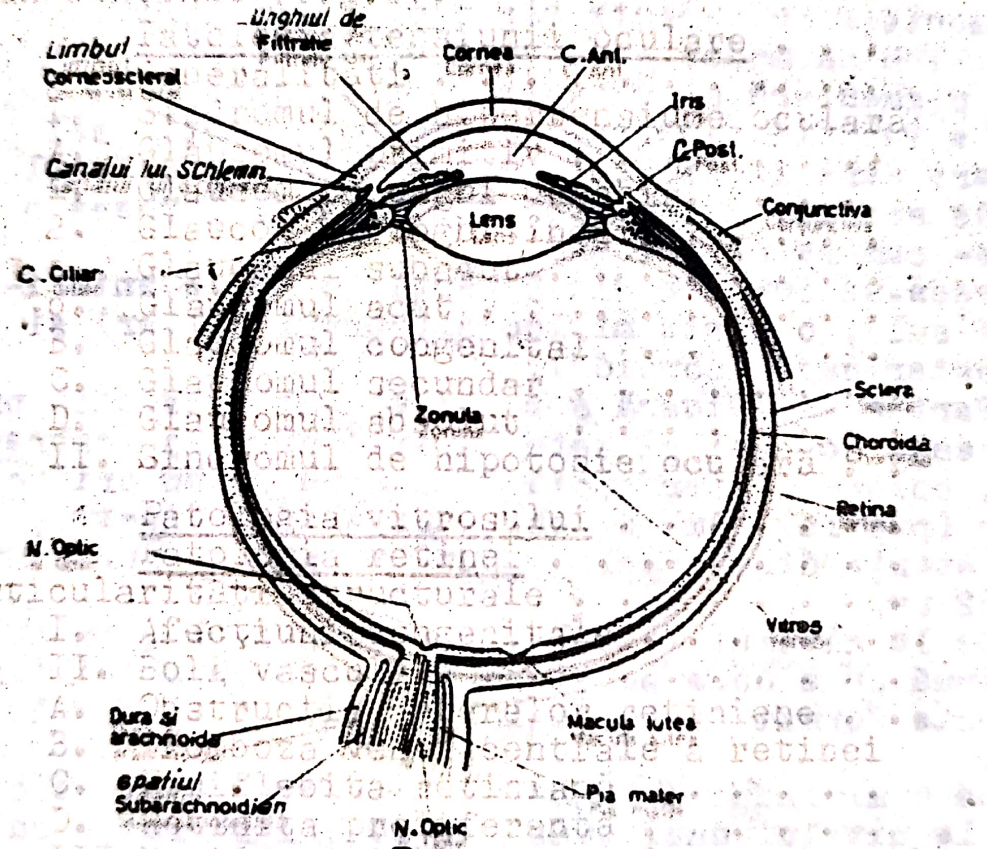

Fig.2.

Peretele este constituit din 3 membrane concentrice: membrana externă, fibroasă, membrana mijlocie, vasculară, şi membrana internă, nervoasă.

1. Membrana externă este fibroasă, groasă şi rezistentă. Ea se compune din 2 părţi: una anterioară mai bombată, transparentă-corneea- care cuprinde 1/6 din întreaga membrană, alta posterioară, albă, opacă-scle-

rotica- care cuprinde celelalte 5/6; limita de unire prin care cele 2 părţi se continuă una cu alta constituie limbul sclero-corneean.

Membrana oculară externă, de consistenţă şi flexibilitate redusă, are rol protector. Ea asigură păstrarea formei ochiului şi protejează membranele interne ale acestuia.

Corneea, datorită transparenţei sale, permite pătrunderea razelor luminoase în interiorul ochiului şi constituie, datorită refringenţei sale, unul din elementele componente ale dioptrului ocular.

2. Tunica medie sau uveea este o membrană vasculară, pigmentară şi musculară ce se aplică pe faţa internă a tunicii externe, cu excepţia părţii sale anterioare care la nivelul limbului corneo-scleral se separă de acesta, delimitînd împreună cu corneea o cavitate- camera anterioară.

Uveea,se compune din 3 părţi: o parte anterioară (irisul), o parte mijlocie (corpul ciliar) şi o parte posterioară (coroida).

-Partea anterioară sau irisul este vizibilă prin transparenţa corneei şi este formată dintr-o membrană subţire, colorată, perforată în centru de un orificiu circular (pupila). Ambii ochi sînt astfel plasaţi, încît distanţa dintre cele 2 pupile este de aproximativ 58-62 mm.

-De la nivelul limbului corneo-scleral, irisul se continuă cu a doua porţiune a uveei-corpul ciliar. Acesta este format din muşchiul ciliar şi procesele ciliare.

-La 6 mm înapoia limbului, corpul ciliar se continuă - la nivelul unei zone numită ora serrata- cu a treia porţiune a uveei, coroida, formată în cea mai mare parte din vase sanguine. Ea se întinde de la ora serrata pînă la orificiul de trecere a nervului optic, acoperind cam 2/3 din suprafaţa internă a ochiului.

Uveea,datorită vascularizaţiei sale bogate, are rolul de a asigura nutriţia globului ocular. Datorită pigmentaţiei sale, ea împiedică difuziunea luminii în



interiorul ochiului, formînd o adevărată cameră obscură, necesară funcţiei vizuale.

3. Tunica internă sau retina, este o membrană nervoasă care se întinde de la orificiul pupilar pînă la locul de trecerea a nervului optic. Din punct de vedere funcţional, ea se împarte în 2 părţi: una anterioară, lipsită de proprietăţi senzoriale, situată înaintea orei serrata (retina irido-ciliară), alta posterioară, senzorială, situată îndărătul acesteia (retina propriu zisă). Prima porţiune acoperă faţa posterioară a irisului şi a corpului ciliar, cea de-a doua, faţa internă a coroidei.

Pe retină se remarcă 2 zone: papila optică şi macula sau pata galbenă (fig.3).

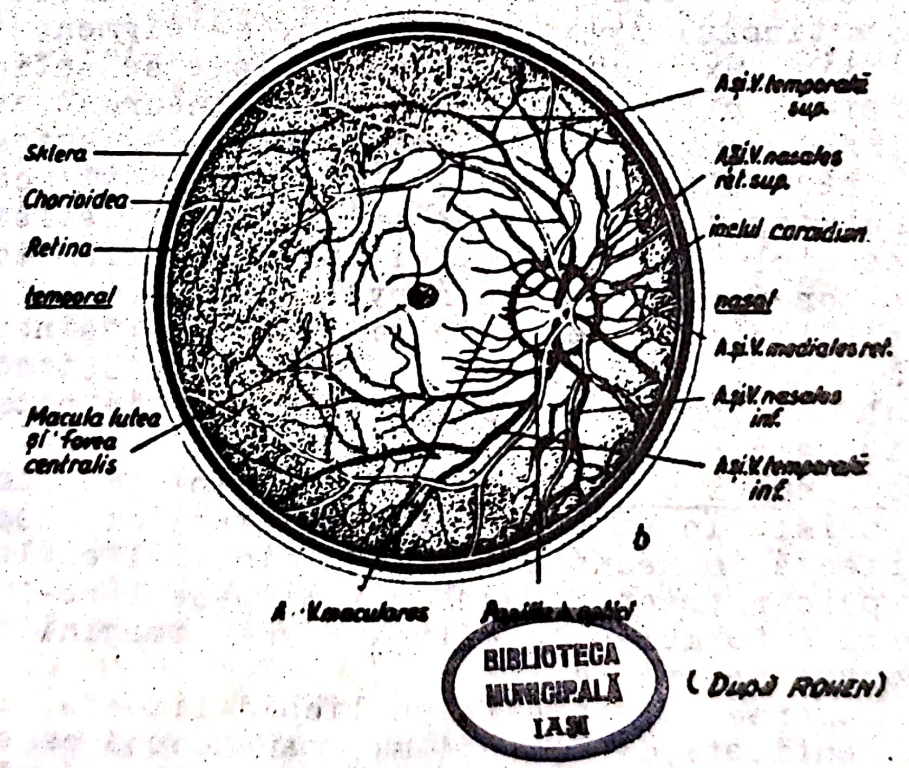

BIBLIOTECA MUNICIPALĂ IAŞI
(DUPĂ ROHEN)
332.078

fig. 3.

Papila-care coresbunde locului de trecere a fibrelor nervului optic-are forma unui disc ovalar sau circular, cu diametrul de 1,5 mm, din centrul căreia pleacă vasele centrale ale retinei. Pata galbenă sau macula lutea, are o formă eliptică şi este situată la polul posterior, avînd în centru o depresiune-foveea centrală sau foveola. Papila optică se găseşte în raport cu foveola,la 1 mm deasupra şi la 4 mm înăuntrul acesteia.

Retina conţine celule senzitive care formează neuroepiteliul sensorial, repartizat pe o suprafaţă de 1246 mm^2. Acesta este constituit din 2 feluri de celule: unele mai numeroase (130 milioane), cu aspect de bastonaş, repartizate la periferia retinei, altele mai puţin numeroase (6 milioane), cu aspect de con, situate la polul posterior, mai ales în regiunea maculară. Aceste celule sînt prevăzute cu o prelungire externă (articolul extern) care conţine pigmenţii vizuali. Cilindraxii celulelor sensoriale se articulează cu prelungirile celui de-al doilea neuron- celulele bipolare,- numite astfel deoarece şi de partea opusă sînt prevăzute cu al doilea cilindrax prin care se articulează cu dentritele celui de-al treilea neuron,- celulele ganglionare ;cilindraxii celulelor ganglionare vor forma fibrele nervului optic.

Nervul optic pleacă de la papilă,părăsind lama ciuruită,sub forma unui cordon rotund. El îşi continuă traiectul său îndărăt şi prin canalul optic pătrunde în cavitatea craniană.

Conţinutul ochiului este reprezentat de umoarea apoasă, cristalin şi corpul vitros (medii transparente) care formează împreună cu corneea dioptrul ocular. Acesta, prin refracţia razelor luminoase care-l străbat, permite formarea pe retină a unei imagini precise, necesare vederii clare.

- Umoarea apoasă este un lichid limpede, incolor, în cantitate de 0,3-0,4 mm, care ocupă camerele ochiului şi îmbibă corpul vitros; indicile său de refracţie=1,33,iar D=1,005-1,007. Ea are un rol meta-

bolic foarte important.

- Cristalinul este o lentilă biconvexă, moale, elastică, transparentă, situată imediat îndărătul irisului cu care vine în contact în regiunea pupilară. El este menţinut în poziţia sa normală datorită unui sistem de fibrile fine, ligamentul sau zonula lui Zinn, care se fixează pe ecuatorul său şi pe corpul ciliar.

Cristalinul, împreună cu zonula, formează un diafragm care împarte cavitatea oculară în 2 părţi inegale: una mai mică, anterioară, alta mai mare posterioară. Cavitatea posterioară, cuprinsă între cristalin şi faţa internă a retinei, conţine o masă gelatinoasă, transparentă, care refractă puternic razele luminoase (corpul vitroă). Acesta este învelit într-o membrană foarte fină -hialoida. Pe suprafaţa sa anterioară se găseşte o depresiune, foseta patelară, care corespunde feţii posterioare a cristalinului.

Cavitatea anterioară cuprinsă între cornee şi cristalin este împărţită de iris în 2 camere: una anterioară, alta posterioară.

- Camera anterioară este delimitată de faţa posterioară a corneei, faţa anterioară a irisului şi faţa anterioară a cristalinului cuprinsă în cîmpul pupilar. Ea are forma unei lentile plan-convexe. Locul unde irisul se continuă cu corpul ciliar- la nivelul limbului corneo-scleral- formează unghiul camerei anterioare. La acest nivel se găseşte o formaţiune particulară-trabeculul- şi un canal circular- (canalul lui Schelmm),- ambele avînd un rol important în circulaţia umorii apoase.

- Camera posterioară este spaţiul îngust, delimitat de faţa posterioară a irisului, faţa anterioară a cristalinului şi de procesele ciliare. Ea comunică cu camera anterioară prin pupilă.

x

Vascularizaţia oculară (fig.4) este formată dintr-un sistem arterial şi un sistem venos.

-Arterele provin din artera oftalmică care distribuie pentru globul ocular următoarele ramuri:

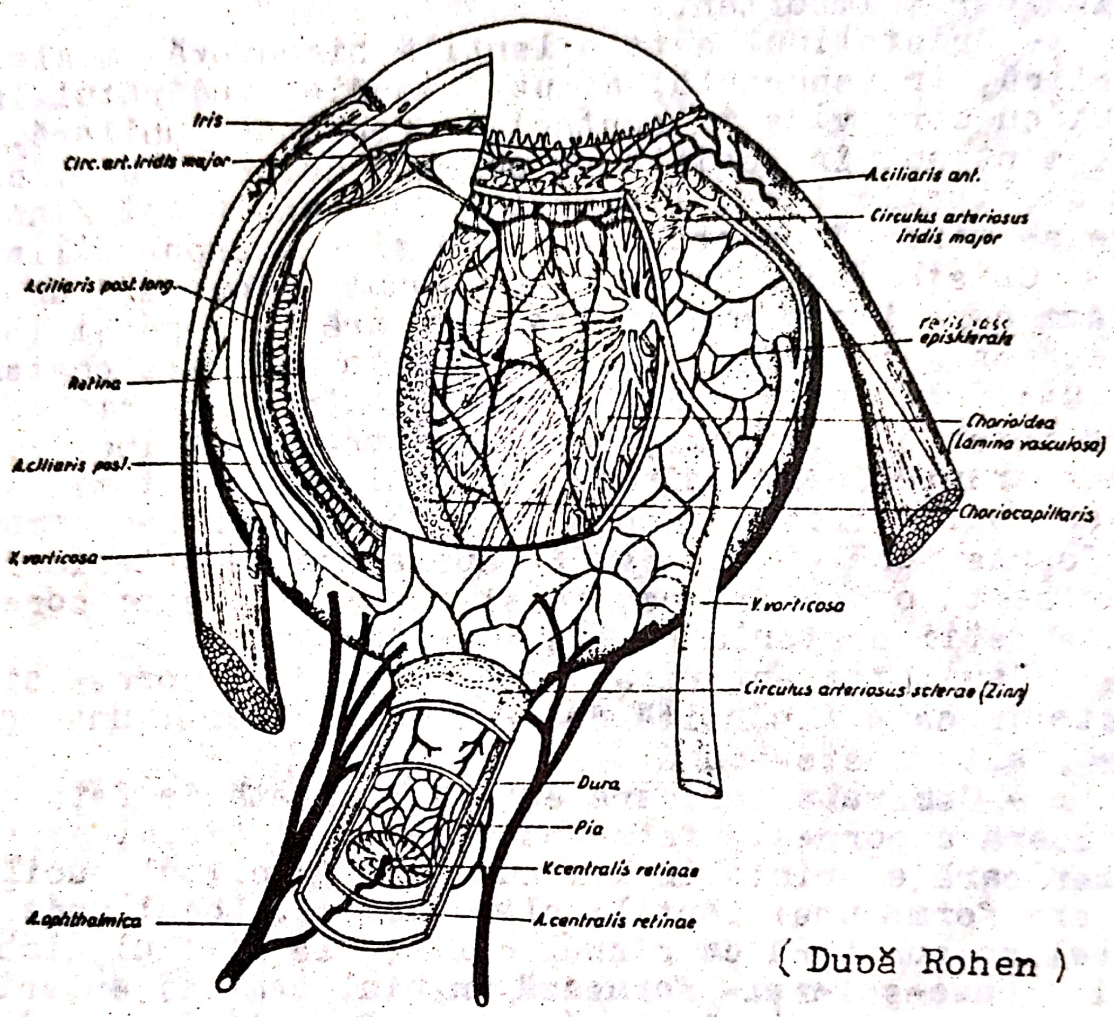

(După Rohen)

Fig. 4 .

1. Artera centrală a retinei care irigă retina.

2. Arterele ciliare scurte posterioare care se distribuie coroidei.

3. Arterele ciliare anterioare și arterele ciliare lungi posterioare care irigă corpul ciliar și irisul.

- Sistemul venos este format din vena centra-

lă a retinei pentru retină, din venele ciliare anterioare şi din venele vorticoase pentru uvee.

Mediile transparente ale ochiului (cornee, cristalin, vitros) nu au vase; ele se hrănesc prin difuziune, datorită umorii apoase care circulă în interiorul ochiului. Nutriţia corneei mai este asigurată şi de plasma care provine din ansele profunde ale limbului corneo-scleral.

x

Nervii ochiului, sînt motori şi senzitivi.

- Nervii motori provin dintr-o ramură a oculomotorului comun prin nervii ciliari scurţi (nervi parasimpatici) şi din simpaticul cervical prin nervii ciliari lungi (nervi simpatici).

- Nervii senzitivi provin din ramul oftalmic al trigemenului care trecînd prin ganglionul ciliar ajung la glob prin nervii ciliari scurţi, sau direct din nervul nazal prin nervii ciliari lungi.

x

Pentru a-şi putea îndeplini funcţia, ochiul este prevăzut cu o serie de anexe , unele cu rol protector (sprincenele, pleoapele, aparatul lacrimal, conjunctiva şi orbita), altele cu rol motor (muşchii drepţi şi oblici).

x

Segmentul intermediar al analizorului vizual este reprezentat de căile optice. Cei 2 nervi optici pătrund în cavitatea craniană şi se întîlnesc deasupra hipofizei, formînd chiasma optică. La acest nivel se produce o încrucişare parţială : fibrele externe îşi continuă drumul (fibre directe), cele interne se încrucişează (fibre încrucişate). După încrucişare, fibrele directe şi cele încrucişate formează bandelete optice care merg la corpii geniculaţi externi din

diencefal, unde se articulează cu celulele ganglionare de la acest nivel, a căror cilindraxi formează radiaţiile optice a lui Gratiolet. Acestea îşi continuă calea pînă la segmentul central al analizorului optic din scoarţa cerebrală occipitală, situată pe ambele margini ale scizurii calcarine (fig. 5).

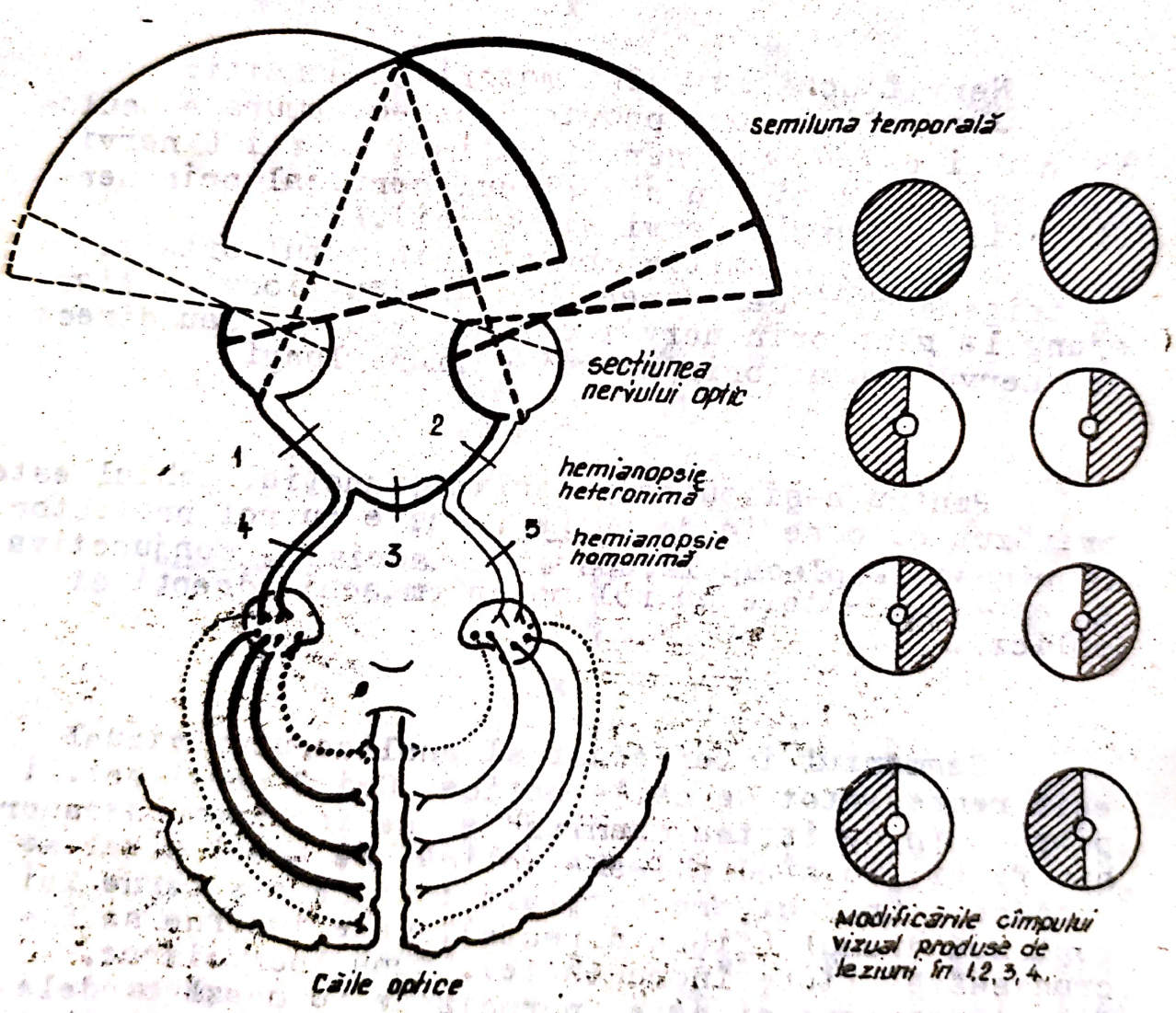

Fig. 5.

Embriologia aparatului vizual

Ochiul este de origine ecto-mezodermică. El derivă din extremitatea cefalică a tubului neural care emite 2 diverticuli laterali : veziculele oculare primitive (fig.6 a). Ectodermul situat în fața porțiunii distale a veziculei, se îngroașe și apoi se invaginează, formînd foseta cristaliniană. In același timp și peretele distal al veziculei se înfundă, vezicula oculară primitivă transformîndu-se în veziculă oculară secundară sau cupa optică (fig. 6 b). Foseta cristaliniană se transformă în vezicula cristaliniană care se separă de ectoderm (fig.6 c).

Peretele extern al cupei optice va forma epiteliul pigmentar, iar peretele intern partea senzorială a retinei și vitrosul.

Canalul dintre cupa optică și cavitatea tubului cerebral va fi ocupat de cilindraxii celulelor ganglionare ale retinei.

Cupa optică crește în toate direcțiile, cu excepția părții sale inferioare, unde rămîne o deschizătură (fanta fetală) prin care mezenchimul din jur va pătrunde în ochi și care ulterior se va închide prin sutura marginilor sale.

Plecînd de la carotida internă, se dezvoltă un plex vascular din care ram (artera hialoidă) va pătrunde în cupa optică prin deschizătura inferioară, traversînd vitrosul. Ajunsă la polul posterior al cristalinului, ea va forma o rețea vasculară (tunica vasculară) care înconjoară cristalinul ocupînd și cîmpul pupilar unde formează membrana pupilară (fig.6 d). In zona papilară, artera hialoidă emite două ramuri retiniene. Tunica vasculară a cristalinului, porțiunea distală de dincolo de papila optică a arterei hialoide și membrana pupilară dispar spre sfîrșitul lunii a VI-a-VII-a a vieții uterine (fig.6 f).

Mezenchimul care înconjoară cupa optică se condensează în jurul ei. Porțiunea cea mai internă, mai puțin densă, foarte vascularizată și care se va pig-

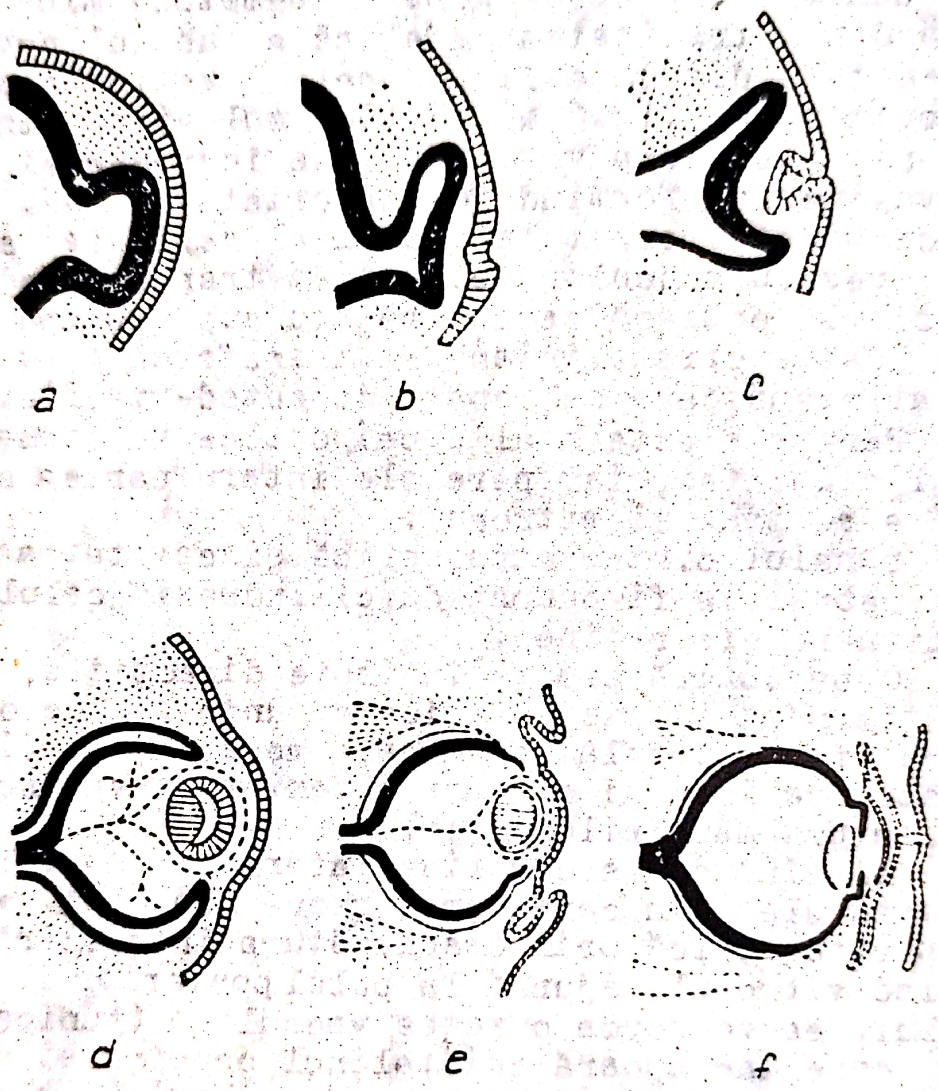

Fig. 6.

Scanned with OKEN Scanner

menta secundar, va forma uveea, iar porţiunea cea mai externă, mai densă va forma sclerotica şi cornea.C.A. apare ca o fantă în mezenchim, separînd corneea de membrana vasculară a cristalinului.

Pleoapele, conjunctiva şi aparatul lacrimal sînt de asemenea de origine ecto-mezodermică.

Pleoapele derivă din două repliuri cutanate a căror margine liberă se sudează între ele înaintea cupei optice.Fanta palpebrală se deschide numai cu puţin înainte de naştere. (fig.6 f.)

Căile lacrimale se formează dintr-o îngroşare a epiteliului şanţului lacrimo-nazal, care se desprinde de ectoderm, înfundîndu-se în mezoderm, sub forma unui cordon nazo-lacrimal care ulterior se va transforma într-un canal.

Tulburările de dezvoltare ale embrionului sau fătului, duc la apariţia de malformaţii congenitale care au o incidenţă importantă în cadrul afecţiunilor oculare. Numeroase malformaţii oculare sînt ereditare, cu caracter dominant sau recesiv. Alături de ereditate mai pot interveni şi alţi factori (condiţiile de fecundaţie, starea gameţilor, starea mediului uterin, intoxicaţiile, infecţiile, diverse carenţe). Aceşti factori teratogeni pot acţiona electiv asupra embrionului, modificîndu-i constituţia protoplasmei sau a nucleului în gene, ceea ce produce, după stadiul dezvoltării, o inhibiţie sau o întîrziere care va avea ca rezultat formarea unui organ redus sau anormal constituit.

Sensibilitatea embrionului variază cu stadiul său de dezvoltare.

Malformaţiile congenitale pot proveni din următoarele cauze :

a) Oprirea în evoluţie a deschizăturii sau a fantei fetale care are ca rezultat formarea de coloboame (lacune sau pierderi de substanţă) produse prin absenţa de ţesut normal datorită unui defect de închidere a acesteia, ce se poate întinde de la pupilă pînă la teacă nervului optic, afectînd diferitele segmente: iris, corp ciliar, cristalin , coroidă, re-

tină şi nerv optic.

b). Existenţa unei anomalii de dezvoltare a sistemului vascular care poate da naştere la diferite malformaţii; mai frecvent se întîlnesc persitenţa arterei hialoide şi a canalului hialoidian, resturi din membrana pupilară care poate obstrua, mai mult sau mai puţin, aria pupilară.

c). Existenţa unei stări patologice care produce leziuni ale amniosului, encefalului sau aparatului vizual.

x

Funcţia vizuală şi tulburările ei

Analizorul vizual are rolul de a ne pune în relaţie cu mediul extern, prin transformarea unui excitant specific, lumina, în senzaţie vizuală. Organul receptor al analizorului vizual,-retina,- cuprinde celule senzitive care sînt impresionate de stimulul specific,- energia luminoasă,-constituită de radiaţiile electromagnetice cuprinse între 400-700 mμ (milimicroni) lungime de undă, care constituie spectrul vizibil format din 7 culori elementare (roşu, portocaliu, galben, verde, albastru, indigo, violet).

Energia luminoasă poate ajunge la ochi, fie direct de la sursa de lumină, fie reflectată de obiectele din jur.

Lumina incidentă, focalizată de dioptrul ocular, ajunge pe straturile interne ale retinei pe care le traversează pentru a atinge celulele vizuale, reflectîndu-se pe epiteliul pigmentar.

Sub acţiunea unui stimul luminos eficace, se produc la nivelul retinei, o succesiune de fenomene fizice şi fiziologice care apar ca urmare a excitaţiei receptorilor retinieni la nivelul cărora, energia luminoasă este transformată într-un influx nervos. In acest mod se formează un mesaj senzorial vizual care prin căile nervoase de conducere (căile optice) ajunge la scoarţa cerebrală occipitală unde este transformat în senzaţie vizuală.

Energia luminoasă necesară pentru a da naştere unei excitaţii a celulelor fotoreceptoare, cu transformarea ei în senzaţie vizuală, este în funcţie de diametrul pupilei, de zona retiniană excitată, de durata de acţiune, de frecvenţă, de repeţiţia sa,de starea anterioară a retinei.

Modificările care se produc la nivelul acestei membrane sînt mai ales de natură fotochimică şi bioelectrică.

Modificările fotochimice constă în producerea la nivelul retinei, ca urmare a stimulaţiei luminoase, a unor succesiuni de reacţii la baza cărora se găsesc nişte substanţe fotosensibile (pigmenţii vizuali) conţinute în articolele externe ale celulelor vizuale şi care constituie substratul reacţiilor fotochimice ale vederii. Aceşti pigmenţi se descompun sub influienţa luminei şi se reconstituie la întuneric. Substanţa fotosensibilă din bastonaşe este purpura retiniană sau rodopsina, formată din unirea intimă a unui carotenoid (retinenul) care este un axeroftol sau aldehida vitaminei A, cu un suport protidic (opsina) caracteristic fiecărei specii, Substanţa fotosensibilă din conuri este iodopsina, formată de asemenea dintr-o proteină specifică (opsina) şi dintr-un compus al vitaminei A (retinal aldehyde Wald).

Sub acţiunea luminei, substanţele fotosensibile din celulele vizuale suferă o transformare fotochimică asemănătoare pentru ambele substanţe. Metabolismul lor comportă o fază de degradare şi o fază de reconstituire.

Purpura, sub acţiunea luminei, se descompune în retinen (11 cis retinal) şi opsină. Retinenul, sub acţiunea unei enzime (retinen-reductază) se transformă în retinol sau vitamină A. Descompunerea purpurei retiniene se manifestă printr-o albire a retinei, care corespunde mai întîi separaţiei moleculei de retinen şi opsină, urmată apoi de transformarea retinenului într-un derivat de vitamină A, fiecare din aceste stadii comportînd mai multe reacţii intermediare.

Cu cît descompunerea substanţei fotosensibile a mers mai departe, cu atît perioada de regenerare este mai lungă.

La întuneric, retinolul, datorită unui sistem enzimatic, se retransformă în retinal şi apoi se ajunge din nou la rodopsină, reacţia fiind reversibilă. Reversibilitatea acestei reacţii este necesară pentru a permite ca retina să răspundă la noi stimulaţii luminoase. Regenerarea purpurei vizuale care constituie faza a II-a a ciclului vizual, se produce plecînd de la vitamina A, provenită din descompunerea purpurei şi din noi molecule de vitamină furnizate de epiteliul pigmentar care le absoarbe din circulaţie. Din această cauză, afecţiunile care distrug epiteliul pigmentar sau stările de carenţă în vitamina A, produc o tulburare a resintezei rodopsinei care antrenează o scădere accentuată a sensibilităţii bastonaşelor ce se manifestă prin diminuarea sensibilităţii la lumină.

Metabolismul iodopsinei este asemănător cu cel al rodopsinei. Iodopsina din conuri, se descompune, de asemeni tot sub influenţa luminei, iar vitamina A necesară regenerării sale este adusă prin circulaţie.

Aceste reacţii fotochimice de la nivelul articolelor externe ale conurilor şi bastonaşelor-unde fotonii acţionează asupra pigmenţilor vizuali-, constituie intermediarul care va declanşa fenomenele care caracterizează formarea şi apoi propagarea mesajului senzorial vizual, sub forma unui fenomen electric care se va transmite mai întîi prin neuronii intraretinieni şi apoi prin căile optice.

In cursul acestor reacţii fotochimice, în circuitul bioelectric de repaus al retinei, se produce o diferenţă de potenţial, prin transfer ionic intra-şi extra-celular, care dă naştere unui curent de acţiune. Acesta, după amplificare, poate fi înregistrat sub forma unei electroretinograme care are mare importanţă pentru determinarea valorii

funcţionale a retinei şi nervului optic. Curentul de acţiune declanşat în celulele vizuale, ca urmare a stimulaţiei luminoase, se propagă la celulele ganglionare prin intermediul celulelor bipolare şi se transmite din aproape în aproape, de-alungul căilor optice, pînă la scoarţa occipitală unde ia naştere senzaţia luminoasă.

Descompunerea substanţei fotosensibile sub acţiunea luminei (adaptare la lumină), este un proces de scurtă durată (1-2 minute), în timp ce refacerea sa (adaptare la întuneric), este un proces mai îndelungat (60 minute). In cursul adaptării la lumină, pragul de excitabilitate al celulelor vizuale creşte, iar excitabilitatea lor scade, în timp ce în procesul de adaptare la întuneric, pragul de excitabilitate scade, iar excitabilitatea celulelor vizuale creşte.

Actualmente se admite că retina ar prezenta o dualitate funcţională. Retina centrală, care conţine mai ales conuri, ar fi adaptată pentru lumina diurnă, iar retina periferică, care conţine mai ales bastonaşe ar fi adaptată la intensităţi de lumină slabă sau crepusculară. Prin urmare, ar exista o retină fotopică sau de zi, care nu percepe lumina periferică şi o retină scotopică sau de noapte care prezintă un scotom central pentru formă şi culoare.

Senzaţiile componente ale funcţiei vizuale, sînt formate din senzaţia de lumină, senzaţia de formă şi senzaţia de culoare.

1. <u>Senzaţia de lumină</u>. Senzaţia de lumină sau simţul luminos, constituie facultatea retinei de a percepe cel mai slab stimul posibil. Ea permite ochiului de a aprecia luminozitatea obiectelor. Senzaţia de lumină apare în urma excitaţiei celulelor senzoriale retiniene cînd stimulul luminos atinge o anumită valoare numită prag. Deasupra acestui prag, intensitatea sensorială creşte odată cu intensitatea stimulului, dar numai pînă la o anumită limită de la care senzaţia ia un caracter supărător (ebluisare). Senzaţia luminoasă este deci eficace între două limite :

pragul minimal şi pragul de ebluisare. Valoarea minimă de energie luminoasă necesară pentru a produce o senzaţie luminoasă este pentru bastonage de 1/1oomil. dintr-o lumînare standard (lumina unei lumînări la 27 Km.), iar pentru conuri este de 2oo ori mai mare. Limita maximă după care apare senzaţia de ebluisare este de 1oo.ooo lumînări standard.

Posibilitatea de a aprecia variaţia minimă de luminozitate constituie pragul diferenţial.

Pentru a se ajunge la percepţie luminoasă, stimulul trebuie să aibă o anumită intensitate (sub care excitaţia celulei vizuale nu se produce), care variază cu diametrul pupilei şi cu suprafaţa de retină excitată. Dacă suprafaţa este mică, stimulul trebuie să fie mai intens şi invers, dacă ea este mai mare , stimulul poate fi mai slab. De asemeni, pentru a se produce o excitaţie luminoasă a retinei, stimulul trebuie să aibă o anumită durată de acţiune care depinde de intensitatea sa. Deoarece celulele senzitive trebuie să-şi poată reface substanţa fotosensibilă necesară pentru a putea fi din nou sensibile la acţiunea unor stimuli luminoşi, viteza stimulului trebuie să se facă între anumite limite. Pentru ca el să poată fi perceput separat de celulele vizuale, este necesar să, treacă o perioadă de cel puţin 1/15-1/2o sec. între un stimul şi altul. Dacă repetarea lor este mai frecventă, nu se mai percep stimulări separate, ci o senzaţie de lumină continuă. (Pe acest fenomen se bazează cinematograful).

Senzaţia luminoasă depinde şi de starea de adaptare a ochiului, adică de obişnuinţa retinei cu un anumit grad de lumină. Adaptarea nu apare decît în caz de stimulare prelungită şi se caracterizează printr-o diminuare a eficacităţii sensoriale, lentă şi progresivă. Un ochi ţinut 1/2 oră la o lumină puternică, are nevoie de aproape o oră pentru a putea percepe din nou lumina (adaptarea la întuneric). Adaptarea nu se face însă după o curbă ascendentă, regulată. In primele 15 minute, ea cuprinde cam 6o% din sensibilitatea iniţială a retinei; după 2o minute, ea mai cîştigă încă

2o %, iar restul şi-l recapătă după aproximativ o oră. La această adaptare ar lua parte, însă într-o proporţie mult mai mică şi conurile.

Dacă se trece brusc de la întuneric la lumină se produce o senzaţie de ebluisare care apare datorită descompunerii dintr-o dată a unei cantităţi prea mari de substanţă fotosensibilă cu care s-au încărcat la întuneric celulele vizuale(adaptarea la lumină). Trebuie ca o parte din această substanţă fotosensibilă să se descompună pentru a se ajunge la cantitatea necesară, astfel ca excitaţia rezultată din descompunerea ei, să poată fi condusă în condiţii normale de fibrele optice. Timpul necesar pentru această adaptare este de 6 minute.

Retina ochiului adaptat la întuneric are o sensibilitate mai mare; sensibilitatea bastonaşelor- prin adaptare la întuneric- creşte de lo.ooo-2o.ooo ori. în timp ce a conurilor creşte numai de 5o ori;în schimb adaptarea conurilor este mai rapidă (5-lo minute), în timp ce aceea a bastonaşelor este mai lentă (2o-6o minute).Determinarea senzaţiei luminoase- importantă pentru anumite profesiuni,- se face în practică cu ajutorul unor aparate numite adaptometre care permit să se noteze pragurile de percepţie a unei excitaţii luminoase şi înregistarea acestora, obţinîndu-se o curbă de adaptare care ne indică starea de sensibilitate a retinei.

Tulburarea cea mai importantă a senzaţiei luminoase o constituie imposibilitatea de adaptare la întuneric. Ea poartă denumirea de hemeralopie sau hesperanopie. Bolnavii care suferă de această tulburare au vederea normală la lumina puternică din cursul zilei, dar nu se mai pot orienta cînd se înserează sau în obscuritate.

Hemeralopia poate fi congenitală sau cîştigată.

a. Hemeralopia congenitală sau esenţială, este de natură ereditară şi se transmite după modul dominant. Ochii cu excepţia tulburărilor de adaptare, nu prezintă alte modificări patologice.

b. Hemeralopia cîştigată poate fi de cauză generală sau locală. Hemeralopia de cauză generală survine în stările de carenţă în vitamină A, fie ca urmare a unei alimentaţii unilaterale sau sărace în această vitamină sau în carotenoizi, fie datorită unor afecţiuni care împiedică absorbţia intestinală, asimilarea sau depozitarea sa în ficat.

Hemeralopia de cauză locală se întîlneşte în unele afecţiuni ale retinei şi coroidei (retinopatia pigmentară, corioretinita cronică, miopia malignă, siderozа oculară, etc.), care au provocat distrucţia celulelor cu bastonaş.

O altă tulburare de adaptare o constituie nictalopia, afecţiune congenitală care se manifestă printr-o vedere mai bună la o lumină slabă şi printr-o scădere a acesteia la un luminaj mai puternic. Ea se însoţeşte de fotofobie şi de lipsa vederii culorilor. Se crede că s-ar datora unor tulburări funcţionale a celulelor cu conuri. In unele cazuri, nictalopia apare ca urmare a unor leziuni maculare. Deasemeni se întîlneşte o formă de nictalopie simptomatică în cataracta nucleară, în care bolnavul vede mai bine seara decît în cursul zilei datorită dilataţiei pupilare.

2. Percepepţia formelor. Percepерea formelor sau vederea morfoscopică este un fenomen complex care se bazează pe integrarea psihică a imaginilor pe care obiectele din mediul înconjurător le formează pe retină.

Vederea morfoscopică cuprinde 2 elemente: vederea centrală sau acuitatea vizuală şi vederea periferică sau cîmpul vizual.

A. Acuitatea vizuală constituie facultatea de discriminare a regiunii maculare, adică proprietatea acesteia de a deosebi detaliile obiectelor.

Pentru a recunoaşte forma obiectelor, este necesar ca:

a. Imaginea să aibă un minimum de dimensiune pentr a putea fi văzută cu ochiul liber:- minimum perceptibile sau minimum vizibile. El este format de diametrul aparen

al celui mai mic punct care poate fi recunoscut pe un fond luminat uniform şi este egal cu 1o"-35". Limita inferioară la care un obiect poate fi perceput, este imaginea unui punct care impresionează un singur con. In realitate din cauza mişcărilor neîncetate ale ochilor şi a difuziunei luminii prin mediile optice sînt impresionaţi un număr mai mare de conuri. Diametrul unui con fiind de 2 microni, cea mai mică imagine trebuie să acopere minimum 2 conuri, adică trabuie să aibă cel puţin 4 microni pentru a putea fi văzută, ceea ce corespunde unui arc de cerc de 1 minut.

b. Să fie posibilă distincţia minimă spaţială între 2 puncte-minimum separabile. Pentru ca ochiul să deosebească una de alta 2 imagini a 2 obiecte diferite sau 2 detalii ale aceluiaşi obiect, trebuie ca pe retină ele să-si formeze imaginile în aşa fel , ca între conurile impresionate să existe cel puţin un con neimpresionat. In caz contrar, obiectul va fi perceput ca o pată difuză. Această imagine corespunde unui unghi de 1 minut, iar mărimea sa este tot de 4 microni. El ar constitui cel mai mic unghi static sub care se poate percepe un obiect şi ar corespunde unei deschizături angulare minime,susceptibile de a fi separată de retină (1').

c. Să poată distinge uşoare diferenţe în alinierea unei drepte şi să poată aprecia modificările în paralelismul marginelor unei linii (puterea de aliniere).

Practic se consideră acuitatea vizuală normală, vederea care permite de a distinge separat 2 puncte îndepărtate unul de altul printr-un unghi de 1 minut la distanţa de 5 m, distanţă la care se consideră că razele luminoase plecate de la un obiect, ajung la ochi paralele. In acest caz, fiecare punct îşi face imaginea pe cîte un con, iar între ele rămîne un con neexcitat.

Examinarea acuităţii vizuale în clinică se ba-

zează pe determinarea minimului separabil şi se face cu ajutorul unor tabele speciale de acuitate vizuală (optotipi). Scările de acuitate vizuală au la bază diferite semne (litere, cifre, inele, cîrlige, imagini); văzute la distanţa de 5 m, sub un unghi de 5 minute; fiecare parte componentă a semnului corespunde unui unghi de 1 minut (adică unei imagini de 4 microni). Tabelele sînt formate deobicei din lo rînduri de semne a căror mărime merge în ordine descrescîndă şi care trebuie văzute de la distanţe, care variază între 5o- şi 5 metri.

Examinarea se face la distanţa de 5 metri, distanţă de la care ochiul nu mai este solicitat să acomodeze şi care este considerată infinitul oftalmologic.

Acuitatea vizuală depinde de gradul de iluminare al obiectului, de contrastul dintre el şi fond, de timpul de expunere şi de deschizătura sa angulară.

Tulburările acuităţii vizuale sînt date de procesele care afectează transparenţa mediilor oculare cornee (leucoame, keratite, degenerescenţe), cristalin (cataracte), vitros (hialita), de afecţiuni maculare sau retiniene, de afecţiuni ale căilor optice sau de tulburări de refracţie oculară. Există deasemeni o scădere a acuităţii vizuale fără existenţa unui substrat organic (ambliopie), secundară de obicei unei deviaţii a globului ocular.

B. Cîmpul vizual sau vederea periferică, corespunde porţiunei din spaţiu care se proiectează pe retina sensibilă a unui ochi imobil. El constituie deci zona spaţială în care obiectele sînt văzute simultan de un ochi care priveşte drept înaintea lui.

Cu ajutorul cîmpului vizual, subiectul se poate orienta în spaţiu, poate aprecia existenţa şi morfologia diferitelor elemente mobile sau fixe care ne înconjoară.

Explorarea clinică a cîmpului vizual permite de a cerceta sensibilitatea retinei şi de a localiza topografic o leziune pe căile optice infra-şi supragenigulate, de a aprecia sediul şi întinderea alteraţiunilor cortexului occipital.

Limitele fiziologice ale cîmpului vizual pentru lumina compusă (incoloră) variază după indivizi: 80-90° temporal şi inferotemporal 60-80° inferior, 45-55° superior şi 55-60° nazal.

Pentru culori, limitele cîmpului vizual sînt mai reduse cu aproximativ 10° pentru albastru, 20° pentru roşu şi 30° pentru verde.

Acuitatea vizuală scade de la centru spre periferie; la nivelul foveei(0°)=1; la 5°=0,3;la 10°=0,2; la 20°=0,1.

In condiţii fiziologice, de partea temporală a punctului de fixaţie,între 12-18°, pe diametrul orizontal, se poate pune în evidenţă o zonă lipsită de percepţie- pata oarbă a lui Mariotte-, cu suprafaţa de 6°/7°/ din care 1/3 este situată deasupra meridianului orizontal şi care corespunde proiecţiei papilei nervului optic, regiune lipsită de elemente retiniene sensibile (scotom fiziologic).

In condiţii patologice, cîmpul vizual poate fi strîmtat concentric sau în sector. El poate fi strîmtat concentric în nevrite optice, atrofii optice, retinopatie pigmentară, etc. Reducerea în sector se poate întîlni în dezlipirea de retină, glaucom, etc.

In unele cazuri,se constată zone lipsite de percepţie în interiorul cîmpului vizual, şi care ar corespunde unor regiuni în care vederea este fie abolită, fie diminuată. Acestea constituie scotoamele patologice şi ele pot fi: centrale sau periferice; cele centrale se întîlnesc în afecţiuni maculare sau ale fasciculului papilo-macular (nevrite retro-bulbare); cele periferice, în diferite zone retiniene ale cîmpului vizual, ele corespund unor focare de corioretinită, tumori, etc. Scotoamele patologice pot fi unice sau multiple. După caracterul lor subiectiv, scotoamele pot fi negative sau pozitive. In cazul scotoamelor negative bolnavul nu-şi dă seama de existenţa lor. Ele pot fi puse în evidenţă numai cu ajutorul procedeelor noastre de investigaţie şi indică o leziune a retinei sau a nervului optic. Scotoamele pozitive sînt

percepute de bolnav sub forma unor pete negre şi se datoresc unor tulburări situate la nivelul mediilor transparente ale ochiului (cornee, cristalin, vitros).

Leziunile căilor optice intracerebrale, datorită încrucişării parţiale a fibrelor optice la nivelul chiasmei, se manifestă prin modificări ale cîmpului vizual la ambii ochi şi se numesc hemianopsii. Ele pot fi homonime, cînd interesează 1/2 din aceiaşi parte (dreaptă sau stîngă), heteronime cînd interesează 1/2 nazală sau temporală, a ambelor cîmpuri.

-Hemianopsiile homonime se datoresc leziunilor căilor optice intracerebrale, retrochaismatice (bandeletele optice, radiaţiile optice, scoarţa occipitală (fig.5). Ele sînt consecinţa unor afecţiuni intracraniene (hemoragii, ramolisménte, tumori).

-Hemianopsiile heteronime apar datorită leziunilor nervoase chiasmatice (tumori hipofizare, tumori supraselare, arahnoidite opto-chiasmatice, scleroza carotidei interne (fig.5).

In unele, cazuri, hemianopsiile se pot manifesta numai la un cadran simetric al celor 2 cîmpuri vizuale (hemianopsii în cadran) şi apar datorită unor leziuni localizate pe traiectul radiaţiilor optice ale lui Gratiolet sau în scoarţa occipitală.

Examenul cîmpului vizual se face prin folosirea unor aparate (perimetre, campimetre) care permit să se determine întinderea lui cu ajutorul unor indicatoare.

3. Senzaţia de culoare. Senzaţia de culoare sau simţul cromatic este facultatea retinei de a percepe diferitele radiaţii monocromatice din spectrul vizibil, emise sau reflectate de obiectele din jur. Fiecare culoare corespunde unei anumite lungimi de undă cuprinse între 400-700 milimicromi.

Culorile se împart în culori cromatice (culorile spectrale) şi culori acromatice: alb (amestec de culori cromatice), negru (absorbţia tuturor culorilor cromatice) şi cenuşiu (amestec de negru şi alb).

Obiectele sînt văzute colorate în măsura în care ele reflectă mai mult anumite radiaţii monocromatice şi le absorb pe celelalte. Obiectele roşii reflectă radiaţiile roşii, cele verzi reflectă radiaţiile verzi etc. Obiectele albe reflectă toate culorile, în timp ce obiectele negre le absorb.

Variaţiile culorilor sînt în funcţie de calităţile caracteristice fiecărei culori în parte: tonul, luminozitatea, puritatea şi saturaţia.

Tonul sau nuanţa defineşte culoarea respectivă şi rezultă din raportarea cerebrală a acesteia la una din culorile spectrale (roşu,verde, etc.)

Luminozitatea este în funcţie de cantitatea de alb pe care o conţine culoarea respectivă.

Puritatea este raportul de strălucire dintre culoarea considerată şi alb.

Saturaţia constituie cantitatea de radiaţii de aceiaşi lungime de undă pe care o conţine culoarea respectivă. Ea reprezintă diferenţa dintre culoarea cromatică şi o culoare cenuşie de aceiaşi luminozitate.

Prin combinarea acestor caracteristici, se pot obţine o mare gamă de culori, din care ochiul poate distinge numai o parte.

Pentru explicarea vederii cromatice, s-au emis numeroase teorii, dintre care teoria tricromatică (Lomonosov, Young, Helmholtz) pare cea mai verosimilă. După această teorie, ar exista 3 culori fundamentale (roşu,verde şi albastru), din combinaţia cărora, în diferite proporţii se poate obţine toată gama de culori cunoscute, inclusiv culoarea albă.

Actualmente, pentru a se explica cromatismul ochiului, se admite că în retina diurnă ar exista 3 feluri de conuri, conţinînd fiecare din ele un pigment fotosensibil pentru o anumită culoare fundamentală:unul pentru roşu:59o milimicroni (eritrolab); altul pentru verde: 54o milimicroni (clorolab); şi în fine altul pentru violet: 45o milimicroni (cianolab). Prin excitarea simultană şi în grad diferit a celor 3 categorii de conuri, se pot obţine toate senzaţiile

cromatice pe care ochiul nostru le poate percepe. Conform acestei teorii, vederea noastră este tricromatică.

Vederea culorilor ar rezulta din integrarea de către centrii superiori a unui mesaj senzorial particular care se formează în special la nivelul maculei, în urma interacţiunii dintre stimulii luminoşi şi receptorii specializaţi. Regiunea maculară, fiind zona privilegiată a retinei în elaborarea mesajului colorat, se înţelege că orice afecţiune a polului posterior sau a fibrelor optice ce pleacă de aici, este susceptibilă de a modifica această senzaţie.

La lumina zilei, culoarea cea mai luminoasă este galben-verde, iar la lumina crepusculară, culoarea albastră (fenomenul Purkinje). Pe măsură ce se înserează, culorile suferă o modificare, datorită faptului că radiaţiile cele mai refringente (albastre) se deplasează şi se suprapun peste radiaţiile cele mai puţin refringente (roşii). Astfel, o floare albastră va rămîne perfect vizibilă, în timp ce un trandafir roşu va deveni de culoare mai închisă.

Anomaliile senzaţiei de culoare, se manifestă prin confuzia culorilor de către persoanele afectate, care socotesc asemănătoare sau identice culori ce sînt diferentiate de ochiul normal. Tulburările senzaţiei cromatice sau discromatopsiile au o frecvenţă de 4-8% la bărbaţi şi de o,4% la femei. Ele pot fi congenitale (cele mai frecvente) şi cîştigate.

Discromatopsiile congenitale s-ar datora disfuncţiei unuia sau mai multor varietăţi de receptori. Ele nu se manifestă prin leziuni oftalmoscopice aparente.

Uneori modificarea senzaţiei colorate se limitează numai la schimbarea maximului de luminozitate a spectrului vizibil, care la lumina zilei, în loc să fie în banda galben-verde, este deplasat spre lungimile mai mari sau mai mici de undă.

Alteori, este vorba de o lipsă totală a percepţiei culorilor (acromazia totală), sau de lipsa de per-

cepţie a unei singure culori fundamentale (dicromazie). Acromazia se întîlneşte rar şi s-ar datora nefuncţionării pe plan cromatic a celor 3 categorii de conuri, din care cauză mediul extern este perceput într-o gamă de gri care se diferenţiază prin luminozitatea ei relativă., Dicromazia se întîlneşte mai frecvent şi s-ar datora absenţei pe plan funcţional a uneia din cele 3 varietăţi de conuri. Ea se manifestă:

a. Prin lipsa de percepţie a senzaţiei de roşu, protanopie sau anomalie Dalton (spectrul pare divizat în 2 cîmpuri printr-o zonă neutră, îngustă, incoloră, situată la 490 milimicroni; partea stîngă, cuprinsă între zona neutră şi extremitatea roşie a spectrului, pare de culoare galbenă, iar partea dreaptă de culoare albastră; extremitatea roşie a spectrului apare amputată, iar maximul de luminozitate deplasat spre dreapta).

b)Prin lipsa senzaţiei de verde,deuteranopie sau anomalia Nagel(spectrul pare de asemeni divizat în 2 cîmpuri,unul galben,celălalt albastru,dar maximul de luminozitate este deplasat spre stînga) şi excepţional.

c. Prin lipsa senzaţiei de violet tritanopie; (spectru pare divizat de zona neutră în 2 cîmpuri, unul roşu, celălalt verde, zona violetă a spectrului apărînd amputată).

In afara acestor forme, există o categorie de tulburări ale percepţiei cromatice care se manifestă numai printr-o percepţie defectuoasă sau incompletă a uneia din cele 3 culori fundamentale (tricromazia anormală), care s-ar datora funcţionării anormale a unei categorii de conuri. Ea se manifestă prin perturbarea percepţiei pentru roşu,(protanomalia sau anomalia de tip Hart), perturbarea percepţiei pentru verde (deuteranomalia sau anomalia de tip Rayleigh) şi perturbarea senzaţiei pentru violet (tritanomalia).

Tulburările congenitale ale senzaţiei cromatice sînt ereditare şi se datoresc unei alterări a genelor care transmit senzaţia colorată respectivă;cele pentru roşu-verde sînt localizate pe cromozomii sexuali(transmitere recesi-

vă legată de sex), iar cele pentru albastru-violet se localizează pe cromosomii autosomali (transmitere autosomală).

-Tulburările cîştigate ale senzaţiei cromatice se datoresc diferitelor afecţiuni ale retinei (desprindere de retină) sau nervului optic (nevrite optice) unor intoxicaţii (solanacee, iod), după extracţia cristalinului (cianopsie), etc.

Evoluţia tulburărilor simţului cromatic este diferită; cele congenitale au un caracter staţionar şi sînt incurabile; cele cîştigate se ameliorează sau dispar după un tratament cauzal corespunzător.

Depistarea tulburărilor simţului cromatic este foarte importantă pentru orientarea profesională. Ele sînt incompatibile cu anumite profesiuni, ca cele din domeniul transporturilor (şoferi, marinari, aviatori, feroviari), la muncitorii din industria chimică, (în special a coloranţilor), industria electrică, la medici farmacişti, etc.

Examenul senzaţiei cromatice se face în clinică prin diferite procedee: metode de denumire, metode de confuzie, teste de clasare, metode de amestec a culorilor, etc.

4. <u>vederea binoculară</u>. In analiza senzaţiei vizuale, studiate pînă în prezent, s-au examinat numai fenomenele care interesează vederea monoculară. Deşi aceste fenomene care determină actul vederii se petrec simultan în ambii ochi (imaginea obiectului privit făcîndu-se separat pe fiecare dintre ei), noi nu percepem totuşi 2 imagini ale aceluiaşi obiect, deoarece printr-un reflex de fuziune, cele 2 imagini sînt percepute ca o senzaţie unică, ceea ce constituie vederea binoculară, Acest fenomen se petrece ca şi cum am privi obiectele din jurul nostru cu un singur ochi, situat pe linia mediană, în regiunea hipofizară (ochi ciclop). In acest ochi, cele 2 retine (dreaptă şi stîngă) sînt suprapuse una peste alta în aşa fel ca maculele să coincidă exact; datorită acestui fapt, vor coincide şi alte puncte ale celor 2 retine (puncte corespondente).

Cele 2 macule sînt puncte corespondente prin excelenţă; toate senzaţiile care le impresionează, producînd o senzaţie unică. Punctele dispuse simetric în raport cu macula, costituie de asemenea puncte corespondente, astfel încît unui punct de pe retina temporală îi corespunde un punct de pe retina nazală a celuilalt ochi.

Cîmpurile vizuale ale celor 2 ochi se suprapun în partea centrală pe o suprafaţă de aproximativ 120° persistînd de partea temporală cîte o semilună de cîmp monocular, largă de aproximatix 30°.

Sezaţia unui singur obiect văzut cu ambii ochi este deci condiţionată de suprapunerea şi fuziunea celor 2 imagini furnizate de retina dreaptă şi de cea stîngă; pentru aceasta, trebuie ca imaginile să se formeze în puncte corespondente. Pe ochii bine echilibraţi obiectele situate în faţa ochilor, au detaliile proiectate pe puncte corespondente ale celor 2 retine.

La om, vederea binoculară constituie o funcţie cîştigată care se elaborează progresiv din primele luni de viaţă , dar nu este pe deplin consolidată decît la aproximativ 5-6 ani, ceea ce explică fragilitatea şi posibilitatea apariţiei dec obstacole în dezvoltarea sa. Ea se bazează în cea mai mare parte, pe diferitele reflexe (reflexul de fixare, de orientare, de acomodaţie-convergenţă, de fuziune) şi poate fi reeducată prin metode adecvate în primii 6 ani de viaţă.

Pentru existenţa vederii binoculare, sînt necesare anumite condiţiuni, unele de natură sensorială, altele de natură motorie.

a. Condiţiile senzoriale sînt asigurate de:

-integritatea anatomică şi dioptrică a ochiului pentru ca imaginile care se formează pe retină să fie analoage;

-necesitatea unui cîmp vizual comun(binocular), pentru ca obiectul să fie văzut cu ambii ochi în acelaşi timp;

-funcţionarea în armonie a elementelor nervoase ale celor 2 retine, adică de o corespondenţă retiniană

perfectă între imaginile celor 2 ochi.

Excitaţia unui punct retinian, produce o senzaţie vizuală pe care creerul o localizează totdeauna în aceiaşi direcţie (direcţie vizuală). Direcţia vizuală care corespunde maculei, constituie direcţia vizuală principală;fiecare punct de pe retină va localiza totdeauna imaginea obiectului privit pe aceiaşi direcţie, adică are totdeauna aceiaşi localizare spaţială. Datorită faptului că cei 2 ochi sînt organe coordonate, unui anumit punct de pe o retină îi corespunde pe retina de partea opusă un punct care are aceiaşi direcţie vizuală cu primul (puncte corespondente). Imaginile care se formează pe puncte corespondente, sînt localizate în aceiaşi direcţie, deoarece punctele vizuale corespondente au o direcţie vizuală comună. Direcţia vizuală a celor 2 fovei constituie linia vizuală principală sau linia de fixaţie (drept înainte) care este îndreptată acolo unde se găseşte obiectul.

In cazul cînd 2 imagini se formează în puncte necorespondente ale celor 2 retine, ele vor fi localizate în 2 direcţii vizuale diferite, fie că ele sînt ale aceluiaşi obiect sau a 2 obiecte diferite. Dacă 2 obiecte îşi formează imaginea lor în puncte corespondente, ele apar suprapuse (confuzie).

b. Condiţiile motrice cer o integritate anatomică şi funcţională a muşchilor şi nervilor oculomotori, pentru a asigura o motilitate perfectă în toate direcţiile privirii.

Pe baza acestor condiţii sensoriale şi motorii, printr-un sistem cerebral de integrare, se produce fuziunea celor 2 imagini monoculare şi elaborarea unei percepţii finale care este proiectată în spaţiu ca o imagine unică. Pentru ca fuziunea să fie posibilă, trebuie ca cele 2 axe vizuale să se încrucişeze pe obiectul fixat.

Mecanismul intim al acestui proces cerebral este încă necunoscut; după unii autori, ar exista un centru de fuziune în cîmpul 18-19 a lui Brodmann.

Scanned with OKEN Scanner

care ar reprezenta spaţiul cortical unde senzaţia vizuală devine conştientă.

Vederea binoculară comportă 3 grade:

- Primul grad este percepţia simultană, adică vederea în acelaşi timp a 2 imagini identice sau diferite, recepţionate de fiecare din cei 2 ochi.
- Al doilea grad este fuzionarea imaginilor, adică percepţia unei singure imagini, prin suprapunerea centrală a celor 2 imagini date de fiecare ochi. Dacă acestea sînt identice, se produce o fuziune perfectă; dacă din contra, ele sînt diferite, se obţine numai o suprapunere a lor, creindu-se o stare de confuzie.
- Al treilea grad este vederea stereoscopică (în spaţiu, tridimensională sau în relief). Ea apare prin fuzionarea a 2 imagini uşor neasemănătoare, datorită decalajului celor 2 imagini percepute de fiecare ochi în parte, ca urmare a existenţei distanţei interpupilare, în aşa fel încît imaginea finală nu rezultă dintr-o suprapunere perfectă a celor 2 imagini.

Pentru examenul vederii binoculare, se utilizează diferite aparate care permit o separare a imaginilor percepute de fiecare ochi în parte.

Vederea binoculară comportă, după cum am văzut, o parte sensorială care asigură perceperea imaginilor şi este formată de retină şi căile optice, şi o parte motorie care asigură mişcările globilor oculari formată din muşchii şi nervii oculomotori. Intreruperea circuitului într-un sector oarecare a celor 2 traiecte sensorial sau motor, duce la tulburarea vederii binoculare. Datorită acestui fapt, rezultă posibilitatea apariţiei unui strabism, adică a unei devieri a ochilor de la poziţia fiziologică de paralelism a axelor vizuale.

In stare normală, indiferent în ce direcţie s-ar privi, axele vizuale sînt paralele, astfel încît imaginea obiectului vizat se formează pe fovee la ambii ochi.

Strabismul poate fi provocat de o paralizie a unuia sau mai multor muşchi ai ochiului (strabis-

mul paralitic), sau de o lipsă de fuziune a imaginilor în scoarţa cerebrală, datorită unor cauze diverse (stabismul concomitent sau funcţional).

- In stabismul paralitic, vederea binoculară este împiedicată deoarece, fiind tulburat paralelismul axelor vizuale, excitaţiile pe retină nu se mai produc în puncte corespondente. Intr-un ochi ele se formează în maculă, iar în celălalt ochi în afara ei din care cauză, imaginile nu sînt fuzionate în centrii superiori şi se produc 2 senzaţii vizuale ale obiectului privit care apare localizat în spaţiu de 2 ori (diplopie).

- In strabismul concomitent, din diferite cauze, nu se produce o fuziune a imaginilor. In aceste cazuri, la nivelul scoarţei cerebrale se transformă în senzaţie de vedere numai excitaţiile vizuale ale unui singur ochi, în timp ce excitaţiile celuilalt sînt inhibate şi din această cauză ar apare deviaţia ochiului care nu funcţionează. Diplopia este evitată fie prin neutralizarea imaginii privite cu ochiul deviat, fie prin adaptarea retinei la noua poziţie şi organizarea unei corespondenţe anormale. In acest ultim caz, macula deviată nu mai serveşte pentru vederea centrală, deoarece un alt punct extramacular a preluat rolul său.

REFRACTA OCULARA SI TULBURARILE EI

Generalităţi

Ochiul este comparat cu un aparat fotografic, în care, datorită mediilor sale refringente, imaginea obiectelor înconjurătoare se formează pe retină, mai mică, reală şi răsturnată (fig.7).



Fig. 7.

Se ştie că razele luminoase, cînd trec prin medii transparente cu densitate diferită, îşi schimbă direcţia. Această deviere a razelor luminoase se numeşte refracţie sau refringenţă (fig. 8)

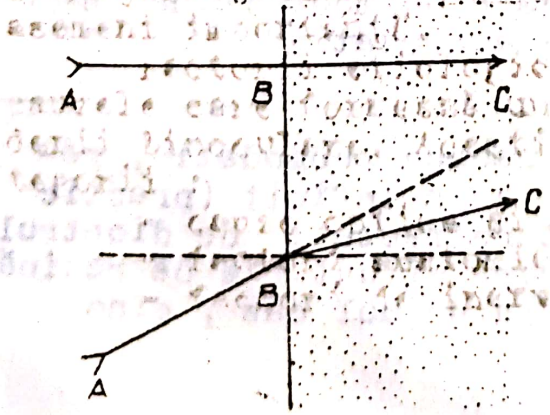

Fig. 8.

Refracţia oculară este constituită de devierile pe care mediile transparente şi refringente ale ochiului le imprimă razelor luminoase care le traversează. Mediile oculare (corneea, umoarea apoasă, cristalinul şi vitrosul) formează o lentilă biconvexă compusă din mai multe părţi

care constituie împreună dioptrul ocular (fig.9).

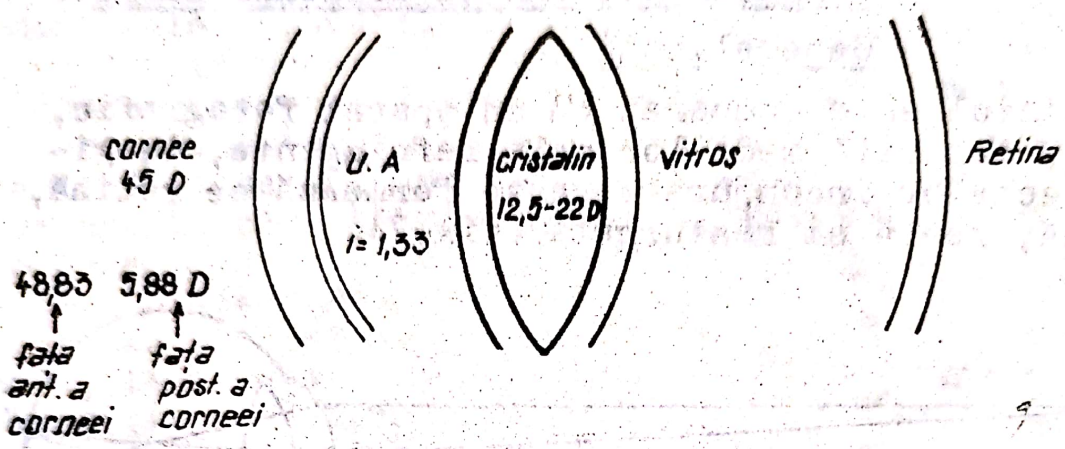

Fig. 9.

Acest dioptru are valoarea de 60 dioptrii din care 45 sînt date de cornee, iar 15 de cristalin. Dintre aceste medii, numai cristalinul îşi poate schimba puterea de refracţie în funcţie de obiectul privit, mărindu-şi curbura în procesul fiziologic de acomodaţie pentru vederea de aproape prin intervenţia muşchiului ciliar. In acest fel, valoarea refracţiei totale a ochiului creşte.

Refracţia oculară se împarte în:

- refracţia dinamică, în care intervine acomodaţia prin modificarea curbei cristalinului; şi în
- refracţia statică, în care acomodaţia nu intervine, ochiul fiind în repaus acomodativ.

I. Refracţia statică

Pe ochiul în stare de repaus acomodativ, razele luminoase paralele venite de la infinit (practic de la 5 metri), după ce au fost refractate de dioptrul ocular, se întîlnesc într-un focar situat fie pe retină, fie înaintea sau îndărătul ei. In primul caz , cînd

focarul se formează pe retină, ochiul este numit emetrop, în al doilea, cînd nu se formează pe retină, el este numit ametrop.

După modul cum sînt refractate razele luminoase la trecerea lor prin dioptrul ocular, ametropiile numite încă şi vicii de refracţie, se împart în ametropii sferice şi în ametropii asferice.

In ametropiile sferice (focale sau stigmice), razele luminoase, paralele, se unesc într-un punct (fig. 1o.), datorită faptului că refracţia dioptrului ocular este aceiaşi pentru toate meridianele, din care cauză fascicolul luminos care străbate mediile oculare are forma unui con cu vîrful, fie pe retină, fie înaintea sau înapoia ei (fig.11).

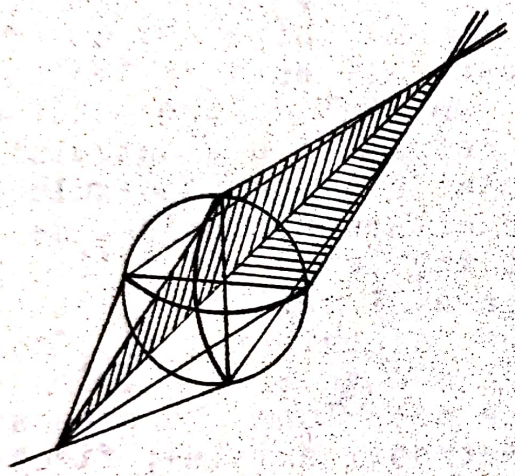

Fig. 1o.

In ametropiile asferice (afocale sau astigmice), razele luminoase paralele nu se unesc într-un punct sau focar determinant, ci în linii focale datorită faptului că refracţia dioptrului ocular nu este aceiaşi pentru toate meridianele. Dacă considerăm 2 meridiane perpendiculare

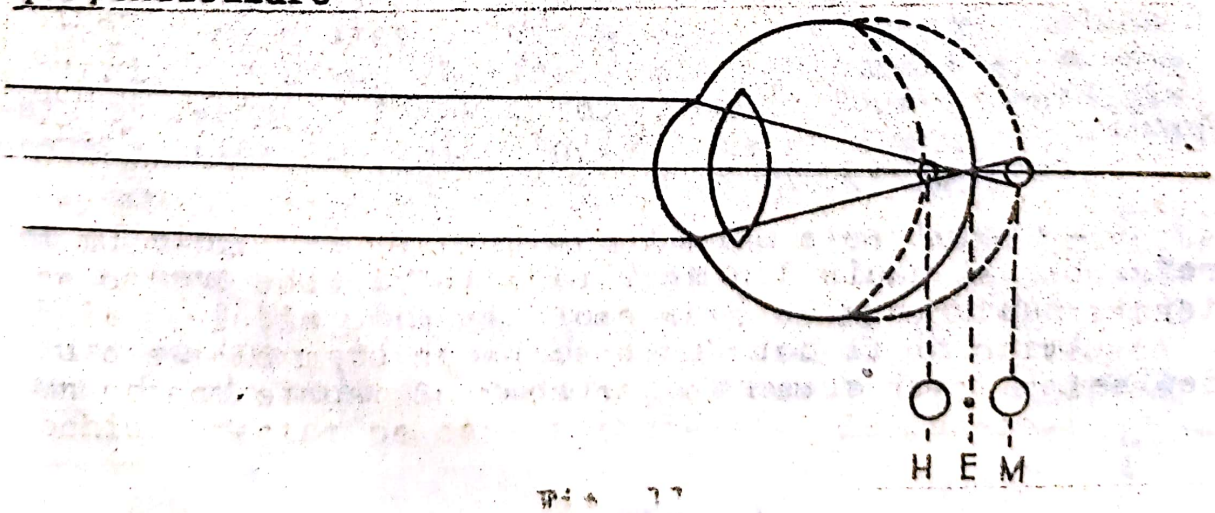

Fig. 11

unul pe altul (meridiane principale), unul de refringenţă maximă, celălalt de refringenţă minimă, fiecare îşi face imaginea în alt loc, rezultînd astfel 2 linii focale (fig. 12).

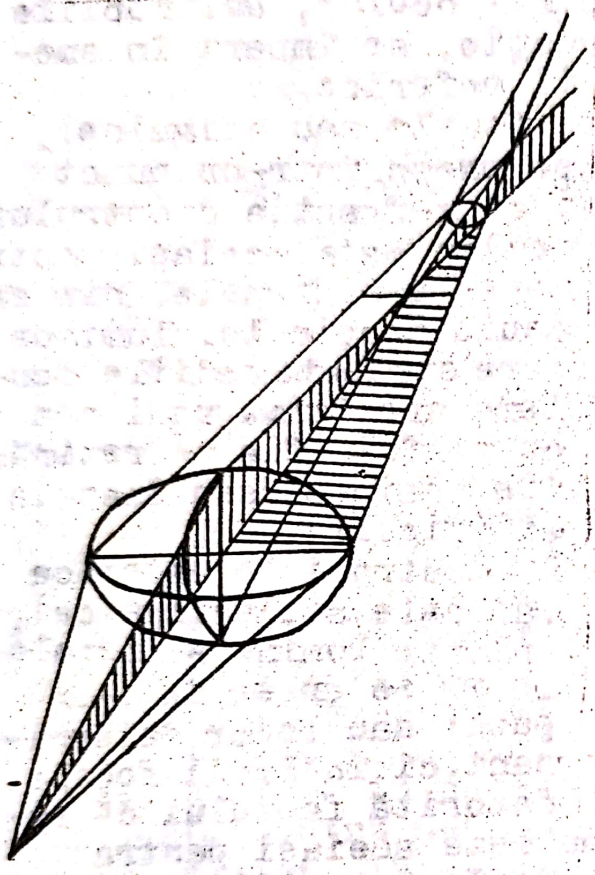

Fig. 12.

In ametropiile sferice , dacă focarul razelor luminoase paralele, incidente, se formează înaintea retinei, ochiul este numit miop; dacă el se formează îndărătul retinei, ochiul este numit hipermetrop (fig.1 Acest fapt este în legătură cu raportul dintre puterea de refracţie a dioptrului ocular şi lungimea axului său antero-posterior. Se pot întîlni 3 situaţii:
-Aparatul refringent al ochiului este normal, însă axul său anteroposterior este prea lung sau prea scurt (ametropii axiale); fiecărui mm de lungime în plus sau în minus, îi corespunde un viciu de refracţie de aproximativ 3 D.
- Axul antero-posterior al globului este normal, dar razele de curbură a dioptrilor oculari (cornee, cristalin), sînt anormale (ametropii de curbură).

- Ochiul este normal constituit, dar indicile de refracţie al unuia din mediile oculare este prea puternic sau prea slab (ametropii de indice).

Ametropiile pot fi şi accidentale, produse prin deplasarea unui element al sistemului dioptric al unui

ochi emetrop (hipermetropie sau astigmatism prin luxaţie sau subluxaţie de cristalin).

Pentru corecţia viciilor de refracţie, se utilizează diferite tipuri de lentile. Acestea sînt medii refringente avînd una sau ambele feţe formate din suprafeţe curbe. Ele pot fi sferice sau cilindrice. Cele sferice sînt segmente de sferă care refractă razele luminoase în toate meridianele lor; cele cilindrice sînt segmente obţinute prin secţiuni de cilindru, paralele cu axul acestuia şi refractă numai razele perpendiculare pe ax (fig. 13).

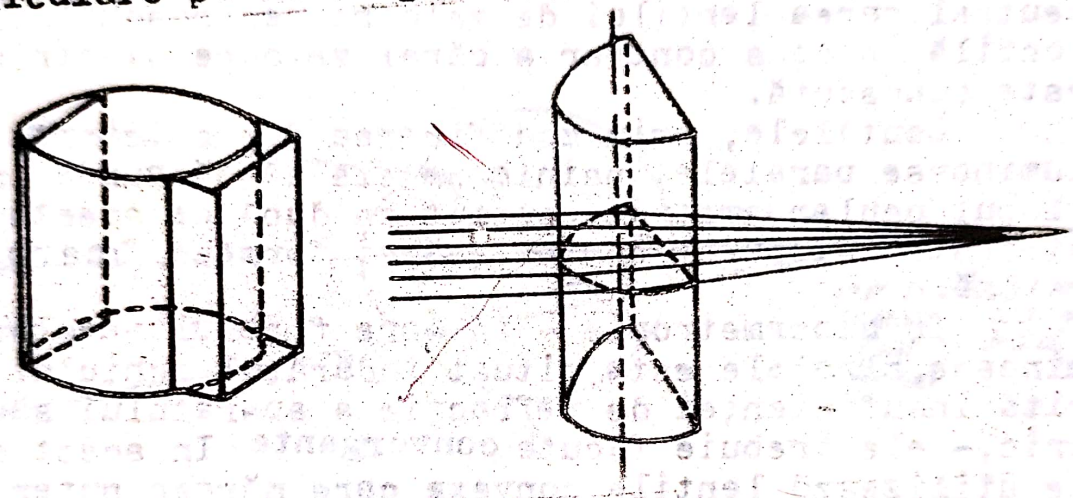

Fig. 13.

Lentilele pot fi convexe sau concave.

Lentilele convexe sau convergente, notate cu semnul + adună razele luminoase paralele, venite de la infinit, într-un punct numit focar. Lentilele concave sau divergente, notate cu semnul - împrăştie razele, focarul lor fiind virtual (fig. 14).



Fig. 14.

Puterea de refracţie a lentilelor se măsoară în dioptrii. Dioptria este puterea de refracţie a unei lentile cu distanţa focală de 1 m. Intre valoarea dioptrică a unei lentile şi distanţa sa focală, există un raport invers proporţional (D = 1/f ; f =1/D). Pentru a afla puterea de refracţie a unei lentile se împarte 100 cm. (distanţa focală a unei lentile de 1 D.) la distanţa sa focală. De ex., pentru a afla valoarea în dioptrii a unei lentile cu distanţa focală de 25 cm. = 100/25=4 D.

Determinarea valorii dioptrice a unei lentile se face cu diferite aparate: cilindrosferometru sau frontofocometru. Ea se poate face de asemeni si prin neutralizarea lentilei de valoare necunoscută cu o lentilă de sens contrar a cărei valoare dioptrică este cunoscută.

Lentilele, prin modificarea direcţiei razelor luminoase paralele,înainte ca ele să pătrundă în globul ocular ametrop, permit ca după ce acestea au străbătut dioptrul ocular, să-şi formeze focarul pe retină.

In hipermetropie - în care focarul razelor luminoase paralele este situat îndărătul ochiului datorită insuficienţei de refracţie a aparatului său dioptric,- ele trebuie făcute convergente. In acest scop, se utilizează lentile convexe care măresc puterea de refringenţă a ochiului. (fig. 15).

In miopie - în care focarul razelor luminoase paralele incidente este înaintea retinei din cauza unui exces de refracţie a aparatului său dioptric,- ele trebuiesc făcute divergente. Pentru aceasta se utilizează lentile concave care micşorează puterea de refringenţă a dioptrului ocular (fig. 16).

In astigmatism, se va modifica numai direcţia razelor paralele ce vor străbate meridianul ocular ametrop, pentru ca acestea, după ce au străbătut dioptrul ocular, să se concentreze într-un punct şi nu într-o dreaptă focală. In acest scop se utilizează lentile cilindrice convexe sau concave, după felul

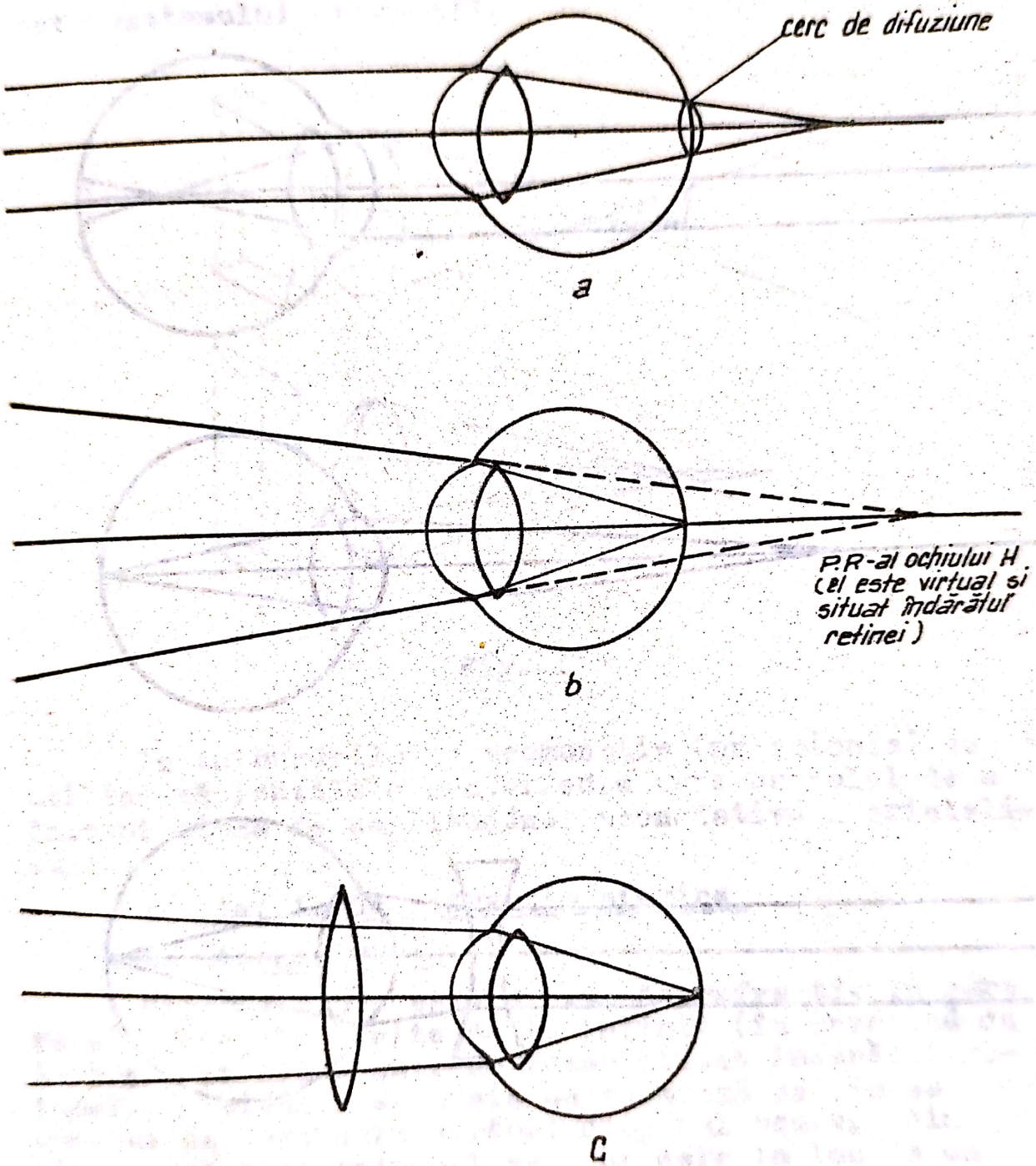

Fig. 15.

Scanned with OKEN Scanner

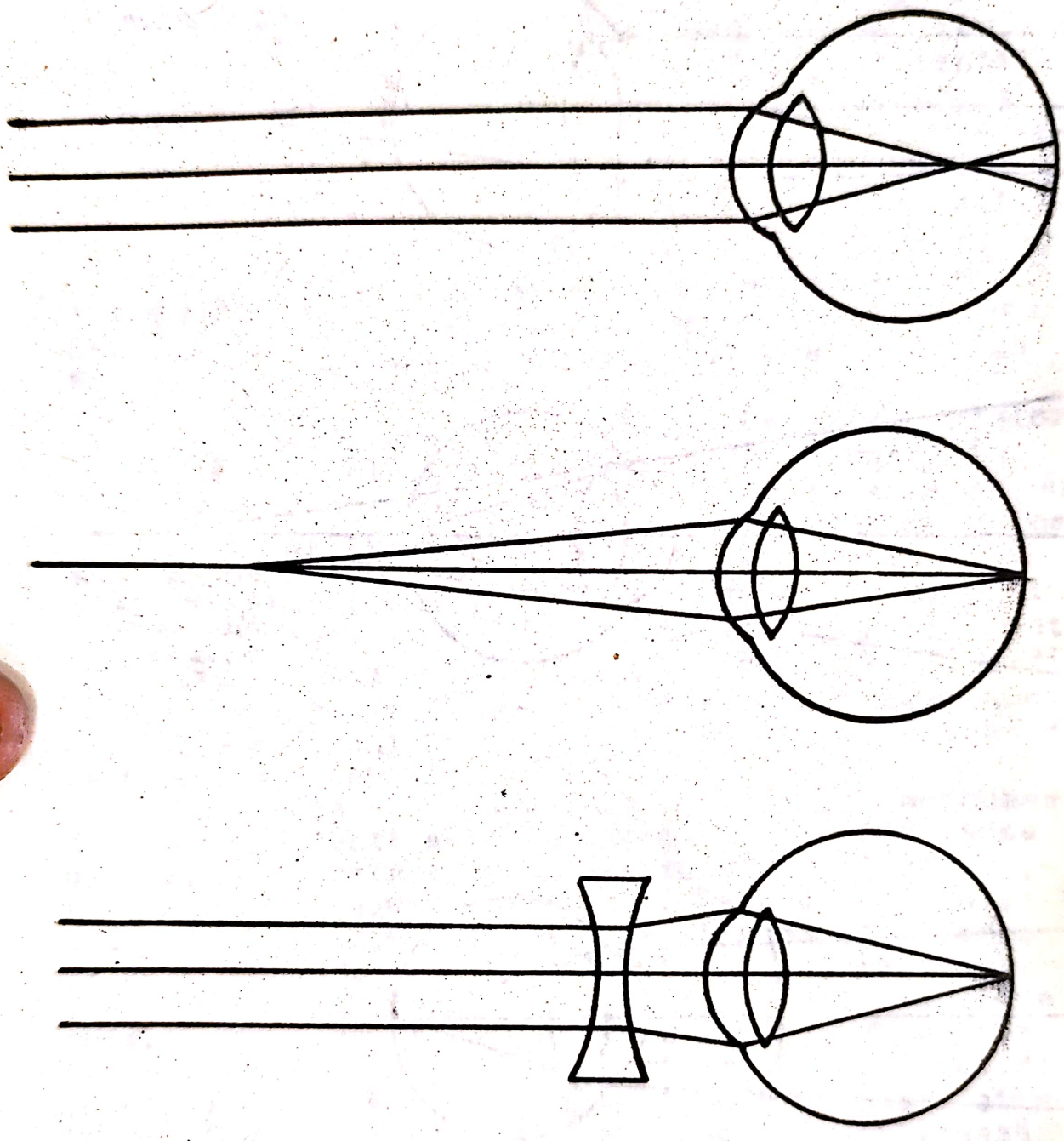

Fig. 16.

Scanned with OKEN Scanner

astigmatismului (fig. 17).

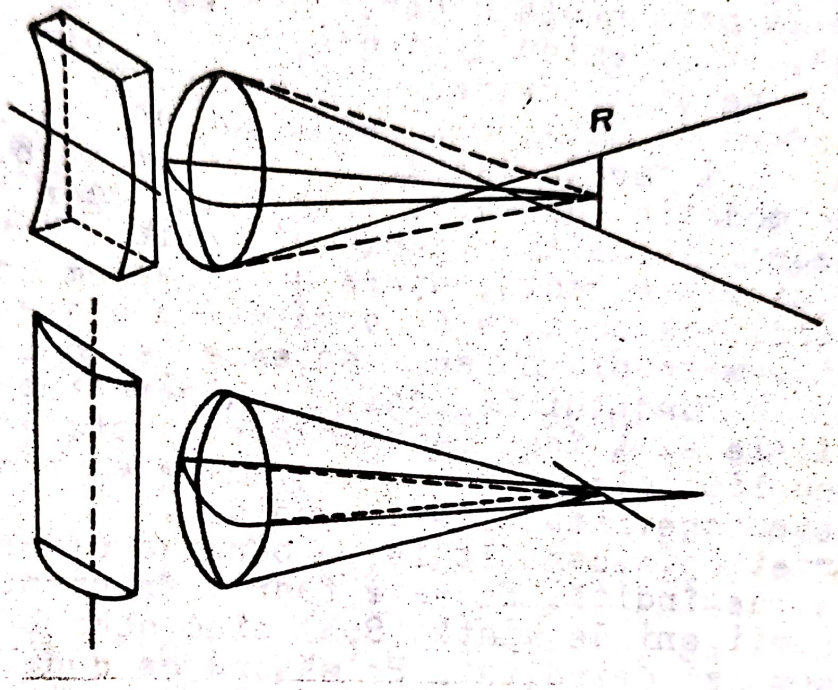

Fig. 17.

In tulburările de acomodaţie (presbiopia) se utilizează lentilele convergente care au rolul de a înlocui lipsa de amplitudine acomodativă a cristalinului.

A. Viciile de refracţie sferice

1. Hipermetropia

Hipermetropia este viciul de refracţie în care razele paralele venite de la infinit (în practică de la 5 m), se adună într-un focar situat îndărătul retinei. La nivelul acesteia se formează secţiunea conului de raze care străbat dioptrul ocular, din care cauză hipermetropul vede un cerc în loc de un punct (fig.15a). Imaginea poate fi adusă pe retină numai printr-un efort acomodativ, deoarece puterea de refracţie a ochiului este insuficientă. Din această cauză, hipermetropul, în stare de repaus acomo-

dativ, nu vede bine nici la distanţă nici de aproape. Pentru a-şi putea corecta tulburarea de vedere, el utilizează în permanenţă o parte din amplitudinea sa acomodativă, atît pentru distanţă, cît şi pentru aproape. Datorită nevoii permanente de a acomoda, hipermetropul suferă de astenopie acomodativă. La lucrul de aproape, ochii se înroşesc, vederea se tulbură, iar dacă acomodaţia cedează, literele dispar pentru moment. Uneori, datorită ruperii sinergiei dintre acomodaţie şi convergenţă, apare un strabism convergent care modifică poziţia de paralelism a axelor vizuale. Hipermetropia nu se însoţeşte de modificări patologice ale fundului de ochi. In hipermetropiile forte, papilele sînt însă uşor congestionate şi proeminente, cu limitele şterse, iar venele apar uşor dilatate (pseudonevrită hipermetropică).

Hipermetropia constituie tulburarea de refracţie cea mai răspîndită. Ea este foarte frecventă la copii în primii ani de viaţă (80%) cînd ochiul nu este încă complet dezvoltat. Pe măsură ce copilul se dezvoltă, hipermetropia se micşorează, ochiul putînd deveni emetrop sau chiar miop. Un număr oarecare dintre aceşti copii rămîn hipermetropi toată viaţa, ametropia lor devenind staţionară.

După gradul său, hipermetropia poate fi mică (pînă la 3D), mijlocie (3-6D) şi mare (peste 6D).

După raportul său cu acomodaţia, hipermetropia poate fi :

- hipermetropia manifestă, care nu poate fi compensată de acomodaţie ;
- hipermetropia latentă, care este compensată de acomodaţie ;
- hipermetropia totală, care reprezintă suma dintre hipermetropia manifestă şi cea latentă şi se obţine prin paralizia acomodaţiei.

Raportul dintre hipermetropia manifestă şi cea latentă depinde de amplitudinea acomodativă care este în funcţie de vîrstă.

Hipermetropia poate fi produsă :

a) de un ax antero-posterior mai scurt,(hipermetropie axială, deobicei de natură constituţională);
b) de un indice de refracţie mai scăzut al mediilor refringente oculare (hipermetropia de indice - afakie); -
c) de o curbură mai redusă a suprafeţelor refringente (hipermetropie de curbură - corneea plană)-.

Corectarea hipermetropiei se face cu lentile convexe, atît pentru aproape cît şi pentru distanţă; în general, se prescrie lentila cea mai puternică cu care bolnavul vede mai bine. Această corecţie este foarte importantă în primii 4 ani de viaţă, pentru a se preveni tulburările de echilibru oculomotor şi consecinţele acestora.

2. Miopia

Miopia se caracterizează printr-un exces de refracţie a dioptrului ocular, din care cauză razele paralele venite de la infinit (în practică de la 5 m), se reunesc în focar înaintea retinei. Razele acestea, prelungite, formează pe retină un cerc de difuziune în loc de un punct, din care cauză imaginea va fi neclară (fig.16). Cu cît obiectul se apropie mai mult de ochi, cu atît focarul său se va forma mai aproape de retină. El se va găsi la un moment dat. într-un punct,din care razele divergente ce pleacă de aici,îşi vor forma focarul pe retină - punctul remotum al ochiului miop -, a cărui distanţă variază cu gradul miopiei.

Miopia este mai puţin frecventă ca hipermetropia şi se constată numai excepţional de la naştere. Ea prezintă însă o mare importanţă datorită caracterului său, de multe ori progresiv, alteraţiilor membranelor oculare şi complicaţiilor pe care le produce.

Ea poate fi consecutivă, fie creşterii axului său anteroposterior (miopie axială), fie creşterii indicelui de refracţie a mediilor (miopie de indice) ca de ex. în cataractă, fie măririi curburii suprafeţelor refringente (miopie de curbură). Modificările

curburii cristalinului produc o formă de miopie spastică (miopie falsă). Cea mai frecventă este miopia axială.

In raport cu lungimea axului antero-posterior, se întîlnesc diferite grade de miopie :

- miopia mică, pînă la 3 D ;
- miopie medie, între 3-6 D;
- miopie mare, peste 6 D ;
- miopie forte, peste 8 D;
- miopie excesivă, peste 15 D.

După modul său de evoluţie, se deosebesc 2 forme :

- miopie benignă : miopia simplă sau miopia viciu de refracţie ;
- miopia malignă: miopie degenerativă sau miopia boală.

a) Miopia benignă, apare în jurul vîrstei de 6-7 ani şi se dezvoltă în epoca şcolarităţii, avînd o evoluţie progresivă pînă în jurul vîrstei de 20 ani cînd devine staţionară. Ea nu depăşeşte 6-7 D şi nu se însoţeşte de complicaţii oculare. Are un caracter slab evolutiv şi după unii, ar fi de natură ereditară, după alţii s-ar datora unor condiţii de muncă necorespunzătoare (luminaj insuficient, poziţie vicioasă a capului şi corpului, munci migăloase excesiv de aproape, etc.), sau unor stări patologice din copilărie care duc la slăbirea organismului.

Clinic, aceşti copii nu văd bine la distanţă, în schimb văd foarte bine de aproape, din care cauză au tendinţa de a apropia mult obiectele sau cărţile de ochi. Ei au de asemenea tendinţa de a strînge pleoapele pentru vederea la distanţă, în scopul de a suprima cercurile mari de difuziune. La citit, miopul nu are nevoie de acomodaţie.

b) Miopia malignă sau patologică, este prezentă de cele mai multe ori de la naştere. Ea evoluiază progresiv toată viaţa, atingînd valori de 20-40 D. Globul ocular are dimensiuni mari, iar vederea este

foarte alterată. In această formă de miopie, se produc leziuni intra-oculare.

Boala se manifestă prin următoarele simptome mai importante : astenopie musculară, miodesopsii, coroidoză miopică.

- Astenopia musculară constă în slăbirea convergenţei, adică a muşchilor drepţi interni din cauza necesităţii continui a miopului de a converge, căci pentru a putea vedea clar, el trebuie să apropie foarte mult obiectul de ochi. Prin slăbirea convergenţei se produce o deviaţie în afară a unui ochi şi instalarea unui strabism divergent, urmat de dispariţia vederii binoculare.

- Miodesopsiile sau muştele zburătoare, sînt o senzaţie anormală datorită unor mici particole (filamente, membranule sau exudate) detaşate şi care plutesc în vitros.

- Coroidoza miopică, este un proces degenerativ care se manifestă mai ales la nivelul polului posterior. Ea apare datorită alungirii continui a axului antero-posterior al ochiului, ceea ce duce la alteraţii oculare definitive. Globul devine mai lung şi mai voluminos, profunzimea camerei anterioare creşte, sclera se atrofiază, se subţiază şi devine ectatică la polul posterior (stafilom posterior). Fundul de ochi este palid, depigmentat, cu zone de migraţie pigmentară, nervul optic este deviat nazal, coroida - din cauza distensiei, se atrofiază şi dă naştere în jurul nervului optic, în raport cu întinderea zonei afectate, unui conus miopic (desinserţia inelului coroidian în jurul inelului scleral) sau unei corodite atrofice circumpapilare, din care cauză sclera devine vizibilă pe o anumită zonă la examenul oftalmoscopic. Regiunea maculară este de asemeni sediul unui proces de atrofie ; apar proliferări pigmentare, edeme sau rupturi vasculare care dau naştere la hemoragii şi tulburări vitreene.

- Cu cît miopia este mai mare, cu atît leziunile patologice sînt mai accentuate.

La examenul cîmpului vizual se constată creşterea dimensiunilor petei lui Mariotte, scotoame, strîmtorări periferice.

Complicaţii : dezlipirea de retină, cataracta patologică, etc.

Din punct de vedere terapeutic, în miopia simplă sau benignă, se utilizează lentile concave. La copii şi la tineri, se prescriu aceleaşi lentile (corecţie totală) atît pentru distanţă cît şi pentru aproape. In general, se prescrie lentila cea mai slabă care dă o vedere normală, transformînd astfel ochiul miop în emetrop. La adulţi, se preferă metoda corecţiei parţiale. Pentru distanţă se prescrie corecţia totală, iar pentru aproape o lentilă mai slabă, lăsînd 3 D necorectate pentru a putea lucra fără intervenţia acomodaţiei.

Miopia degenerativă, datorită leziunilor membranelor profunde, nu beneficiază decît parţial de corecţie optică ; în general se prescrie o corecţie subtotală, atît pentru distanţă cît şi pentru aproape. In afara tratamentului optic, în miopia degenerativă se utilizează şi un tratament general, higieno-dietetic (plimbări în aer liber, alimentaţie bogată în vitamine, tonice, etc.) şi medicamentos. Considerîndu-se că leziunea esenţială în miopia progresivă este o tulburare a circulaţiei coroidiene, s-a recomandat utilizarea vaso-dilatatoarelor, iar pe considerentul că în miopie s-ar produce o degenerescenţă a fibrelor elastice, se administrează vitamina E şi calciu. De asemeni, se utilizează o vitaminoterapie variată : vitamina A, P (rutin), PP. Tratamentul local constă în : repaus ocular, lentile filtrate colorate, injecţii retrobulbare cu dicnină 2% + clorură de sodiu 1-3%. De asemeni, s-a recomandat în unele cazuri şi un tratament chirurgical (extracţia cristalinului transparent, rezecţii sclerale, întărirea polului posterior cu benzi de fascia lata, etc.) pentru a împiedeca distensia ochiului, etc.

Profilaxia miopiei constă în : evitarea unui

lucru îndelungat prea aproape, corecţie optică, luminaj adecvat,etc.

x

B. Viciile de refracţie asferice (afocale sau astigmice)

Astigmatismul

Astigmatismul este o ametropie de curbură în care razele paralele venite de la infinit, după ce au traversat mediile oculare, nu se reunesc într-un focar unic datorită faptului că ochiul nu are în toate meridianele aceiaşi refracţie. După cum am văzut, în emetropie şi în ametropiile sferice, fasciculul luminos care traversează dioptrul ocular, are forma unui con al cărui vîrf este pe retină în ochiul emetrop, înaintea ei în cel miop şi îndărătul ei în cel hipermetrop. In astigmatism, el nu formează un con,ci un conoid în care nu există un focar punctiform ci 2 drepte focale ; razele refractate în ochiul astigmat, nu converg într-un singur punct, dar se sprijină în cursul transversării dioptrului ocular pe 2 drepte perpendiculare (linii focale), situate în 2 planuri diferite. Intre cele 2 drepte (interval focal) fascicolele luminoase formează un elipsoid conic a cărui secţiune devine succesiv, o elipsă, o dreaptă, o elipsă, un cerc, o elipsă, o dreaptă, o elipsă. Ansamblul acesta realizează conoidul lui Sturm (fig.18).

Linia focală anterioară este în planul meridian cu cea mai mică curbură şi perpendiculară pe planul cu cea mai mare curbură. Linia focală posterioară este în meridianul cu cea mai mare curbură şi perpendiculară pe meridianul cu cea mai mică curbură. Focarul principal al meridianului vertical este o dreaptă focală orizontală, iar focarul principal al meridianului orizontal este o dreaptă focală verticală.

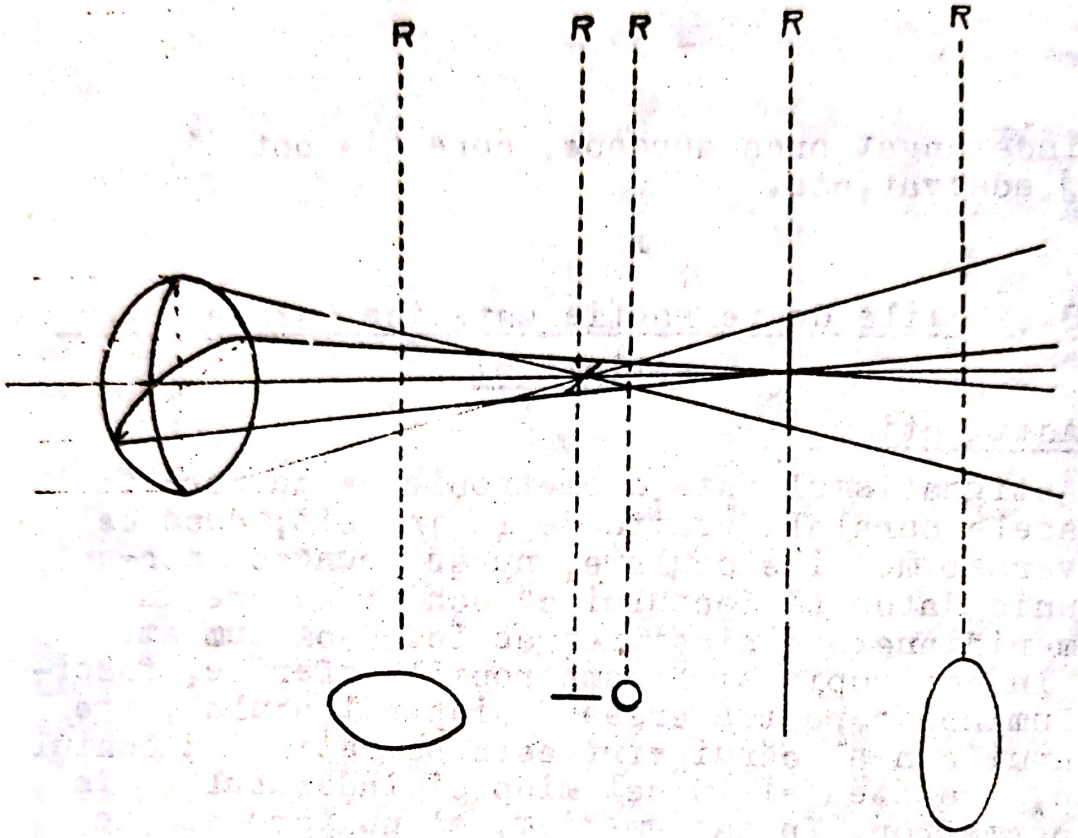

Fig.18

Acomodaţia deplasează cele 2 linii focale în raport cu retina, însă nu şi una în raport cu cealaltă.

Astigmatismul poate fi regulat şi neregulat.

- In astigmatismul neregulat, există o diferenţă de refractie nu numai între diferitele meridiane, dar şi în puncte diferite ale aceluiaşi meridian. El este rar întîlnit şi este produs în majoritatea cazurilor de neregularităţi ale suprafeţei corneei, de origine cicatricială, sau de modificări ale cristalinului (cataracta incipientă). Acuitatea vizuală este foarte scăzută şi nu poate fi corectată decît chirurgical (keratoplastie), sau prin lentile de contact ce se aplică direct pe cornee .

- Astigmatismul regulat, după refracţia meridianelor principale, se împarte în astigmatism sim-

plu, astigmatism compus şi astigmatism mixt.

a) Astigmatismul simplu este acela în care unul din meridianele principale este emetrop, iar celălalt este miop sau hipermetrop. In acest caz, imaginea unui punct este o linie dreaptă paralelă cu meridianul astigmat ; una din liniile focale ale conoidului coincide cu retina, cealaltă fiind înaintea (miopie) sau îndărătul ei (hipermetropie).

b) Astigmatismul compus este acela în care ambele meridiane principale sînt miope sau sau hipermetrope, dar de grad diferit. Imaginea unui punct este o elipsă cu axul mare paralel cu meridianul cel mai astigmat ; în acest caz, cele 2 linii focale sînt, fie înaintea retinei (astigmatism miopic compus), fie îndărătul acesteia (astigmatism hipermetropic compus).

c) Astigmatismul mixt este acela în care unul din meridianele principale este miop, iar celălalt hipermetrop, retina fiind situată în intervalul focal. Imaginea unui punct este în acest caz un cerc sau o elipsă.

Indiferent de formele descrise mai sus, astigmatismul poate fi conform regulei sau direct dacă meridianul vertical este cel mai refringent, şi contrar regulei sau indirect dacă meridianul orizontal este cel mai refringent.

In mod normal, există un astigmatism fiziologic al meridianului vertical care are o curbură mai accentuată decît cea a meridianului orizontal ; el este datorit turtirii ochiului prin presiunea exercitată de pleoapa superioară şi se prezintă sub forma unui astigmatism miopic simplu şi regulat de -o,5o sau -o,75D.

Uneori cele 2 meridiane principale ale ochiului astigmat sînt oblice (astigmatism oblic sau cu axe înclinate).

In afară de astigmatismul congenital care este cel mai frecvent, se pot întîlni şi cazuri de astigmatism cîştigat. Astfel, în urma intervenţiilor ce se fac pe globul ocular - cele mai multe la extremitatea superioară a diametrului vertical, - se formează o

cicatrice operatorie care prin prezenţa ţesutului cicatricial retractil, modifică curbura şi deci refringenţa corneei în acest meridian.

Ca simptomatologie, un astigmat nu vede bine nici la distanţă, nici de aproape. El vede deformat şi adesea confundă obiectele. Astigmatul, în faţa scărilor de acuitate vizuală, are pleoapele strînse şi o atitudine vicioasă a capului pentru că vrea să privească prin meridianul cel mai bun.El confundă literele şi prezintă o astenopie acomodativă deoarece caută prin acomodaţie să-şi corecteze ametropia.

Astigmatismul nu este progresiv, iar ochiul astigmat nu prezintă leziuni organice. Variaţiile sale în cursul vieţii sînt neglijabile.

Corecţia astigmatului se face prin lentile cilindrice, convexe sau concave, după felul astigmatismului (hipermetropic sau miopic), dispuse cu axul inactiv perpendicular pe meridianul astigmat al ochiului. In astigmatismele compuse, se vor asocia lentile sferice şi cilindrice (fig.19). Corecţia astigmatismului trebuie să fie totală.

x

C. Anizometria

Aceasta constituie o diferenţă de refracţie între cei 2 ochi ai aceleiaşi persoane. Un ochi poate fi ametrop şi celălalt emetrop, sau ambii ochi ametropi, unul miop, altul hipermetrop, dar de grad diferit. Dacă această diferenţă nu depăşeşte 2 D, se poate corecta complet fiecare ochi în parte, dacă însă depăşeşte această valoare, corecţia diferenţiată nu mai poate fi suportată deoarece produce o tulburare a vederii binoculare prin diferenţa de mărime a imaginilor celor 2 retine (aniżeiconie); în acest caz, se corectează ochiul cu vederea cea mai bună, prescriindu-se aceiaşi lentilă la ambii ochi.

x

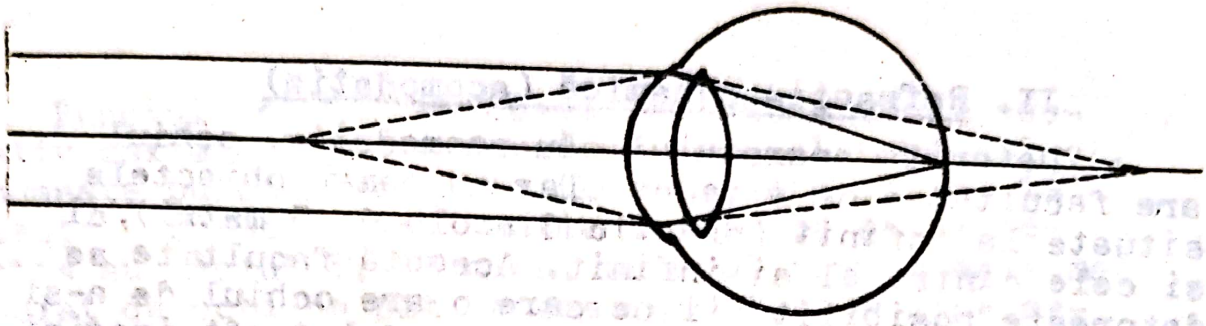

a

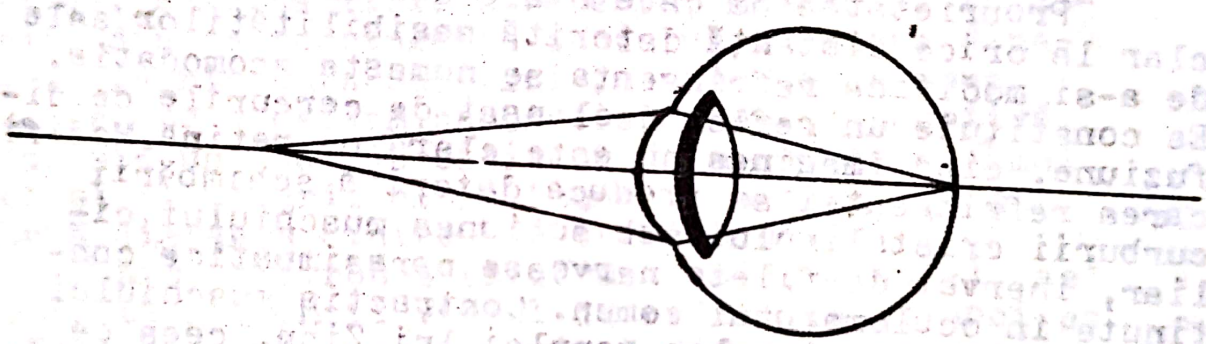

b

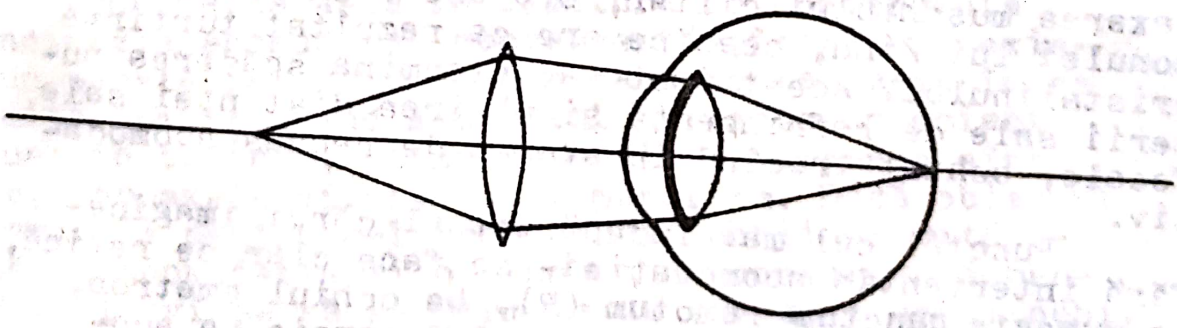

c.

Fig. 19

Scanned with OKEN Scanner

II. Refracţia dinamică (acomodaţia)

Datorită aparatului său acomodativ, ochiul are facultatea de a vedea clar nu numai obiectele situate la infinit (practic dincolo de 5 metri), ci şi cele dintre el şi infinit. Această facultate se datoreşte posibilităţii pe care o are ochiul de a-şi putea modifica refringenţa, în aşa fel încît imaginile obiectelor privite să se formeze pe retină, indiferent de distanţa la care ele se găsesc faţă de globul ocular.

Proprietatea pe care o are ochiul de a vedea clar la orice distanţă datorită posibilităţilor sale de a-şi modifica refringenţa se numeşte acomodaţie. Ea constituie un reflex declanşat de cercurile de difuziune, cînd imaginea nu este clară pe retină. Modificarea refringenţei se produce datorită schimbării curburii cristalinului sub acţiunea muschiului ciliar, inervat de filete nervoase parasimpatice conţinute în oculomotorul comun. Contracţia muschiului ciliar produce relaxarea zonulei lui Zinn, ceea ce are ca rezultat bombarea cristalinului datorită elasticităţii sale (Helmholtz). Efectul bombării cristalinului este creşterea puterii sale de refringenţă şi micşorarea distanţei sale focale (fig.19b). Relaxarea muşchiului ciliar, produce o întindere a zonulei lui Zinn, ceea ce are ca rezultat turtirea cristalinului. Acest fapt va determina scăderea puterii sale de refringenţă şi mărirea distanţei sale focale, ochiul trecînd în starea de repaus acomodativ.

Punctul cel mai îndepărtat al cărui imagine- fără intervenţia acomodaţiei- se face clar pe retină, se numeşte punctum remotum (R). La ochiul emetrop, el este la infinit, ochiul neavînd nevoie de acomodaţie pentru această distanţă; ochiul miop are punctum remotum între infinit şi ochi, iar la hipermetrop se găseşte dincolo de infinit, în prelungirea razelor convergente (punctum remotum negativ).

Punctul cel mai apropiat, adică de efort acomodativ maxim la care o persoană vede clar un obiect, se numeşte punctum proximum (P). El este situat la distanţe variabile, în funcţie de vîrstă şi de refracţia subiectului. La miop, punctul proxim este mai apropiat de ochi de cît la emetrop, iar la hipermetrop el este mai îndepărtat ca la emetrop.

Distanţa dintre R şi P, măsurată în metri, se numeşte parcursul acomodaţiei, iar modificarea refracţiei cristalinului se numeşte amplitudine acomodativă. Ea constituie diferenţa, măsurată în dioptrii, dintre refringenţa ochiului în stare dinamică şi refringenţa ochiului în stare de repaus.

Pentru a determina amplitudinea acomodativă, se apropie un test de citit pînă la punctul celmai apropiat al vederii clare (punctul proxim) şi se măsoară distanţa dintre acesta şi ochi.

Pentru ametropie (hipermetropie, miopie), se va corecta mai întîi viciul de refracţie şi apoi se va căuta punctul proxim. Există diferite aparate (optometre) pentru determinarea punctului proxim. Ele se bazează pe măsurarea distanţei la care un obiect care se apropie de ochi, începe să fie văzut tulbure.

Acomodaţia este în legătură cu convergenţa (sincinezia acomodare- convergenţă);între ele există un paralelism strîns, dar care poate varia între anumite limite. Cînd subiectul priveşte un obiect situat la infinit, acomodaţia şi convergenţa sînt nule, iar axele vizuale sînt paralele. Dacă obiectul se apropie pentru a-l vedea clar, ochii execută odată cu acomodaţia şi o mişcare de convergenţă pentru ca imaginea să se formeze pe fovee la ambii ochi. Cu cît obiectul este mai aproape de ochi, cu atît efortul de acomodare şi de convergenţă este mai mare.

Acomodaţia se măsoară în dioptrii, iar convergenţa în unghiuri metrice (1 unghi metric este unghiul format de axele vizuale ale celor 2 ochi care fixează un punct la distanţa de 1 metru).

Cînd ochii privesc un obiect situat la distanţa de 1 metru, ei acomodează de 1 D, şi converg cu 1 unghi metric; dacă obiectul se apropie la 5o cm, ei acomodează de 2 D şi converg de 2 unghiuri metrice; la 25 cm. acomodaţia este 4 D, iar convergenţa de 4 unghiuri metrice, etc.

Pentru a determina puterea de convergenţă, se cere bolnavului să privească cu ambii ochi un punct care se apropie din ce în ce mai mult. Cînd unul dim ochi nu-l mai poate urmări şi deviază în afară, înseamnă că s-a ajuns la punctul proxim de convergenţă. In mod normal, el este la 8-lo cm. de linia care uneşte cele 2 cornei. Puterea de convergenţă se măsoară în dioptrii prismatice (1 dioptrie prismatică este deviaţia aparentă de un centimetru a unui obiect situat la 1 metru.) . Lentila prismatică cea mai puternică care poate fi suportată fără să producă diplopie, măsoară gradul de convergenţă. Puterea de convergenţă este proporţională cu puterea de acomodaţie; acest raport poate fi modificat în tuburările statice şi optice din ametropie , constituind un factor în apariţia strabismului.

Tulburările acomodaţiei

1. Presbiopia

Amplitudinea acomodaţiei variază cu vîrsta, datorită pierderii elasticităţii cristalinului. Această scădere progresivă a amplitudinii acomodative este fiziologică şi este datorită sclerozării treptate a lentilei cristaliniene. Histologic, nu este vorba de o transformare fibroasă, ci de o simplă condensare a lentilei care continuă să crească fără să. fie urmată de distensia concomitentă a capsulei; din această cauză rezultă creşterea indecelui de refracţie şi diminuarea elasticităţii cristalinului.

Scăderea puterii de acomodaţie, care are ca efect îndepărtatrea punctului proxim de ochi, este proporţională cu vîrsta, după cum se poate constata

din tabelul lui Dondera :

Vîrsta în ani	1o	2o	3o	4o	45	5o	6o	7o
Amplitudinea în D.	14	1o	7,5	4,5	3	2,5	1	0

Scăderea amplitudinii acomodative devine manifestă la emetrop în jurul vîrstei de 45-47 ani, cînd, din cauza sclerozării cristalinului, ea scade la 3D, ceea ce corespunde unui punct proxim de 33 cm. Aceasta constituie distanţa obişnuită pentru lucrul de aproape, dar pentru a putea citi susţinut la această distanţă, ochiul are nevoie de o amplitudine de rezervă care însă fiind foarte redusă, el obosește repede, literele devin şterse, Pentru a vedea mai clar, subiectul simte nevoia de a îndepărta cartea de ochi. El acuză uneori, cefalee, datorită efortului acomodativ pe care trebuie să-l facă. Această tulburare fiziologică a acomodaţiei - care la început apare la lumina artificială - , se numeşte presbiopie sau presbiţie.

Corecţia presbiopiei se face cu lentile convergente care au scopul de a înlocui deficitul de acomodaţie. Presbitul emetrop vede la distanţă fără ochelari. In calculul lentilei pentru miop, hipermetrop sau astigmat, se va avea în vedere şi lentila cu care ochiul în stare de repaus acomodativ este transformat în emetrop şi la care se adaugă algebric lentila necesară vîrstei. De exemplu, un ochi hipermetrop de 3 D la un subiect de 5o ani, are nevoie de 3 D pentru a deveni emetrop, la care se adaugă 1,5o D, lentila necesară vîrstei sale (3+ 1,5 = 4,5 D). Un ochi miop de-3D la o persoană tot de 5o ani, are nevoie de o lentilă de -3D pentru corecţia miopiei la care se adaugă +1,5 D, lentila corespunzătoare vîrstei, (făcînd suma algebrică : -3D -

(+ 1,5D) = -1,5 D). Deci un miop de 50 ani poate citi fără ochelari. Miopii peste 4 D, citesc toată viaţa fără lentile, ei neavînd nevoie de acomodaţie.

2. Astenopia acomodativă

Astenopia acomodativă apare la hipermetrop sau astigmat şi se caracterizează printr-o stare de oboseală a muşchiului ciliar la lucrul de aproape, din cauza suprasolicitării permanente a acomodaţiei. Ea se manifestă prin tulburări de vedere, lăcrimare, dureri frontale şi periorbitare, cefalee, iar uneori, după un efort îndelungat şi susţinut, prin apariţia de greţuri şi vărsături.

Astenopia acomodativă se tratează prin corecţia ametropiei cu lentile corespunzătoare.

3. Spasmul acomodaţiei

Spasmul acomodaţiei sau miopia spastică, este o stare de contractură a muschiului ciliar care se întîlneşte la hipermetropi şi astigmaţi şi mai ales la copii. Aceştia din urmă, avînd o amplitudine acomodativă mare, ajung să-şi contracte spastic muschiul ciliar şi să devină miopi. Spasmul acomodativ poate surveni în intoxicaţii (sulfamide, fizostigminã) sau datorită instilaţiilor oculare de substanţe parasimpaticomimetice (pilocarpinã, ezerinã, mintacol, tosmilen, etc.) şi se manifestă prin tulburarea vederii la distanţă şi conservarea vederii de aproape.

Tratamentul este etiologic : îndepărtarea substanţelor toxice, corecţia ametropiei după o prealabilă paralizie temporară a acomodaţiei.

4. Paralizia acomodaţiei

Paralizia acomodaţiei constituie consecinţa paraliziei muşchiului ciliar, ceea ce face ca ochiul să ajungă în stare de refracţie statică. Emetropul constată o diminuare a vederii de aproape hipermetropul vede rău şi la distanţă şi de aproape, în schimb miopul nu prezintă nici o tulburare. Corec-

cu lentile nu permite bolnavului să vadă clar pentru orice distanţă, ci numai la aceea pentru care corespunde lentila prescrisă.

Paralizia acomodaţiei poate fi izolată sau asociată cu paralizia irisului (oftalmoplegie internă) ; alteori ea face parte din tabloul paraliziei oculomotorului comun.

Afecţiunea poate fi produsă de diferite cauze generale (botulism, encefalită letargică, diabet, sifilis, intoxicaţii cu Pb, beladonă, atropină, scopolamină, sulfură de carbon, etc.), sau locale : instilarea de parasimpaticolitice (atropină, scopolamină, homatropină, etc.), contuzii oculare, etc.

Tratamentul este etiologic şi paleativ ; el constă din prescrierea de lentile convergente corespunzătoare care se vor suprima după vindecarea paraliziei. Se pot administra şi substanţe excitante ale parasimpaticului (pilocarpină, ezerină, mintacol, tosmilen, etc.) şi vitamine din grupa B.

5. Afakia

Afakia apare după îndepărtarea cristalinului din globul ocular (operaţia de cataractă). Ablaţia cristalinului diminuă foarte mult puterea de refracţie a ochiului (aproximativ 10-13 D) şi în acelaşi timp îl lipseşte de aportul acomodaţiei. Dacă ochiul era emetrop, el devine hipermetrop ; dacă era hipermetrop, la hipermetropia anterioară se mai adaugă şi hipermetropia obţinută prin extracţia cristalinului; dacă ochiul era miop, se scade din hipermetropia sa valoarea miopiei sale anterioare.

Afakia se corectează cu 2 feluri de lentile: pentru distanţă, pentru a compensa viciul de refracţie rezultat prin îndepărtarea cristalinului şi pentru aproape pentru a compensa lipsa de acomodaţie.

PATOLOGIA ANEXELOR OCULARE

PATOLOGIA MOTILITATII OCULARE

Particularităţi anatomo-fiziologice

Mişcările globului ocular sînt asigurate de musculatura striată extrinsecă a ochiului, formată din 4 muşchi drepţi şi 2 oblici (fig.2o).

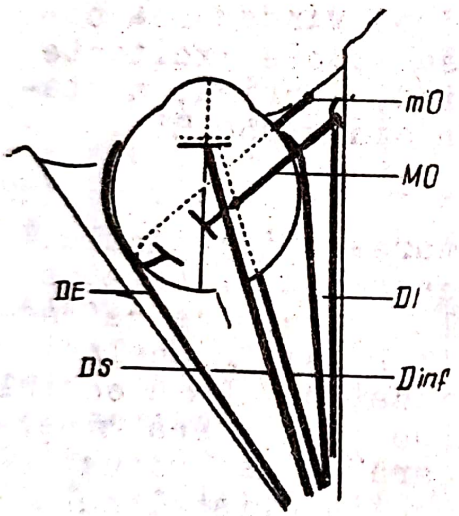

Fig.2o

Fiecare muşchi este învelit într-o aponevroză fină care face parte din aponevroza orbito-oculară sau capsula lui Tenon.

Muşchii drepţi (superior, inferior, extern şi intern) se inseră îndărăt pe un inel tendinos comun (tendonul lui Zinn), care se fixează pe sfenoid, în jurul găurii optice (inserţia fixă). Anterior ei se inseră pe scleră (inserţia mobilă), la distanţa de 5-7 mm de limbul sclero-corneean, distanţă care variază în raport cu muşchiul considerat.

Muşchii oblici sînt : unul superior (marele oblic), altul inferior (micul oblic). Marele oblic se inseră pe partea internă şi superioară a găurii optice şi se îndreaptă înainte de-a lungul unghiului supero-intern al orbitei pînă la marginea acesteia, de unde se continuă printr-un tendon circular care trecînd prin inel fibro-cartilaginos, îşi schimbă brusc direcţia, îndreptîndu-se înapoi, în afară şi în jos, pentru a se insera în cadranul supero-extern

al părţii posterioare a globului.Oblicul mic se inseră pe marginea osoasă a orificiului superior al canalului nazal,de unde se îndreaptă îndărăt,în afară şi în sus şi se inseră apoi tot pe partea posterioară a sclerei, la 7 mm sub inserţia oblicului mare.

Muşchii oculo-motori sînt inervaţi de nervul motor-ocular comun (MOC),cu excepţia dreptului extern care este inervat de nervul motor ocular extern (MOE) şi a marelui oblic inervat de nervul patetic.

Prin acţiunea combinată a muşchilor extrinseci, globul ocular se poate mişca în toate direcţiile necesare vederii,rotindu-se în jurul unui punct fix, centrul de rotaţie al ochiului,situat la 14 mm îndărătul polului anterior şi la lo mm înaintea celui posterior.

Muşchiul drept extern (DE) duce ochiul în afară (abducţie),muşchiul drept intern (DI) înăuntru (adducţie);muşchiul drept superior (DS) duce ochiul în sus şi înăuntru şi-l rotează,înclinînd extremitatea superioară a meridianului vertical înăuntru;muşchiul drept inferior (DI) mişcă ochiul în jos şi înăuntru şi înclină extremitatea superioară a meridianului vertical, în afară;muşchiul oblic mare (OM) mişcă ochiul în jos şi în afară şi înclină extremitatea superioară a meridianului vertical înăuntru;muşchiul oblic mic(O.m.) mişcă ochiul în sus şi în afară şi înclină extremitatea superioară a meridianului vertical în afară(fig.21).

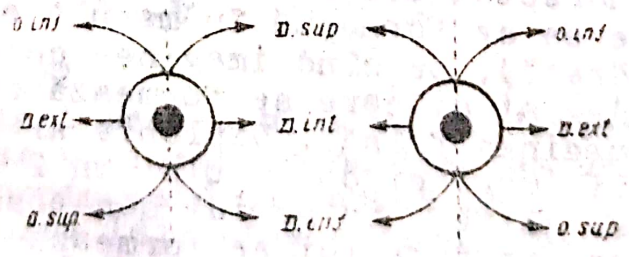

(după Chavcov)

Fig.21

In mişcările globului ocular, acţionează mai mulţi muşchi în acelaşi timp, mişcările lor fiind mişcări bilaterale, asociate, coordonate de centrii supranucleari. Astfel, în privirea spre dreapta acţionează D.E. al O.D. şi D.I. al O.S. , iar la privirea spre stînga, D.I. al O.D. şi D.E. al O.S.

Paraliziile oculo-motorii

Paraliziile muşchilor oculo-motori sînt boli frecvente ce se manifestă printr-o simptomatologie complexă, subiectivă şi obiectivă, după care se poate adesea determina ochiul şi muşchiul afectat şi uneori şi sediul leziunei.

- Simptome subiective: diplopia, falsa proiecţie, tulburările reflexe.

Diplopia sau vederea dublă, constituie cel mai constant şi caracteristic simptom al dezechilibrului oculo-motor, care se manifestă prin perceperea a 2 imagini ale unei obiect cînd bolnavul îl priveşte cu ambii ochi. Dacă paralizia este incompletă (pareză), imaginile se acoperă parţial. Diplopia apare în momentul cînd imaginea unui obiect cade pe puncte retiniene necorespomdente ale celor 2 retine, adică atunci cînd axele vizuale ale celor 2 ochi nu sînt ambele îndreptate asupra obiectului privit, deoarece unul din ochi este deviat datorită nefuncţionării unui muşchi. Imaginea care corespunde ochiului a cărui ax este îndreptat asupra obiectului, adică a ochiului în care ea se formează în maculă este clară (imaginea adevărată), pe cînd imaginea care corespunde ochiului deviat şi care se formează extramacular este neclară (imaginea falsă). Diplopia ar fi consecinţa localizării imaginei obiectului în 2 direcţii vizuale diferite. Astfel, în ochiul sănătos, imaginea unui obiect situat în faţa lui se formează pe maculă şi va fi localizată pe direcţia vizuală, principală,în timp ce în ochiul deviat, imaginea se face într-un punct extra-macular şi va fi localizată în spaţiu pe direcţia vizuală a acestuia. Deoarece retina exteriorizează imaginile în spaţiu invers, ea va fi

situată de partea opusă. Astfel, de ex.în paralizia D.E. dela O.D., ochiul va fi deviat nazal,iar imaginea unui obiect formîndu-se de partea nazală a maculei, va fi proiectată în spaţiu de partea temporală şi va fi deci situată în dreapta obiectului (diplopie homonimă) (fig.22). In caz de paralizie

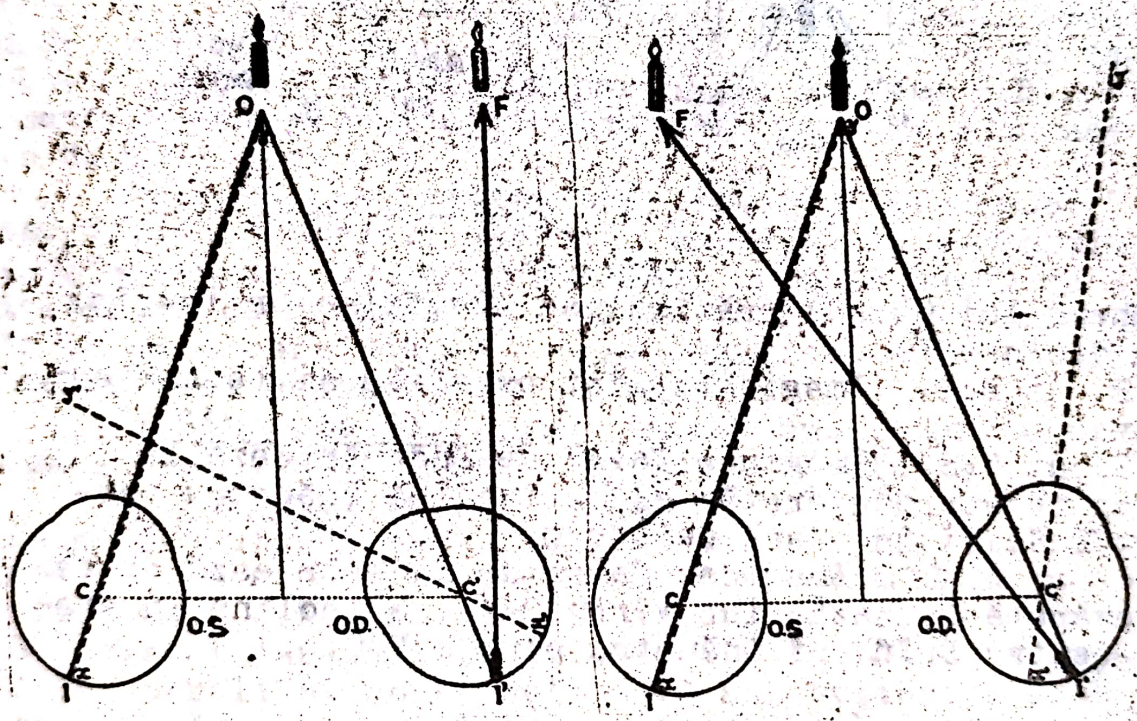

Fig. 22. Fig, 23.

a D.I.a aceluiaşi ochi,ochiul va fi deviat temporal, iar imaginea se va forma de partea temporală a macu-, lei şi va fi proiectată de partea nazală, adică în stînga obiectului (diplopie heteronimă)(fig.23). Diplopia heteronimă sau încrucişată este consecinţa paralizei unui adductor, iar diplopia homonimă a unui abductor.

Pentru interpretarea diplopiei, se va ţine seama că imaginea ochiului cu paralizie musculară , se găseşte de partea unde cele 2 imagini se înde-

părtează una de alta, iar acestea se îndepărtează în direcţia de acţiune a muşchiului paralizat (fig. 24). Caracterele diplopiei se modifică atunci cînd

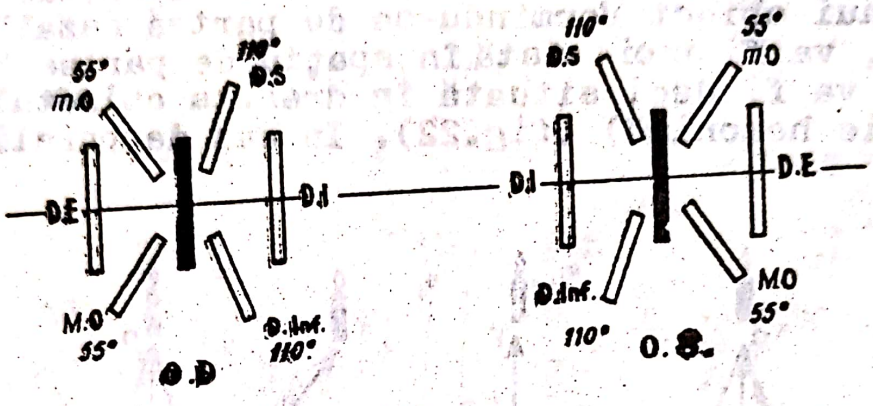

Fig. 24
Schema lui Guende arătînd poziţia falselor imagini în diplopie.
D.E. şi D.I. Imaginile sînt paralele şi la acelaşi nivel.
m.O. şi D.S. Imaginea falsă se îndepărtează la vîrf de cea adevărată, ea se înclină înăuntru pentru D.S. şi în afară pentru m. O.
M.O. şi D.If. Imaginea falsă se îndepărtează de cea adevărată la bază, iar vîrful său se înclină în afară pentru D.If. şi înăuntru pentru M.O.

x

sînt paralizaţi mai mulţi muşchi ai aceluiaşi ochi. Diplopia poate dispare prin neutralizarea falsei imagini.

Falsa proecţie sau falsa localizare, constă în aprecierea greşită a poziţiei obiectelor în spaţiu. Ea se explică prin faptul că localizarea obiectelor în spaţiu se face în raport cu efortul executat de diferiţii muşchi oculari, efort care este proporţional cu cantitatea de influx nervos pe care-l

primeşte muşchiul solicitat. In cazul unei paralizii musculare, pentru ca muşchiul afectat să poată mobiliza ochiul pînă în poziţia în care imaginea obiectului privit să se formeze pe maculă, el are nevoie de un influx nervos mai puternic. Bolnavul, avînd cunoştinţă de acest influx nervos crescut, dar necunoscînd deplasarea reală insuficientă şi în neconcordanţă cu aceasta, are impresia falsă a necesităţii unei deplasări mai mari pe care o face în direcţia de acţiune a muşchiului paralizat şi din această cauză, el localizează imaginea unui obiect, acolo unde ea ar fi trebuit să fie dacă macula s-ar fi deplasat normal. Astfel, în paralizia D.E. la O.D., pentru a atinge obiectul vizat, el va duce mîna mai la dreapta acestuia.

Tulburările reflexe apar datorită diplopiei sau falsei proiecţii. Astfel, bolnavii cu paralizii oculo-motorii, prezintă frecvent un mare număr de tulburări ca : ameţeli, greaţă, vărsături, nesiguranţă în mers care dispar sau se atenuiază cînd el ţine închis s-au acoperit ochiul paralizat.

- Simptome obiective : strabismul, impotenţa funcţională, atitudinea vicioasă a capului şi gîtului.

Strabismul este deviaţia globului în direcţia opusă muşchiului paralizat. De ex. , paralizia D.I produce un strabism extern sau divergent, iar paralizia unui D.E. un strabism intern sau convergent. Strabismul paralitic apare datorită faptului că muşchiul paralizat nemai acţionînd sau acţionînd slab, ochiul rămîne sub acţiunea antagonistului său care-l trage în direcţia opusă, Unghiul de deviaţie strabică variază cu diferitele poziţii ale privirii; el este maxim cînd bolnavul priveşte în direcţia de acţiune a muşchiului paralizat şi minim sau nul cînd priveşte de partea opusă. Deviaţia ochiului paralizat constituie deviaţia primară. Dacă se acoperă ochiul normal cu o sticlă mată şi se cere bolnavului să privească un obiect situat în faţa sa, el caută să-şi redreseze ochiul afectat pe care trebuie să-l deplaseze în

sfera de acţiune a muşchiului paralizat. Deşi face eforturi, el nu parvine să deplaseze ochiul bolnav, dar în schimb se produce o deviaţie exagerată a ochiului sănătos (deviaţie secundară). Aceasta apare datorită faptului că influxul nervos necesar unui muşchi paralizat fiind mult mai mare ca pentru unul sănătos, iar acest influx fiind transmis simultan atît la muşchiul paralizat cît şi la muşchiul simetric de partea opusă, determină asupra acestuia din urmă, care are reactivitatea normală, o acţiune exagerată şi deci o deviaţie mai mare ca deviaţia primară.

Impotenţa funcţională se manifestă prin absenţa sau limitarea mişcării oculare în direcţia de acţiune a muşchiului paralizat. Aşa de ex., în caz de paralizie a D.E. al O.D. , acesta nu se va putea deplasa dincolo de linia mediană spre dreapta dacă paralizia este completă, sau se deplasează insuficient dacă muşchiul este paretic. In ultimul caz, dacă se cere bolnavului să-şi menţină privirea în direcţia de acţiune a muşchiului paralizat, ochiul interesat prezintă secuse nistagmiforme.

Atitudinea vicioasă a capului şi gîtului se manifestă printr-o deviere a acestora în direcţia de acţiune a muşchiului paralizat care să înlocuiască astfel imposibilitatea bolnavului de a duce ochiul în acea direcţie şi a suprima astfel diplopia care-l jeneazâ. Această atitudine vicioasă a capului şi a gîtului, poate deveni permanentă, constituind torticolisul ocular.

Paraliziile muşchilor oculari extrinseci pot fi paralizii izolate, interesînd un singur muşchi, paralizii ale mai multor muşchi sau ale tuturor muşchilor, paralizii ale unor grupe funcţionale de muşchi (paralizii ale mişcărilor asociate) şi paralizii alterne.

Dintre paraliziile izolate, cele mai frecvente sînt paraliziile M.O.E. (38%), apoi paraliziile pateticului (32%) şi în sfîrşit, paralizia M.O.C. (28%).

Paraliziile izolate ale acestor 3 nervi cranieni

au caracterele lor proprii :

Paralizia M.O.E. se manifestă prin diplopie homonimă, strabism convergent, cu deviaţie laterală a capului.

Paralizia pateticului se manifestă prin diplopie homonimă care se accentuiază în jos şi înăuntru, limitarea mişcărilor în jos şi în afară, înclinarea capului spre umărul de partea ochiului sănătos.

Paralizia M.O.C., cînd este completă, se manifestă prin ptoză, iar dacă se ridică pleoapa, se constată devierea ochiului în afară şi uneori puţin în jos, imobilitatea aproape completă a globului, permiţînd uneori mişcarea în afară, diplopie heteronimă, falsa imagine fiind mai sus cu extremitatea superioară înclinată spre partea ochiului paralizat. In acelaşi timp, se constată şi o paralizie a musculaturii interne a ochiului (midriază, areflexie, paralizia acomodaţiei).

In cazul cînd este paralizat numai un singur muşchi, simptomele sînt acelea care rezultă din suprimarea acţiunii sale.

Paralizia mai multor muşchi, poate produce numeroase combinaţii clinice, simptomele variind după nervii interesaţi.

Dacă sînt cuprinşi toţi muşchii extrinseci, paralizia lor se numeşte oftalmoplegie externă. Cînd întreaga musculatură a ochiului, atît cea externă cît şi cea internă, este afectată paralizia se numeşte oftalmoplegie totală.

In paralizia mişcărilor asociate, paralizia interesează o funcţie sinergică a motilităţii ambilor ochi, cuprinzînd grupe musculare care produc mişcări asociate (lateralitate, verticalitate, convergenţă, sau divergenţă). In paraliziile mişcărilor de lateralitate sau verticalitate, ochii sînt deviaţi de partea opusă paraliziei. In paralizia convergenţei, drepţii interni nu mai pot acţiona, atunci cînd fixează un obiect apropiat, iar bolnavul are din această, cauză o diplopie încrucişată. Paraliziile mişcărilor asociate se datoresc leziunilor centrilor

sau căilor supranucleare. Ele se deosebesc de paraliziile periferice ale nervilor oculo-motori. In paraliziile asociate, acelaşi muşchi poate avea o funcţie abolită, iar altele păstrate. Aceste paralizii au o mare importanţă localizatoare. Astfel, dacă o leziune interesează centrul cortical sau căile cortico-nucleare ale fascicolului geniculat, ea dă loc la paralizii ale mişcărilor oculare voluntare, în timp ce, dacă leziunea este situată în mezencefal, ea produce o paralizie a mişcărilor asociate voluntare şi a celor automatico-reflexe. Ele nu dau loc la tulburări subiective, nici nu se însoţesc de diplopie sau strabism.

Paraliziile alterne, se manifestă prin asociaţia unei hemiplegii motorie, senzitivă sau senzitivo-motorie cu o paralizie oculo-motorie. Ele sînt produse aproape totdeauna de leziuni pedunculo-protuberanţiale.

Diagnosticul paraliziilor musculare se bazează pe diplopie, falsa proiecţie, tulburările reflexe, impotenţa funcţională a muşchiului paralizat, strabism, atitudinea vicioasă a capului şi a gîtului şi apariţia lor la orice vîrstă.

Diagnosticul diferenţial se face cu strabismul funcţional.

Etiologie. Cauzele paraliziilor oculo-motorii sînt numeroase şi variate şi pot fi grupate astfel : infecţii, intoxicaţii, leziuni vasculare, boli ale sistemului nervos, traumatisme şi tumori.

Toate infecţiile generale, acute şi cronice (gripa, rujeola, scarlatina, febra tifoidă, reumatismul articular acut, difteria, diverse septicemii, tuberculoza, sifilisul, etc.), pot determina paralizii oculo-motorii printr-o nevrită sau printr-o meningită urmată de nevrită.

Pe lîngă infecţiile generale, de asemeni şi infecţiile de vecinătate (sinuzite, otite, osteo-periostite, trombo-flebite,etc.), pot determina această boală. Inflamaţiile sinusiene pot produce paralizii prin propagarea infecţiei mai întîi în orbită şi apoi

la nerv. Infecţiile auriculare pot determina paralizia M.O.E. De asemenea, periostitele orbitare, în special cele ale fantei sfenoidale, precum şi trombo-flebitele orbitare şi ale sinusului cavernos pot produce paralizii.

In cursul unor intoxicaţii acute (alcool, plumb, oxid de carbon, botulism, ciuperci) pot surveni paralizii oculare prin nevrită toxică. Se pot întîlni de asemenea paralizii toxice în urma rahianesteziei. Tot de natură toxică ar fi şi paraliziile diabetice (auto-intoxicaţii).

Leziunile vasculare (tromboze, hemoragii intracerebrale) interesînd nucleii, căile nervoase intracerebrale ale oculo-motorilor sau chiar trunchiul nervilor, leziuni frecvent întîlnite la hipertensivi şi la arterioscleroşi, pot determina paralizii oculo-motorii.

Bolile sistemului nervos pot fi în cauză în numeroase cazuri. Ele acţionează prin diferite mecanisme (meningită bazilară, compresiuni ale nervilor, distrucţii şi degenerescenţa căilor nervoase). Paraliziile oculo-motorii se întîlnesc astfel în : encefalite, paralizie generală, miastenie, scleroză în plăci, tabes, migrenă oftalmoplegică.

In fractura bazei craniului sau a pereţilor orbitari, nervii pot fi comprimaţi în orificiul lor de trecere în orbită (fanta sfenoidală) prin deplasări osoase, sau printr-un hematom. M.O.E. este adesea interesat în fractura vîrfului stîncii. De asemeni, plăgile perforante ale orbitei pot interesa muşchii sau nervii motori.

Tumorile intracraniene, benigne sau maligne, pot produce paralizii ale nervilor oculo-motori prin compresiune directă sau de la distanţă, sau datorită hipertensiunii intracraniene pe care o provoacă.

Paraliziile muşchilor oculo-motori rezultă aproape totdeauna dintr-o leziune nervoasă şi numai excepţional apar datorită unei leziuni musculare

primitive (miozită, tumori, traumatisme). Leziunile pot fi situate în orice punct pe traiectul nervului cuprins între mușchi și cortexul cerebral. Leziunile intracraniene pot interesa centri corticali, supranucleari sau de asociație, nucleii sau rădăcinile nervilor oculo-motori sau trunchiul nervilor între originea aparentă a acestora și fanta sfenoidală. Leziunile intraorbitare interesează numai segmentul lor intraorbitar.

Prognosticul este în funcție de etiologie. In paraliziile produse de tumori maligne sau de traumatisme ce au secționat nervul, șansele de recuperare sînt nule. Cele de natură infecțioasă sînt susceptibile de vindecare. In cele datorite unei boli nervoase, prognosticul depinde de natura afecțiunii cauzatoare.

Evoluția paraliziilor este îndelungată. In cazul cînd a durat mai mult timp, mușchiul paralizat se atrofiază, producîndu-se concomitent și o contractură a antagonistului.

Tratamentul urmărește îndepărtarea cauzei. In caz de tumori, traumatisme cranio-orbitare sau hematoame, el va fi neuro-chirurgical. In inflamațiile de natură microbiană sau virală se utilizează un tratament antiinfecțios. Pentru a se suprima diplopia, se recomandă ochelari cu o sticlă mată la unul din ochi. In paraliziile vechi se poate recurge la tratament chirurgical.

Spasmele mușchilor oculo-motori

Acestea sînt afecțiuni foarte rare care se manifestă printr-o simptomatologie ce îmbracă caracterele unei pareze a antagonistului. Spasmele sînt în general trecătoare și dispar sub narcoză. Ele sînt deobicei consecința unor leziuni iritative care acționează la nivelul nucleului sau pe traiectul nervului (tumori, hemoragii, etc.). Uneori se pot întîlni spasme ale mișcărilor oculare asociate (spasmul convergenței). Spasmele trebuiesc diferențiate de contracturile mușchilor antagoniști care

survin în paraliziile mușchilor oculo-motori.

Strabismul funcțional sau concomitent

Strabismul concomitent este un sindrom care se caracterizează pe de o parte printr-o deviație a axelor vizuale fără modificarea mișcărilor oculare, iar pe de altă parte printr-o tulburare a vederii binoculare. Termenul de concomitent arată că unghiul pe care-l fac axele rămîne același, ori care ar fi condițiile vizuale. In realitate, acest unghi se modifică, dar aceste variații sînt mai puțin importante ca în paraliziile oculare.

Simptome. In strabism se întîlnesc deci 2 elemente, un element motor, deviația axelor care în loc de a fi paralele pentru vederea la infinit, formează între ele un unghi, unul din ochi fixînd obiectul pe care-l privește, iar celălalt fiind deviat și un element sensorial, tulburarea vederii binoculare

După cum se știe, pentru a vedea un obiect simplu, trebuie ca imaginea să să cadă pe puncte corespondente ale celor 2 retine. Dacă există o deviație oculară, pe unul din ochi (ochiul fixator sau director) imaginea obiectului privit se formează pe mașulă, iar pe celălalt, pe un punct extramacular, macula sa primind imaginea unui alt obiect decît cel fixat de ochiul director.

Dacă vederea binoculară este bine dezvoltată (adolescent, adult), bolnavii se vor plînge de diplopie. Dacă însă vederea binoculară este insuficient dezvoltată (copii sub 5 ani), diplopia nu apare datorită intervenției anumitor procese care combat acest fenomen. Acestea sînt neutralizarea și corespondența retiniană anormală.

Neutralizarea este un fenomen de inhibiție prin care imaginea dată de ochiul deviat este suprimată sau în orice caz neglijată de creer. Dacă această neutralizare se produce totdeauna pe același ochi (strabism monocular), acesta își poate pierde capacitățile sale vizuale (ambliopie). După punctul cu care ochiul deviat fixează obiectul, ambliopia

poate fi cu fixaţie centrală dacă ochiul fixează obiectul cu macula, sau cu fixaţie excentrică (extramaculară) dacă fixaţia se face cu un punct excentric al retinei.

Corespondenţa retiniană anormală sau discordanţa retiniană este un fenomen cerebral prin care creerul încearcă în comdiţii motrice anormale să-şi creeze din imaginile ce cad pe puncte necorespondente ale retinei celor 2 ochi (foveea fixatoare şi un punct excentric de pe retina ochiului deviat) o percepţie finală unică. Această încercare poate atinge grade mai mult sau mai puţin importante. In acest caz, cele 2 fovei nu mai sînt puncte corespondente deoarece foveea unui ochi şi un punct excentric ale retinei celuilalt ochi au căpătat aceiaşi direcţie vizuală, devenind corespondente. Datorită acestui fapt, în ochiul deviat se produce o schimbare a valorii fiziologice a direcţiei vizuale principale (drept înainte) care aparţine maculei în ochiul normal şi în ochiul ambliop cu o simplă inhibiţie. Acest fenomen are loc deoarece un punct excentric, extramacular, a preluat funcţia fixatoare a maculei şi totodată şi direcţia vizuală principală ; cu toată această schimbare, subiectul are totuşi impresia că obiectul se găseşte înaintea lui. In ochiul deviat, macula a luat secundar o valoare de localizare laterală.

Neutralizarea, ambliopia şi corespondenţa retiniană anormală constituie cele 3 componente ale elementului senzorial la strabici.

Copilul se comportă normal faţă de mediul înconjurător.

Ochiul cu care bolnavul priveşte obiectul poartă denumirea de ochi fixator sau dominant, iar deviaţia celuilalt ochi se numeşte deviaţie primară. Dacă se acoperă ochiul fixator cu o sticlă mată, acesta deviază la rîndul său (deviaţia secundară) şi în acelaşi timp celălalt ochi se redresează şi priveşte obiectul (fig.25).

Măsurarea deviaţiei strabice se face cu diferite aparate : perimetru, cruceа lui Maddox, sinoptofor,

etc.

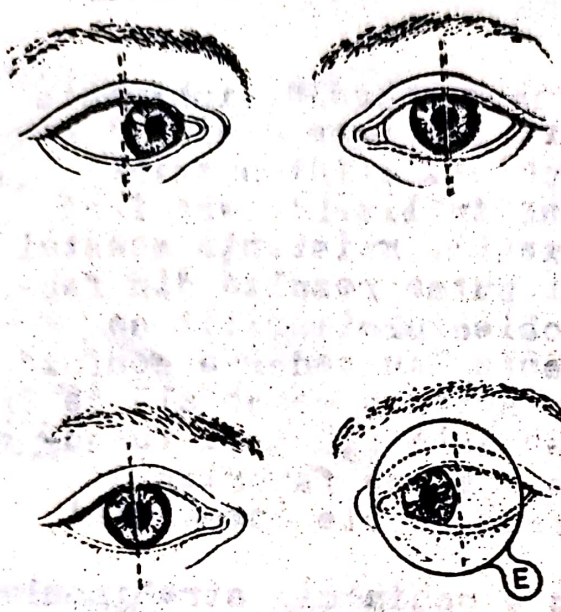

Fig. 25

La început devierea ochilor poate fi trecătoare (strabism intermitent) ; ulterior, ea poate deveni permanentă (strabism constant). Uneori strabismul se instalează brusc, alteori progresiv.

Strabismul poate fi unilateral cînd în mod constant deviază acelaşi ochi şi alternant dacă bolnavul fixează alternativ cînd cu un ochi, cînd cu celălalt.

Dacă strabismul este unilateral, vederea ochiului deviat, a cărei imagine este continuu inhibată, poate cu timpul să scadă foarte mult fără să existe leziuni care să explice această scădere de vedere, numită, după cum am văzut, ambliopie. In strabismul monocular, dacă acoperim ochiul normal şi obligăm ochiul strabic să fixeze, acesta se aşează în poziţie de fixaţie pe care de obicei nu o poate păstra şi are mişcări nistagmiforme; în acelaşi timp, ochiul normal suferă o deviere secundară de acelaşi sens şi de aceeaşi valoare ca şi a ochiului strabic. Dacă stabismul este alternant, vederea celor 2 ochi este

în general păstrată şi aproape egală, inhibiţia cerebrală producîndu-se pentru imaginea ochiului care deviază în acel moment. Ochiul deviat prezintă astfel un scotom central de neutralizare care însă dispare cînd acesta preia fixaţia. Existenţa acestui scotom evită diplopia care ar putea rezulta din faptul că imaginea retiniană a obiectului privit se formează în zone necorespondente sau vederea confuză care ar putea fi provocată în scoarţa cerebrală de 2 imagini diferite. El ar apărea datorită unei tulburări centrale a reflexului de fuziune favorizată uneori de condiţiile neuro-musculare ale aparatului motor al ochiului.

După sensul de deviaţie a ochiului, strabismul poate fi convergent sau divergent (strabisme orizontale), sursumvergent sau deorsumvergent (strabisme verticale) -(Fig . 26). In strabismul convergent sau esotropie, un ochi este constant în stare de convergenţă ; cînd un ochi fixează celălalt deviază înăuntru. Este forma cea mai frecventă de strabism şi apare mai ales la hipermetrop înainte de 3-4 ani cînd reflexul de fuziune nu este încă constituit. El se poate întîlni de asemeni, dar mult mai rar la miopi (4%) sau chiar la astigmaţi.

In strabismul divergent sau exotropie, unul din ochi este în stare de divergenţă ; cînd un ochi fixează, celălalt deviază în afară. Sînt mai rare ca cele convergente (1 la 4) şi diferă nu numai prin sensul de deviaţie, dar şi prin apariţia lor mai tardivă (după 5-8 ani). In această formă de strabism, vederea binoculară este adesea păstrată. El este mai frecvent alternant şi se instalează progresiv, după o perioadă de exoforie care se transformă într-un strabism intermitent şi ulterior într-o deviaţie permanentă.

In strabismul sursumvergent sau hipertropie, ochiul este deviat în sus, iar în strabismul deosumvergent sau hipotropie ochiul este deviat în jos. Strabismele verticale se întîlnesc foarte rar şi se observă numai excepţional în formă pură; de obicei, ele se găsesc asociate cu un strabism orizontal.

rig. 26

Etiologie. ca frecventă, strabismul se întîlneşte cam în 3-4% din populaţia unei ţări. vîrsta de apaţiţie variază după forma sa. Ereditatea are de asemeni importanţă.

ractorii etiologici sînt constituiţi de toate cauzele care formează un obstacol în dezvoltarea vederii binoculare. Aceştia pot fi grupaţi în trei categorii :

- cauze optice şi senzoriale ;
- factori anatomici şi motori ;
- factori de inervaţie.

a) Cauzele optice şi senzoriale sînt constituite de factorii care provoacă imagini prea diferite pentru a putea fi fuzionate :

- tulburări de refracţie ;
- anizometrie ;
- afecţiunile globului şi nervului optic care diminuă acuitatea vizuală a unui ochi (leucom, cataractă, afakie, leziuni maculare, atrofie optică, etc.).

b) Factorii anatomici şi motori sînt constituiţi de cauzele care modifică poziţia de repaus a ochilor în aşa fel încît aceştia nu se pot îndrepta decît cu greutate spre obiectul fixat. Aceştia pot fi :

- factori orbitari (mărimea şi dimensiunile orbitei) şi
- factori anatomici musculo-ligamentari (anomalii de formă sau poziţie ale unui muşchi, anomalii ale fasciilor sale, etc.).

c) Factorii de inervaţie sînt unii cunoscuţi, ca discinezia acomodare-convergenţă, alţii ipotetici.

În mod normal, acomodaţia şi convergenţa sînt legate printr-o sinergie. Unui anumit grad de acomodaţie îi corespunde, după cum am văzut, un anumit grad de convergenţă şi invers. In urma ruperii raportului dintre acomodare şi convergenţă în privirea de aproape, ar apare un strabism numit acomodativ. Astfel, în hipermetropie, sinergia acomodare-convergenţă este perturbată. Pentru a vedea net de departe, hipermetropul este obligat să acomodeze, dar nu are nevoie să conveargă. Cînd obiectul se apropie, nevoia de acomodare a subiectului creşte, însă nevoia de convergenţă rămîne mai mică decît ar necesita sinergia acomodare-convergenţă. Dacă hipermetropia este mică, excesul de acomodare pentru aproape poate fi realizat printr-o ajustare a sinergiei acomodare-convergenţă care nu este rigidă, dar unul din ochi va prezenta o tendinţă la convergenţă (esoforie). Dacă hipermetropia este mare (8-10D), acomodaţia este

dificilă, dar convergenţa este normală. În acest caz acomodaţia va fi abandonată şi în unele cazuri nu se va produce nici o deviaţie a ochilor. În altele, convergenţa nefiind solicitată, se produce o deviere în afară a unui ochi (strabism divergent). În hipermetropia mijlocie (2-6 D), în interesul vederii clare, raportul dintre acomodare şi divergenţă se rupe, efortul de acomodare provocînd un exces de convergenţă la unul din ochi care trece într-o supraconvergenţă şi se produce astfel un strabism acomodativ. Discinezia acomodare-convergenţă poate juca roluri variate. Dacă este o deficienţă congenitală a acomodaţiei, se creează un tip particular de strabism acomodativ. În acest caz intervine dilema hipermetropie fără hipermetropie care se explică prin faptul că legătura acomodare-convergenţă se face în centrii superiori, iar un apel prea puternic la acomodaţie , produce o tendinţă la convergenţă chiar dacă acomodaţia periferică nu este prea puternică.

În miopia necorijată, unde nu există nevoia de a acomoda de aproape, convergenţa nemaifiind solicitată, rezultă o insuficienţă de convergenţă care se poate transforma mai întîi într-o tendinţă la divergenţă (exoforie) şi apoi în strabism divergent. Dacă un ochi este hipermetrop şi celălalt miop, primul vede bine la distanţă, iar al doilea de aproape. In acest caz nu se produce nici un apel la acomodaţie şi în consecinţă nici la convergenţă, din care cauză rezultă în general un strabism divergent.

Rolul acestei discinezii acomodare-convergenţă nu trebuie supraapreciat deoarece cazurile în care ea acţionează ca o cauză reală sînt rare.

Există de asemenea şi alţi factori insuficient cunoscuţi, care intervin în producerea strabismului: slăbirea congenitală a fuziunii, tulburări în dezvoltarea reflexelor opto-motorii, hipo sau hiperexcitabilitate cerebrală, cauze psiho-somatice.

Adesea, în producerea strabismului intervin mai multe cauze.

<u>Diagnosticul pozitiv</u> al strabismului funcţio-

nal se bazează pe apariţia sa în copilărie, mişcările oculare normale în toate direcţiile, inexistenţa diplopiei, unghiul de deviaţie acelaşi pentru ambii ochi şi în toate sensurile.

Diagnosticul diferenţial se face cu strabismul paralitic care poate apare la orice vîrstă; mişcările ochiului sînt limate în zona de acţiune a muşchiului paralizat; bolnavul se plînge de diplopie; unghiul de deviaţie secundară este mai mare ca unghiul de deviaţie primară.

Diagnosticul este important deoarece în strabismul concomitent este vorba numai de un viciu de refracţie (uneori cu scăderea vederii unui ochi), asociat cu un deficit estetic, pe cînd strabismul paralitic este provocat în majoritatea cazurilor de o leziune intracraniană care poate fi evolutivă.

Tratamentul strabismului concomitent urmăreşte restabilirea vederii binoculare, iar dacă aceasta nu se poate obţine, din diferite motive, se recurge la corecţia estetică a deviaţiei pe cale chirurgicală.

Pentru restabilirea vederii binoculare, este necesară ca vederea celor 2 ochi să fie menţinută egală sau aproape egală şi să, fie stimulată fuziunea imaginilor retiniene în scoarţa cerebrală. Acest fapt se obţine prin corecţia viciilor de refracţie, prin împiedicarea apariţiei ambliopiei sau suprimarea ambliopiei existente şi prin exerciţii ortoptice.

Corecţia viciilor de refracţie se va face la o vîrstă cît mai mică, iar ochelarii vor fi purtaţi în permanenţă. Purtarea lor corectă şi din timp poate preveni instalarea ambliopiei.

Tratamentul profilactic al ambliopiei constă în atenuarea vederii ochiului normal. Pentru a-l determina pe cel strabic să-şi dezvolte funcţia sa. Pentru aceasta, se utilizează fie atropinizarea, fie ocluzia ochiului sănătos. In acest mod se obţine nu numai profilaxia ambliopiei unilaterale, dar de asemenea şi a corespondenţei retiniene anormale.

Pentru tratamentul ambliopiei deja instalate (tratament pleoptic), este necesară mai întîi stabi-

lirea tipului de ambliopie, (cu fixaţie maculară sau cu fixaţie excentrică). Acesta se determină cu ajutorul unui aparat numit vizuscop.

In ambliopia cu fixaţie maculară, după ocluzia ochiului fixator, ochiul ambliop va fi antrenat să lucreze prin diferite exerciţii (creionaj, decupaj, citit, desenat, etc.) alese în raport cu vîrsta copilului şi destinate să-i învîngă starea de inhibiţie.

In ambliopia cu fixaţie excentrică este contraindicată ocluzia ochiului normal pentru a împiedica înrădăcinarea vicierii senzoriale a ochiului deviat. In această formă se urmăreşte tratarea fixaţiei excentrice şi a inhibiţei prin neutralizarea zonei de fixaţie excentrică printr-o luminare foarte puternică şi stimularea pasivă sau activă a maculei pentru a se obţine restabilirea valorilor spaţiale normale.

Dacă ambliopia a fost suprimată, se va căuta restabilirea vederii binoculare prin exerciţii ortoptice. Acestea se execută cu diferite aparate (amblioscop, sinoptofor, etc) care permit prezentarea pentru fiecare ochi în parte de imagini uşor diferite prin care se urmăreşte stimularea fuziunii imaginilor retiniene la nivelul scoarţei cerebrale.

Dacă deviaţia strabică este permanentă şi peste 25°, se va recurge la intervenţie chirurgicală. Aceasta urmăreşte în afară de corecţia aspectului estetic şi restabilirea motilităţii oculare normale prin modificarea poziţiei vicioase a ochilor, unul în raport cu celălalt, pentru a-i permite astfel vederii binoculare să se exercite în toate poziţiile privirii. Principiul intervenţiei constă în a slăbi acţiunea muşchiului care prin contracţia lui produce deviaţia ochiului şi întărirea muşchiului antagonist. Alegerea intervenţiei depinde de forma şi gradul strabismului.

Strabismul latent sau heteroforia

Heteroforia constituie o tulburare latentă a

echilibrului oculomotor care este însă menţinut datorită unui efort corector de fuziune. Tendinţa la deviaţie poate deveni manifestă, fie datorită suprimării efortului de fuziune cu ajutorul unui artificiu (ecran, prismă, etc., plasate în faţa ochiului), fie datorită unei stări de oboseală care diminuă puterea de fuziune.

Se disting mai multe forme de heteroforie: esoforia, exoforia, hiperforia, hipoforia şi cicloforia.

-Esoforia este tendinţa ochilor de a devia înăuntru şi se întîlneşte la persoanele tinere cu o hipermetropie necorectată la care efortul de acomodaţie necesar vederii clare antrenează şi un exces de convergenţă.

-Exoforia este tendinţa ochilor de a devia în afară şi se poate întîlni la miopi şi presbiţi la care apare datorită unei insuficienţe de convergenţă.

-Hiperforia este tendinţa ochilor de a devia în sus, iar hipoforia de a devia în jos. Ele ar apărea datorită unor inserţii musculare anormale sau ruperii sinergiei musculare.

-Cicloforia este tendinţa de rotaţie a unui ochi în jurul axului său antero-posterior şi ar fi în legătură cu un astigmatism cu axe oblice necorectat.

Heteroforia se manifestă în general printr-o cefalee difuză (uneori frontală), însoţită uneori de o diplopie trecătoare, ameţeli, anxietate, tulburări vizuale, oboseala ochilor, dificultate la citit, senzaţie de arsură oculare, lăcrimare, congestia conjunctivei şi a marginii palpebrale (blefarită), simptome care se accentuiază după un lucru mai intens. Unii bolnavi se plîng de tendinţă la somn după o muncă mai intensă chiar de scurtă durată. Simptomele de mai sus pot apărea sau se pot agrava în perioada de convalescenţă a unei boli acute, în perioada de sarcină sau de alăptare. Ele pot creia bolnavului un sentiment neplăcut de incapacitate de lucru.

Ca tratament, se va prescrie corecţia optică corespunzătoare viciilor de refracţie şi exerciţii ortoptice pentru a consolida fuziunea. Pentru a com-

bate deviaţia latentă, se pot de asemenea utiliza prizme cu vîrful în direcţia deviaţiei sau descentrarea lentilelor corectoare care provoacă un efect prismatic. Unele cazuri necesită o corecţie chirurgicală.

Nistagmusul

Nistagmusul este o tulburare a staticii oculare care se manifestă prin mişcări oculare asociate, involuntare, sub formă de secuse ritmice, mai mult sau mai puţin sacadate ale globului ocular, ce se suprapun peste mişcările normale ale ochilor, care însă nu sînt tulburate de acestea. Mişcările oculare pot fi descompuse în 2 faze: una de dus, alta de întors.

Viteza celor 2 faze poate fi egală (nistagmus pendular) sau inegală (nistagmus ritmic sau în resort), faza mai accelerată constituind faza nistagmică, iar cea lentă faza reacţională.

După sensul mişcării, se disting mai multe forme de nistagmus: orizontal, vertical, rotator, retractor, etc.

Nistagmusul este în general bilateral. El nu este totdeauna permanent, uneori nu se manifestă decît pentru vederea de aproape (nistagmus de convergenţă) sau în mişcările de lateralitate. Oscilaţiile nistagmice încetează în timpul somnului.

La baza nistagmusului s-ar găsi o perturbaţie a relaţiilor căilor vestibulare cu centrii subcorticali care reglează mişcările asociate ale ochilor, capului şi gîtului. El poate avea o origine periferică, subcorticală sau corticală.

După etiologia sa, nistagmusul poate fi congenital, optic, optocinetic, vestibular, neurologic şi profesional.

- Nistagmusul congenital poate fi uneori ereditar şi poate coexista cu diferite tulburări somatice ca malformaţii sau diferite leziuni ale aparatului vizual (albinism, corioretinite, cataracte congenitale, etc.).

- Nistagmusul optic poate apărea la tinerii

cu acuitatea vizuală scăzută datorită unor vechi leziuni ale polului anterior sau posterior sau a unor vicii de refracţie.

- Nistagmusul optocinetic se observă la persoanele care călătoresc cu trenul şi sînt aşezate cu spatele în sensul de mers al acestuia, urmărind peisajul care se perindă în faţa ochilor (nistagmusul drumului de fier). El se poate obţine şi cu ajutorul unui cilindru pe care sînt desenate alternativ linii albe şi negre şi care se roteşte în sens orizontal.

- Nistagmusul vestibular sau labirintic este de natură reflexă, şi poate fi provocat în scop de investigaţie prin rotaţia subiectului pe un scaun turnant sau prin irigaţii mecanice ale părţii profunde ale urechii cu un lichid rece sau cald, etc., sau poate apărea spontan în cursul unei boli auriculare acute interesînd labirintul.

- Nistagmusul neurologic constituie un simptom care apare în cursul unor boli nervoase, encefalice sau medulare (scleroza în plăci, mielita, siringomielia, sifilisul cerebral, meningita T.B.C. , tumori şi abcese cerebrale, boala lui Friedreich, etc).

- Nistagmusul minerilor este o boală profesională care survine la lucrătorii din minele de cărbuni, după o muncă mai îndelungată în această profesiune. El apare în accese, este periodic şi se prezintă ca un nistagmus pendular a cărui mod de apariţie este încă incomplet cunoscut.

Inflamaţii (miozite)

Miozitele se împart în acute şi cronice. Cele acute fac parte din cadrul inflamaţiilor acute ale orbitei sau ochiului, iar cele cronice se întîlnesc în cursul sifilisului, tuberculozei, etc. Ele se manifestă prin limitarea mişcărilor globului ocular şi uneori prin exoftalmie.

Traumatisme

Traumatismele musculare apar ca o consecinţă

a unor plăgi orbitare penetrante, datorită cărora mușchii pot fi secționați sau smulși din inserția lor, ceea ce are ca rezultat impotența funcțională a mușchiului lezat.

Tumori

Tumorile mușchilor oculo-motori sînt foarte rare. Ele pot fi primitive (sarcoame) sau secundare, plecate de la alte formațiuni din orbită.

x x x

PATOLOGIA ORBITEI

Particularităţi anatomice

Orbitele sînt două cavităţi osoase, de formă piramidală, situate de o parte şi de alta a liniei mediane între masivul facial şi cavitatea craniană. Baza lor orientată înainte şi puţin în afară, constituie deschizătura orbitară, iar vîrful îndreptat îndărăt, corespunde găurii optice. Axele celor două cavităţi, nu sînt paralele, ci înclinate în aşa fel încît prelungirile lor se întîlnesc în vecinătatea lamei pătrate a sfenoidului.

Orbitele au 4 pereţi (superior , inferior , intern şi extern).

- Peretele superior este format înainte de frontal, iar îndărăt de mica aripă a sfenoidului. El este în raport cu sinusul frontal şi etajul anterior al cavităţii craniene.

- Peretele inferior, constituit din faţa superioară a maxilarului superior, faţa superioară a apofizei orbitare a malarului şi faţa orbitară a palatinului, conţine ganţul şi canalul suborbitar prin care trec nervul maxilar superior şi vasele suborbitare. El este în raport cu sinusul maxilar.

- Peretele intern, mai fragil, paralel cu planul median, este format de apofiza ascendentă a maxilarului, unguis, lama papiracee a etmoidului şi faţa externă a corpului sfenoidului. El este în raport cu sinusurile etmoidale şi sinusul sfenoidal. In partea anterioară a acestei feţe se găseşte loja sacului lacrimal.

- Peretele extern, solid, este format din frontal, aripa mare a sfenoidului şi apofiza orbitară a malarului. El separă orbita de fosa temporală.

Orbita comunică cu cavitatea craniană prin gaura optică prin care trec : nervul optic şi artera oftalmică ; prin fanta sfenoidală, situată la unirea pereţilor extern şi superior, prin care trec cele

3 ramuri ale nervului oftalmic, rădăcina simpatică a ganglionului ciliar, nervii: motor ocular comun, motor ocular extern, patetical şi vena oftalmică. Ea comunică de asemenea, cu fosele nazale prin canalul lacrimo-nazal şi cu fosa pterigo-maxilară prin fanta sfeno-maxilară situată la unirea peretelui extern cu cel inferior.

Baza orbitei, la nivelul căreia pereţii osoşi se îngroaşă şi devin rezistenţi, este închisă de septul orbitar şi pleoape.

Orbita este căptuşită în interior de periost (periorbita).

Conţinutul orbitar este format de globul ocular, situat în partea sa anterioară, de glanda lacrimală - situată în partea supero-externă, - de muşchi (4 muşchi drepţi şi 2 oblici), de nervi (oculo-motori, sensitivi, senzoriali - nervul optic - şi vegetativi), de ganglionul oftalmic, de vase (artera oftalmică şi ramurile ei, vena oftalmică superioară şi inferioară), de aponevroze şi de ţesut celulo-adipos care ocupă spaţiile dintre celelalte formaţiuni orbitare.

Semiologie

Procesele patologice ale orbitei pot lua naştere în cavitarea orbitară, sau se propagă la nivelul acesteia din regiunile învecinate. Ele pot afecta : pereţii osoşi, conţinutul fibro-adipos sau diferitele formaţiuni orbitare.

Orice proces patologic orbitar se manifestă aproape totdeauna, mai devreme sau mai tîrziu, prin modificarea poziţiei globului ocular - cel mai adesea prin împingerea sa în afară (exoftalmie), mai rar prin înfundarea lui în orbită (enoftalmia). Din această cauză rezultă frecvent o asimetrie oculară.

1. Exoftalmia apare datorită faptului că pereţii orbitei fiind inextensibili, orice creştere a conţinutului orbitar determină împingerea ochiului în afară, ceea ce are drept consecinţă mărirea fantei palpebrale şi descoperirea unei suprafeţe mai mari

din cornee şi sclerotică.

Examenul din profil, cu pleoapele închise şi apoi deschise, pune în evidenţă acest fenomen. Uneori exoftalmia este atît de mare încît pleoapele nu mai pot acoperi în întregime corneea care se ulcerează (keratita lagoftalmică).

Exoftalmia poate fi bilaterală sau unilaterală, cu dezvoltare rapidă sau lentă, axială sau laterală, reductibilă sau nereductibilă, pulsatilă sau nepulsatilă, însoţită sau nu de procese inflamatorii, cu motilitatea oculară păstrată sau afectată.

a) Exoftalmia bilaterală se întîlneşte în : procese patologice care determină o deformare a pereţilor osoşi (acromegalie, hidrocefalie, rahitism), în deformaţiile craniului (oxicefalie) în care orbitele turtite lateral, determină proeminarea globului, în stări infiltrative ale ţesuturilor orbitare (leucemie), în hemoragii subperiostale (boala lui Barlow), în tromboza sinusurilor craniene, în sindromul de excitaţie simpatică şi în boala Basedow. In boala lui Basedow, exoftalmia constituie un simptom cardinal, dar de aspect variabil. Ea poate fi inegală, axială, reductibilă, nepulsatilă, neinflamatorie, fără alterarea mişcărilor oculare , cu dezvoltare lentă şi progresivă.

b). Exoftalmia unilaterală, după caracterul său evolutiv, poate fi cu evoluţie rapidă sau lentă, cu sau fără caractere inflamatorii.

- Exoftalmia cu apariţie rapidă, neînsoţită de manifestări inflamatorii, se întîlneşte în emfizemul orbitar, spontan sau traumatic, în hemoragii-de cele mai multe ori de natură traumatică.

- Exoftalmia cu dezvoltare rapidă şi fenomene inflamatorii, se întîlneşte în osteo-periostitele acute, tenonită, celulite orbitare, flegmoane, tromboflebite orbitare.

- Exoftalmia cu dezvoltare lentă, progresivă, poate fi, reductibilă sau nereductibilă. Exoftalmia cu dezvoltare lentă reductibilă poate fi, pulsatilă

(anevrism arterio-venos al orbitei, tumori intens vascularizate orbitare), sau nepulsatilă (varicocel orbitar, angiom, meningoencefalocel).

- Exoftalmia cu dezvoltare lentă şi nereductibilă este produsă în general de tumorile orbitare, chistice (chist hidatic) sau solide, benigne (osteom) sau maligne (sarcom, epiteliom).

In cazuri foarte rare, exoftalmia poate fi produsă de leziuni inflamatorii, cronice, osteoperiostite : - sifilis, tuberculoză, etc., sau de leziuni de origine sinusiană (exostoze, mucocel, chist sinusian).

c) Exoftalmia poate fi axială în care caz deplasarea globului se face direct înainte. Ea se întîlneşte în unele afecţiuni generale (Basedow, leucemie, pseudoleucemie), în procese inflamatorii difuze (celulite, tenonită, flegmon orbitar), sau localizate la vîrful orbitei (periostite, hematoame retrobulbare, emfizem, stază venoasă orbitară, tumori difuze sau localizate în conul muscular, sau tumori ale nervului optic).

d) Exoftalmia poate fi laterală cînd ochiul este împins înainte şi uşor într-o parte şi se întîlneşte în procesele inflamatorii sau tumorale, localizate lateral în orbită (sarcom, chist dermoid, mucocel sinusian, etc.).

2. Enoftalmia (înfundarea ochiului în orbită) apare în procese ce determină micşorarea conţinutului orbitar sau mărirea cavităţii orbitare (fracturi). Ea poate fi unilaterală sau bilaterală.

a) Enoftalmia bilaterală apare în procese care determină o micşorare bilaterală a conţinutului orbitar: boli cașectizante (cancer, diabet, etc.), infecţii grave (peritonită, febră tifoidă), afecţiuni deshidratante (holeră, dizenterie).

b) Enoftalmia unilaterală se poate întîlni după traumatisme grave ale feţii care determină fractura masivului facial şi a pereţilor orbitari a căror consecinţă este înfundarea acestora şi în special al planşeului. Ea apare tardiv, în perioada

de retracţie cicatricială consecutivă unor procese inflamatorii orbitare (osteoperiostite, fistule), cicatrici postoperatorii sau postraumatice. De asemenea, se întîlneşte în paralizia simpaticului cervical, făcînd parte, alături de miozĕ şi ptoză, din sindromul Claude Bernard - Horner.

Enoftalmia poate alterna cu exoftalmia în varicocelul orbitei.

Afecţiunile orbitei

Afecţiuni inflamatorii

Afecţiunile inflamatorii ale orbitei pot interesa, fie pereţii (osteoperiostite), fie ţesutul celulo-adipos (celulită, abces, flegmon), etc.

a) Osteoperiostitele orbitare

Natura lor este de obicei endogenă, iar simptomele diferă după localizarea procesului inflamator, în apropierea marginii orbitare (osteoperiostita anterioară), sau spre vîrful orbitei (osteoperiostita posterioară.

- Osteoperiostita anterioară, se manifestă printr-o tumefiere congestivă a uneia sau ambelor pleoape, chemozis, uneori cu deplasarea în direcţia opusă a globului ocular, durere vie spontană şi mai ales la palpare. Netratată corect şi la timp, se produce o colecţie purulentă care se poate deschide la piele. Introducînd prin canalul de supuraţie o sondă butonată, se atinge marginea orbitară denudată, rugoasă, din cauza distrucţiei periostului, ceea ce o deosebeşte de o supuraţie limitată la ţesuturile palpebrale, la care marginea orbitară este netedă şi acoperită de periost.

După vindecarea procesului, se poate produce o retracţie cicatricială a pleoapei spre marginea orbitei.

- Osteoperiostita posterioară se traduce printr-o exoftalmie însoţită de dureri care se accentuiază la presiunea exercitată asupra globului. Pleoapele pot fi în oarecare măsură tumefiate, iar conjunctiva

chemotică.

Osteoperiostitele pot avea o evoluţie acută, subacută sau cronică, Ele sînt produse de numeroase cauze : sifilis, tuberculoză, actinomicoză, sporotricoză, infecţie stafilococică, periodontită, traumatisme, infecţii sinusale..

Osteoperiostita secundară sinuzitelor se localizează mai ales la pereţii orbitari.

Osteoperiostita acută : Osteoperiostita stafilococică. Aceasta este o inflamaţie acută care apare spontan sau după un traumatism uşor. Ea se localizează mai ales la nivelul marginii orbitare şi se caracterizează printr-o tumefiere violacee şi dureroasă a acesteia, însoţită de o tumefiere palpebrală şi chemozis. Impăstarea marginii orbitare poate deveni apoi fluctuentă şi să fistulizeze la piele sau să difuzeze îndărăt, producînd exoftalmie şi dureri vii. Ea se însoţeşte aproape constant de o stare febrilă.

Osteoperiostita subacută : Osteoperiostita sifilitică. Această afecţiune constituie o manifestare subacută sau cronică a unui sifilis secundar sau terţiar. Ea se manifestă prin dureri de tip nocturn. Se localizează mai ales la marginea superioară a orbitei sau la pereţii acesteia şi se traduce printr-o împăstare difuză, edem, exoftalmie de tip inflamator. Uneori poate lua o formă gomoasă care se deschide la piele, lăsînd fistule rebele sau cicatrici aderente la planurile profunde.

Osteoperiostitele cronice: Osteoperiostita t.b.c. Afecţiunea apare la persoanele tinere şi are o evoluţie cronică. Ea interesează mai frecvent peretele superior şi extern sau marginea supero-externă a orbitei. Debutul este insidios. Boala se manifestă printr-o culoare violacee a tegumentelor, îngroşarea ţesuturilor, edem palpebral, chemozis, dureri difuze. La palpare se constată o împăstare care devine ulterior fluctuentă şi fistulizează la piele, exteriorizînd un puroi granulos sau cazeos. Ea produce o ulceraţie cutanată şi traiecte fistu-

loase profunde care vor avea ca urmare apariţia de eversiuni palpebrale.

Complicaţiile osteoperiostitelor, pot fi palpebrale (ectropion), orbitare (supuraţii, tromboflebite, paralizii oculo-motorii), oculare (nevrite optice, uveite, etc.), intracraniene (meningite,etc.)

Tratamentul osteoperiostitelor este etiologic (antibiotice, chimioterapice) ; în unele forme se indică roentgenterapia ; în faza de supuraţie, se va practica incizia şi drenajul colecţiei.

b) Inflamaţiile ţesutului celulo-adipos

Inflamaţiile ţesutului celulo-adipos al orbitei sînt în general acute. Ele pot lua, fie aspectul unei inflamaţii seroase difuze (celulita orbitară), fie un aspect supurativ, care poate fi localizat şi circumscris (abcesul orbitar), sau difuz ocupînd tot ţesutul celulo-adipos al orbitei (flegmonul orbitar).

- Celulita orbitară, se manifestă printr-o exoftalmie unilaterală, nereductibilă, foarte pronunţată, cu limitarea mişcărilor globului ocular, tumefierea edematoasă a pleoapelor şi conjunctivei care iau o culoare violacee-închisă, dureri, stare generală alterată, febră; la presiunea exercitată asupra globului ocular, se simte o rezistenţă semidură în orbită, iar durerile se accentuiază. Uneori se produc tulburări vizuale datorită compresiunii nervului optic sau unei nevrite infecţioase. Exoftalmia cînd este foarte accentuată, poate duce;e, - datorită lagoftalmiei - la ulceraţia corneei.

Infecţia poate fi directă, consecutivă unei plăgi orbitare perforate, sau pătrunderii unui corp străin. Alteori, mai frecvent, ea este consecinţa unei infecţii de vecinătate (sinuzită, osteoperiostită orbitară, osteomielita maxilarului de origine dentară (pseudosinuzita), periodontită, fractură orbitară cu producerea unei comunicaţii cu sinusurile sau fosele nazale. Ea mai poate constitui com-

plicaţia unui erizipel al feţei, al unei dacriocistite supurate, sau al unei panoftalmii. Infecţia se poate produce şi pe cale metastatică în boli infecţioase grave (febra puerperală, septicemie, pioemie, gripă, scarlatină, variolă, febră tifoidă, etc.). Germenii cei mai frecvent întîlniţi sînt stafilococul, streptococul, pneumococul sau infecţiile mixte.

După o evoluţie de cîteva zile, celulita poate evolua sub forma unui abces sau flegmon orbitar. In ambele cazuri, simptomele de pînă acum se accentuiază.

In flegmon, tabloul clinic devine foarte grav; bolnavul are dureri lancinante care iradiază în tot hemicraniul. Edemul pleoapelor, chemozisul şi exoftalmia se accentuiază. Orice încercare de reducere a exoftalmiei este foarte dureroasă. Globul ocular este înconjurat de un inel conjunctival de chemozis, gălbui sau roşu care herniază printre pleoape. Exoftalmia este axială, vederea este diminuată sau chiar abolită. Pupila este în midriază, areflexică, corneea insensibilă, iar pielea pleoapelor este întinsă şi congestionată. Edemul poate cuprinde obrazul şi regiunea temporală. Starea generală este alterată (febră, stare de rău, dureri, etc.). După cîteva zile, dacă nu se evacuiază colecţia purulentă pe cale chirurgicală, ea se deschide spontan, fie prin pleoapa superioară, fie prin cea inferioară.

In caz de abces orbitar,, pe lîngă exoftalmie, apare şi o deviere laterală a ochiului, în direcţia opusă localizării colecţiei,

Complicaţiile acestor supuraţii orbitare sînt constituite de nevrite, atrofii ale nervului optic, panoftalmie, tromboflebita sinusului cavernos, meningite, abces cerebral,etc.

Tratamentul constă în administrarea masivă de antibiotice pe cale generală şi locală, incizia şi drenajul colecţiei purulente. Abcesul se deschide pe calea cea mai directă, iar flegmonul de-a lungul marginei infero-externe a orbitei.

Scanned with OKEN Scanner

c) Tromboflebita orbito-cavernoasă

Tromboflebita este o inflamaţie acută, supurativă, de obicei de natură stafilococică a venelor orbitare şi a sinusului cavernos, urmată aproape totdeauna de tromboza lor.

Ea succede în general unei leziuni infecţioase a feţii (infecţie centripetă) şi mult mai rar unei flebite a sinusurilor craniene, secundară unei otite (infecţie centrifugă).

Infecţia reţelii venoase orbitare se face prin intermediul venei angulare, ca urmare a unor procese supurative, (furuncul, erizipel, plagă infectată,etc.) localizate în teritoriul facialei (pleoape, naz, buză superioară).

Simptomatologia afecţiunii este alarmantă ; debutul este brutal, cu o stare generală alterată, febră (40-41°), cefalee, etc. şi se manifestă printr-o tumefiere edematoasă a pleoapelor care iau o culoare violacee şi o consistenţă moale (edem de stază). Sub pielea pleoapelor şi în regiunea periorbitară, venele apar dilatate, sinuoase, dureroase la palpare. La nivelul conjunctivei bulbare, intens edemaţiate şi a fundurilor de sac, apar de asemeni vene turgescente, de culoare închisă. Se produce o exoftalmie axială accentuată, globul este imobil, corneea insensibilă şi înconjurată de un inel pericheratic roşu, dur, proeminent. La presiunea globului ocular, se simte o rezistenţă elastică, dureroasă. Pupila este în midriază, areflexică. Papila optică este congestionată, edematoasă, venele retiniene sînt dilatate şi tortuase. Dacă boala evoluiază, starea generală se agravează şi apar semne meningeale. Infecţia se poate propaga şi la sinusul cavernos de partea opusă.

Dacă infecţia cauzală este de origine auriculară şi au fost afectate mai întîi sinusurile craniene, boala se însoţeşte de la început de fenomene generale grave (cefalee intensă, accese febrile,

semne meningeale).

Diagnosticul diferenţial se va face cu sinuzita frontală şi flegmonul orbitei.

Tratamentul constă în administrarea intensă de antibiotice şi sulfamide.

d) Tenonita

Tenonita este inflamaţia capsulei lui Tenon. Ea face parte de obicei din procesul inflamator al conţinutului orbitar, sau însoţeşte un proces supurativ ocular. In unele cazuri, poate apărea ca o manifestare izolată.

Tenonita se poate manifesta sub două forme: seroasă şi supurativă.

- Tenonita seroasă este adesea manifestarea locală a unei afecţiuni generale. Ea debutează brusc cu dureri vii retroculare şi periorbitare, exagerate la mişcărilor globului ocular care sînt limitate (pareza muşchilor extrinseci). In curînd se adaugă şi alte simptome : uşoară exoftalmie, chemozis seros, albicios, uneori limitat la partea oculară, întovărăşit de edem palpebral şi imobilitatea ochiului. La examenul oftalmoscopic se constată o uşoară dilataţie venoasă.

Evoluţia afecţiunii este benignă, dar poate dura timp îndelungat ; ea se poate vindeca fără sechele dar are tendinţă la recidivă şi la bilateralizare spontană.

Etiologia sa poate fi reumatismală, dar uneori este produsă de diferiţi factori alergici infecţioşi. S-au incriminat de asemenea unele intoxicaţii (hidrargirismul) şi unele stări infecţioase. In ultimul caz, boala se produce pe cale hemosporică, consecutiv unei boli infecţioase,(scarlatină, rujeolă), a unei infecţii focale îndepărtate (blenoragie, salpingită) sau de vecinătate (dacriocistită, furunculul).

- Tenonita supurată are o evoluţie acută, asemănătoare cu a celulitei sau a flegmonului orbi-

tar. Afecţiunea este în general de natură stafilococică. Ea se manifestă printr-un chemozis masiv, edem voluminos al pleoapelor, exoftalmie accentuată. Ochiul este imobilizat în orbită, proeminînd în fantă palpebrală. Vederea scade precoce sau dispare, pupila devine areflexică, iar oftalmoscopic se constată semne de nevrită. Alteori, inflamaţia se extinde şi la uvee. De obicei, colecţia purulentă se deschide spontan, la nivelul inserţiei sclerale a unui muşchi drept.

La originea acestei afecţiuni se găsesc infecţii de vecinătate,(plăgi traumatice, procese supurative intraoculare).

Tratamentul tenonitelor este etiologic.

- In forma seroasă, în caz de etiologie alergică sau reumatismală, se administrează corticosteroizi şi eventual salicilat, iar pentru a favoriza rezorbţia exudatelor, se utilizează termoterapia.

- In forma supurativă se va institui un tratament masiv cu antibiotice şi sulfamide.

x

Afecţiuni tumorale

In cavitatea orbitară se pot dezvolta numeroase neoformaţii, avînd punctul de plecare fie în ţesuturile proprii ale orbitei (tumori primitive), fie în ţesuturile învecinate (tumori secundare), sau îndepărtate ale organismului (tumori metastatice).

Tumorile orbitare se caracterizează printr-o exoftalmie unilaterală, axială sau laterală, cu evoluţie lentă şi progresivă (rareori rapidă), nedureroasă, fără caractere inflamatorii, de cele mai multe ori nereductibilă. Ea se poate însoţi de tulburări motorii (paralizii musculare, diplopie), sensitive (dureri sau anestezii pe ramurile nervului oftalmic , anestezia corneei), sau senzoriale (diminuarea acuităţii vizuale). Scăderea vederii se poate asocia cu

semne retiniene (plisări, hemoragii), coroidiene (hemoragii) sau papilare (stază, atrofie). In unele cazuri, tumora se poate manifesta printr-un sindrom de fantă sfenoidală (nevralgii, exoftalmie, oftalmoplegie totală, tulburări de sensibilitate în teritoriul oftalmicului) sau de apex (se găsesc în plus simptome ce traduc suferinţa nervului optic).

Dacă tumora este situată în regiunea anterioară a orbitei, ea se poate percepe la palpaţie prin intermediul pleoapelor. Dacă însă este profundă, sînt necesare numeroase investigaţii (radiografie, orbitometrie, gama orbitografie, transiluminare orbitară, etc). In unele cazuri, diagnosticul poate fi pus numai printr-o orbitotomie exploratorie (extirparea tumorii sau prelevarea unei biopsii), care permite de a preciza sediul, limitele şi natura histologică a neoformaţiei.

Tumorile orbitare pot fi congenitale sau cîştigate, benigne sau maligne.

A. Tumorile benigne pot fi primitive şi secundare.

I. Tumorile benigne primitive pot fi chistice, vasculare, conjunctive şi osoase.

1. Tumori chistice: meningocelul sau encefalocelul, chistul dermoid, chisturile seroase(congenitale) sau cîştigate), chisturile parazitare (chistul hidatic, cisticercul).

a). Meningocelul sau encefalocelul este o ectopie congenitală a lobului cerebral şi a învelişurilor sale, datorită unei aginezii a pereţilor orbitari superointerni, cu localizarea anterioară sau posterioară. Tumora apare ca o neoformaţie reductibilă, pulsatilă, însoţită de modificări osoase.

b). Chistul dermoid este o neoformaţie mobilă în raport cu planul cutanat, dar prezentînd în schimb o aderenţă osoasă. Peretele său este constituit din elemente cutanate, iar conţinutul este păstos, format din celule epiteliale care au suferit o degene-

rescenţă grăsoasă.

c). Chistul seros congenital este o formaţiune ce se dezvoltă în capsula lui Tenon. El se observă sub pielea pleoapei inferioare destinsă şi albăstruie şi se însoţeşte de obicei de un glob ocular anormal (microftalmie).

d). Chistul seros cîştigat este de origine lacrimală (dacriops) şi se găseşte situat în pleoapa superioară.

e). Chistul hidatic, localizarea orbitară a teniei echinococus, se manifestă prin dureri, parezii, diplopie şi chemozis, iar exoftalmia are o evoluţie rapidă.

f). Cisticercul este mai rar ca chistul hidatic şi antrenează fenomene inflamatorii din partea ţesuturilor vecine.

2. Tumori vasculare varicocelul, anevrismul, angiomul.

a). Varicocelul orbitar se manifestă printr-o exoftalmie intermitentă, trecătoare, evidentă în mişcările de flexie a capului sau la eforturi de tusă, etc.

b). Anevrismul arteriovenos se caracterizează printr-o exoftalmie pulsatilă, reductibilă, cu dilataţia vaselor conjunctivale şi palpebrale, iar la palpaţie, prin pulsaţii sincrone cu pulsul şi o senzaţie de trill.

c) Angiomul, tumoră vasculară congenitală, se manifestă printr-o exoftalmie cu caracter tumoral. El poate fi de două feluri : simplu şi cavernos.

- Angiomul simplu este o tumoră difuză, formată din capilare dilatate şi flexuoase, care se dezvoltă prin înmugurire.

- Angiomul cavernos este o tumoră circumscrisă, încapsulată, formată dintr-un sistem de cavităţi separate de pereţii conjunctivi tapetaţi de un endoteliu.

3. Tumori conjunctive (fibromul, lipomul, mixomul, etc. Sînt tumori rare, cu evoluţie lentă).

- Fibromul este constituit din mănunchiuri de

fibre conjunctive dense, între care se găsesc celule conjunctive.

- Lipoamele sînt tumori grăsoase, încapsulate.

4. Tumori osoase (tumorile cu mieloplaxe). Acestea sînt tumori foarte vascularizate ce se dezvoltă pe seama pereţilor osoşi.

II. Tumori benigne secundare : osteomul, meningiomul.

1. Osteomul este o tumoră osoasă, dură, plecată din sinusul frontal sau etmoidal, din care pătrunde în orbită sau în cavitatea craniană.

2. Meningiomul este o neoformaţie plecată de obicei de la mica aripă a sfenoidului ; deşi benignă prin structura sa histologică, ea poate deveni malignă prin evoluţia sa clinică.

B. Tumori maligne

Ele pot fi primitive, secundare şi metastatice.

1. Tumorile maligne primitive

Tumorile glandei lacrimale şi ale nervului optic vor fi descrise la capitolele respective.

Dintre tumorile maligne ale orbitei, cele mai frecvente sînt sarcoamele; acestea se întîlnesc mai ales la tineri, mai rar la adulţi. Ele se manifestă prin exoftalmie şi uneori prin dureri cu pusee de exacerbare. Evoluţia lor este rapidă şi se însoţeşte adesea de o echimoză palpebrală. Structura lor histologică este polimorfă.

Sarcoamele orbitare se împart în : sarcoame nereticulare şi sarcoame reticulare.

a) Sarcoamele nereticulare. Ele sînt de origine conjunctivă, sînt mai puţin frecvente, compuse din celule fuziforme şi se caracterizează printr-o creştere rapidă, o evoluţie extrem de malignă şi o radiosensibilitate redusă.

Morfologic, se deosebesc următoarele forme : fibro-sarcom, sarcom polimorf, rabdomiosarcom, leiomiosarcom.

b) Sarcoamele reticulare derivă din ţesutul reticular ; ele sînt radiosensibile şi rămîn mult

timp limitate la orbită. Mortale la copil, ele sînt aproape totdeauna curabile la adult.

La copil, reticulosarcomul se caracterizează printr-o exoftalmie cu evoluţie rapidă, însoţită de tulburări precoce a motilităţii oculare şi o alură pseudoinflamatorie (edem palpebral) fără modificări ale stării generale.

La adult, evoluţia este mai lentă şi se manifestă sub 2 forme clinice : o formă cu exoftalmie şi diplopie şi o formă care apare sub aspectul unei tumori palpebrale cu edem palpebral.

Histologic,se deosebesc 3 forme:reticulosarcoame nediferenţiate(foarte maligne dar foarte rare,reticulosarcoame diferenţiate de tip hemolimfopoetic(limfosarcoame,plasmocitosarcoame,mieloame) şi reticulosarcoame cu diferenţiere vasculară angioreticulosarcoame).

2. Tumorile maligne secundare

Orbita poate fi invadată de formaţiuni neoplazice care iau naştere în diferite organe. Astfel, ele pot fi cu punct de plecare în globul ocular (retinoblastom, melanoame maligne,etc.) sau în ţesuturile vecine (epitelioame cutanate, glandulare sau sinusiene, sarcoame, etc.).

3. Tumorile maligne metastatice. Ele pot proveni de la un epiteliom de sîn sau de ovar, de la un neuroblastom, hipernefrom suprarenalian, etc.

4. Tumorile maligne orbitare în cursul hemopatiilor (cloromul, clorolimfomul sau cancerul verde). Cloromul este o tumoră de obicei bilaterală. Ea apare în copilărie şi se manifestă printr-o exoftalmie dureroasă, ireductibilă, infiltraţie palpebrală, cu pielea întinsă şi de culoare verzuie, asociată cu o hemopatie (anemie, monocitoză sau limfocitoză mononucleată,etc.) şi o retinopatie caracteristică, de tip leucemic. De asemenea se constată hipertrofia ganglionilor preauriculari şi submaxilari.

Diagnosticul tumorilor orbitare este dificil. Se vor cerceta : anamneza, vîrsta, circumstanţele

de apariţie ale exoftalmiei, evoluţia sa (lentă sau rapidă), însoţită sau nu de dureri. Se va examina caracterul exoftalmiei (axială sau laterală), dacă globul ocular şi pleoapele prezintă sau nu modificări, dacă exoftalmia este însoţită sau nu de adenopatie, dacă polul anterior al ochiului este normal, dacă există tulburări de sensibilitate. Se va face un examen funcţional şi se va căuta prezenţa diplopiei şi a tulburărilor de refracţie. Se va examina fundul de ochi, cavităţile vecine şi starea generală a bolnavului.

In faza iniţială, tumora nu se manifestă prin simptome caracteristice. Ulterior, prin dezvoltarea sa, ea determină exoftalmie. La început este imposibilă de decelat la palpare (prin insinuarea degetului între ochi şi peretele orbitar). Mai tîrziu, ea devine perceptibilă. Palparea sa permite de a recunoaşte o masă mobilă sau aderentă, netedă sau boselată, cu limite nete sau difuze. Intr-o fază mai avansată, tumora poate apare la suprafaţă. In ultima fază, ea invadează cavităţile vecine (fosele nazale, sinusurile, cavitatea craniană). Unele tumori se pot generaliza.

Tratamentul tumorilor orbitare poate fi chirurgical sau fizioterapic.

Dacă tumora este benignă, se va recurge la extirparea sa pe cale chirurgicală. Calea de acces variază în general după localizarea tumorii ; de cele mai multe ori, ea poate fi abordată pe cale anterioară (orbitotomie), printr-o incizie curbă de-alungul marginei orbitare de obicei externe. Dacă tumora este mare şi profundă, la orbitotomia externă se poate asocia şi o rezecţie temporară a peretelui osos extern al orbitei care permite o cale de acces mai largă.

Tumorile situate profund (în conul muscular) sau cele care au pătruns în cavitatea craniană, pot fi abordate printr-o cale temporală care respectă rebordul orbitei şi permite accesul spre vîrful acesteia.

Tumorile situate în partea superioară a orbitei, se abordează pe cale endocraniană, printr-un lambou frontal extradural (tehnica lui Cushing-Dandy).

Dacă procesul tumoral este întins sau difuz, invadînd conţinutul orbitar, sau în caz de recidivă, se recurge la evisceraţia orbitei, îndepărtîndu-se toate ţesuturile acesteia.

În tumorile radiosensibile (tumori reticulare maligne, angioame simple, etc.), se face tratament radioterapic sau röentgenterapie. În unele cazuri, tratamentul röentgenterapie se asociază cu cel chirurgical.

În tumorile maligne radiorezistente sau în recidivele acestora care nu au invadat cavitatea craniană şi nu au determinat metastaze, se va recurge la electrocoagulare, distrugînd tumora din aproape în aproape. Pentru exereza unor tumori maligne, se va utiliza bisturiul electric pentru a evita pericolul diseminării. În unele tumori maligne este necesară asocierea unui tratament cu citostatice.

PATOLOGIA REGIUNII SPRINCENARE

Particularităţi anatomo-funcţionale

Sprîncenele sînt 2 ridicături musculo-cutanate, semilunare, acoperite de peri, situate de fiecare parte a liniei mediane la nivelul marginei superioare a orbitei, separînd fruntea de pleoapele superioare. Ele au rolul de a devia cursul transpiraţiei de pe frunte pentru a o împiedeca să pătrundă în ochi.

1. Afecţiuni inflamatorii

- Impetigo. Acesta apare sub forma de cruste sub care se află o secreţie purulentă. El este produs de streptococ sau stafilococ.

- Furunculul. Afecţiunea debutează printr-o zonă roşie, sensibilă, situată la rădăcina unui păr. El creşte în volum iar vîrful se acoperă cu o crustă. Concomitent, se produce o adenopatie preauriculară dureroasă şi un edem accentuat palpebral. După cîteva zile, crusta cade iar puroiul se evacuiază.

- Abcesul. Acesta poate fi primitiv, sau survine ca o complicaţie a unei infecţii preexistente (eczemă, impetigo, furuncul), a unei plăgi sau hematom. Cînd apare fluctuenţa, se va deschide printr-o incizie paralelă cu rebordul orbitar.

Tratamentul afecţiunilor inflamatorii ale regiunei sprîncenare constă în folosirea de antibiotice şi chimioterapice.

1. Micoze

- Favusul, se caracterizează printr-un godeu gălbui, centrat de un fir de păr.

- Tricofiţa, apare sub formă de mici pete eritemato-scuamoase, asociate cu căderea perilor.

Tratamentul acestor afectiuni constă în aplicaţii de soluţii iodate şi pomezi cu substanţe antimicozice.

2. Afecţiuni tumorale

- Chistul dermoid al cozii sprîncenei. Acesta se manifestă prin prezenţa unei formaţiuni subcutanate, rotunde, indoloră şi renitentă, bine delimitată, mobilă sub piele şi aderentă printr-un pedicol la o mică depresiune osoasă.

Tratamentul constă în extirparea sa chirurgicală.

3. Afecţiunile sistemului pilos. Acestea se pot manifesta prin :

- depigmentare congenitală (leucotrichia) sau cîştigată (polioza) ;
- dezvoltarea exagerată (hipertrichoza);
- rărirea (hipotrichoza), şi prin
- căderea perilor (alopecia).

PATOLOGIA PLEOAPELOR

Particularităţi anatomo-fiziologice

Pleoapele, (una superioară, alta inferioară) sînt 2 formaţiuni cutaneo-musculo-mucoase situate la baza orbitei, în faţa globului ocular (fig. 27).

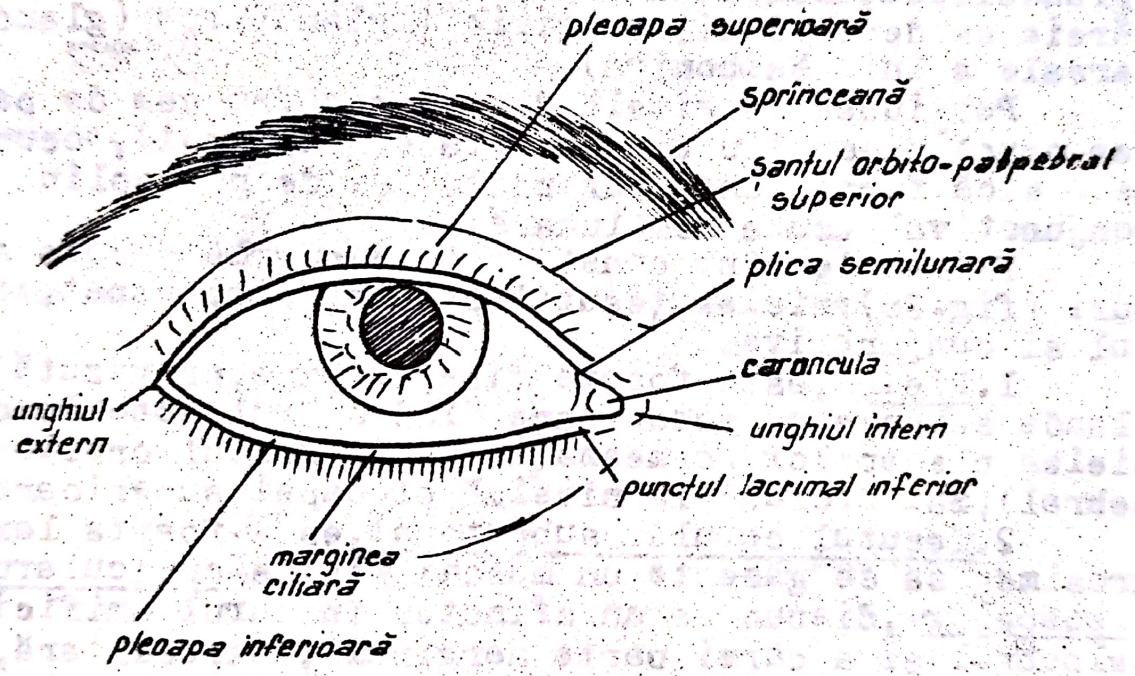

Fig.27

Ele prezintă 2 feţe: una anterioară, cutanată, alta posterioară mucoasă, 2 extremităţi care se unesc cu cele ale pleoapei de partea opusă, formînd 2 comisuri (una externă, alta internă), 2 margini - una aderentă prin care pleoapele se continuă fără linie de demarcaţie, cea superioară cu regiunea

sprîncenară, cea inferioară cu obrazul, şi 2 margini libere care delimitează orificiul sau fanta palpebrală.

Marginea liberă a pleoapelor, la unirea 1/6 interne cu cele 5/6 externe este divizată de un mic orificiu (punctul lacrimal), în 2 porţiuni inegale: una externă, mare - porţiunea ciliară -, alta internă, mică, - porţiunea lacrimală -.

Porţiunea ciliară sau bulbară, prezintă o buză anterioară pe care se implantează genele, prevăzute cu glande sebacee (glandele lui Zeiss) şi sudoripare (glandele lui Moll) şi o buză posterioară la nivelul căreia se deschid nişte orificii glandulare (glandele tarsale a lui Meibomius).

Porţiunea lacrimală delimitează, cu cea de partea opusă, un spaţiu eliptic (lacul lacrimal), ocupat de o mică formaţiune (caroncula) şi de un repliu conjunctival (cuta semilunară).

Pleoapele sînt constituite din următoarele straturi (fig.28): pielea, ţesutul celular subcutanat, tarsul şi conjunctiva.

1. Pielea, este foarte fină, subţire, prevăzută cu glande sebacee şi sudoripare. Cînd ochiul este deschis, pielea pleoapelor formează un şanţ, (şanţul orbito-palpebral), mai profund la nivelul pleoapei superioare.

2. Ţesutul celular subcutanat, este foarte lax; în grosimea sa se găseşte un muşchi pielos-orbicularul pleoapelor-, dispus ca un sfincter în jurul orificiului palpebral şi a cărei parte marginală, retrociliară, formează muschiul lui Riolan.

3. Tarsul (unul superior, altul inferior), formează scheletul fibros al pleoapelor, fiind constituit din fascicole conjunctive largi, dense, foarte rezistente. In grosimea lui se găsesc nişte glande sebacee acinotubuloase (glandele lui Meibomius).

Tarsul superior este de formă semilunară, cu convexitatea în sus, iar tarsul inferior, mai mic, este de formă dreptunghiulară. Marginea liberă a

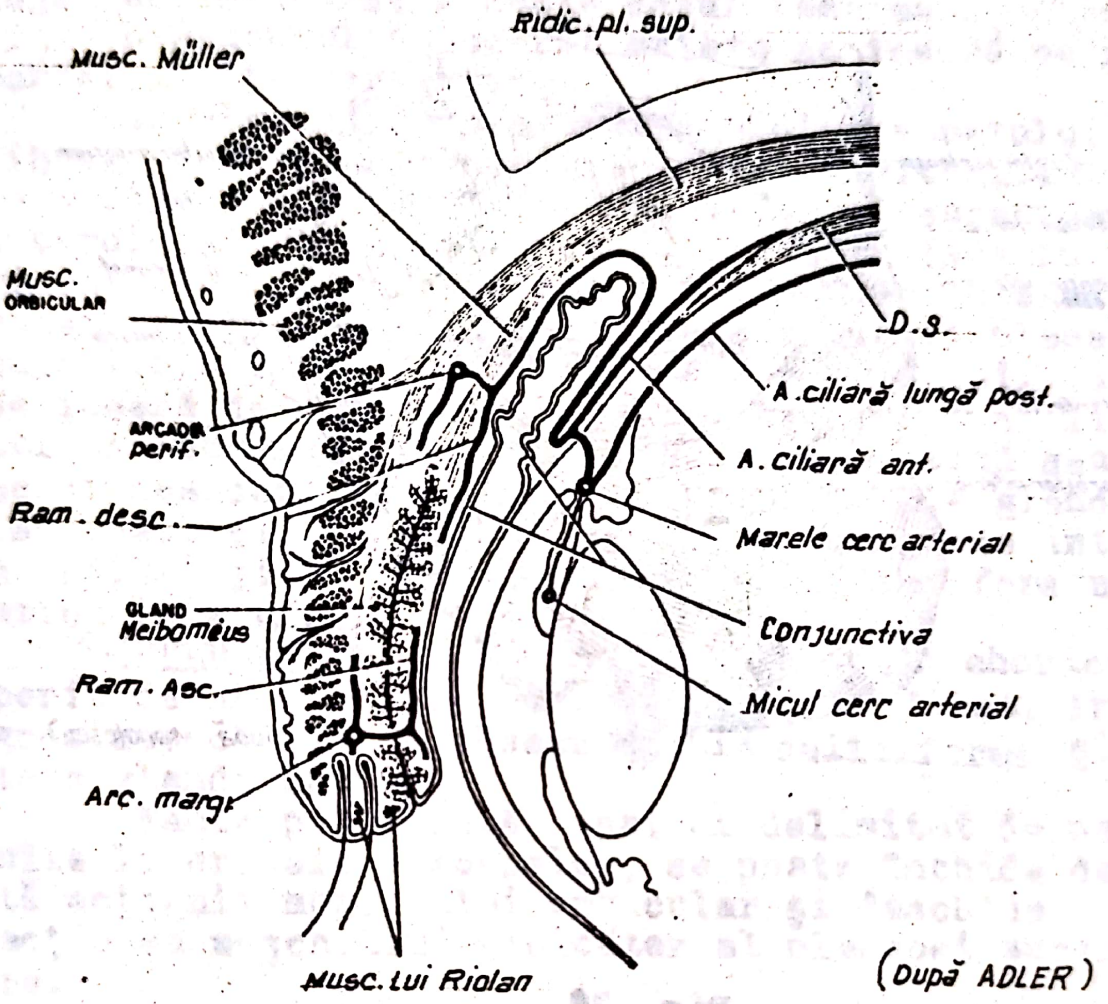

Fig. 28

tarsului corespunde buzei posterioare a marginei libere a pleoapelor. Marginea periferică sau orbitară, se continuă cu o membrană fibroasă - ligamentele largi sau septul orbitar -, care se inseră pe rebordul orbitei (fig.29).

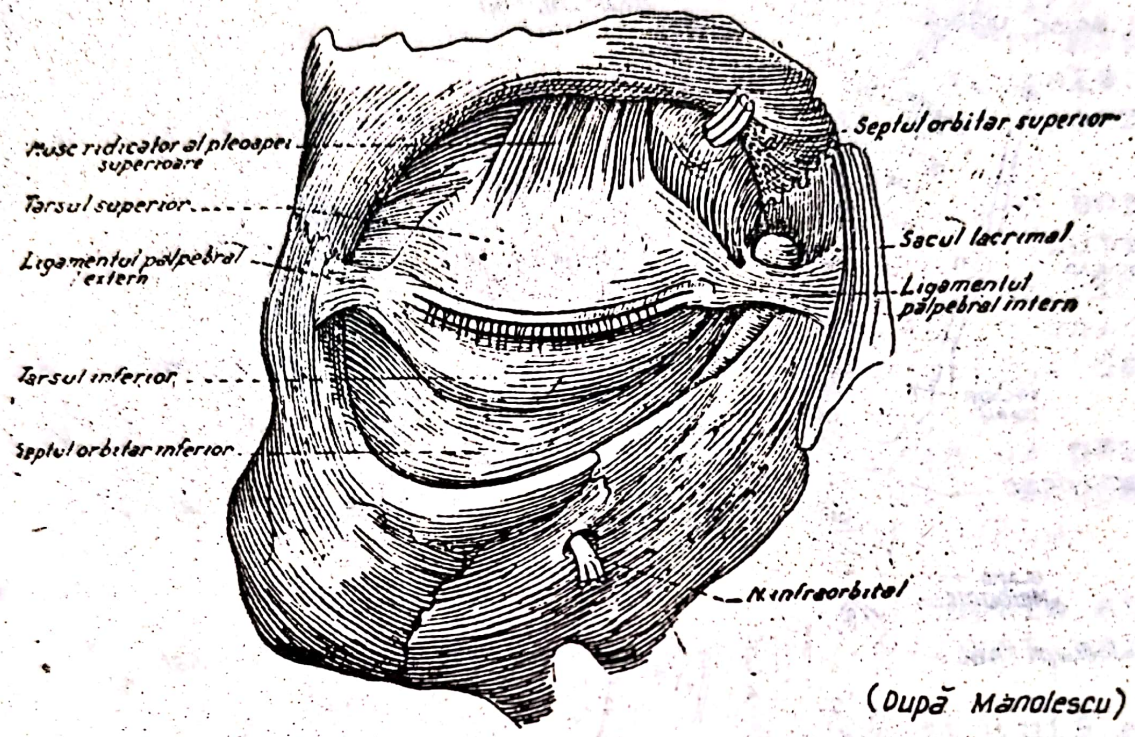

(După Mănolescu)

Fig. 29

Pe fața posterioară a ligamentelor largi se găsește o lamă de fibre musculare netede care se întind de la marginea orbitară a tarsului pînă la fundul de sac conjunctival (mușchiul lui Müller).

Cele 2 tarsuri sînt unite între ele la nivelul comisurii interne și externe prin ligamentele palpebrale (fig.29).

Ligamentul palpebral intern se împarte în 2 fascicole : un fascicol anterior mai îngust (tendonul direct al orbicularului) care se fixează pe creasta lacrimală anterioară a maxilarului superior,

şi un fascicol posterior (tendonul reflectat al orbicularului) care se inseră pe creasta lacrimală posterioară a unguisului. Între aceste 2 fascicole, în loja lacrimală, se găseşte sacul lacrimal.

Ligamentul palpebral extern se inseră pe rebordul orbitar extern.

În pleoapa superioară, înaintea stratului fibros, după ce a traversat septul orbitar, se angajează muşchiul ridicător al pleoapei superioare a cărui inserţie posterioară, fixă, se face în vîrful orbitei pe tendonul lui Zinn, iar cea anterioară, mobilă, pe faţa profundă a pielii pleoapei superioare şi pe faţa anterioară a tarsului. El se inseră de asemenea de partea temporală pe ligamentul palpebral extern, formînd aripa externă sau expansiunea care separă cele 2 porţiuni ale glandei lacrimale şi, de partea nazală, pe marginea internă a orbitei şi pe trochleea marelui oblic, formînd aripa internă.

4. Conjunctiva, este formată dintr-un chorion acoperit de un epiteliu prizmatic stratificat, în grosimea căruia se găsesc celule caliciforme şi cîteva glande mucoase.

Fanta palpebrală, spaţiul delimitat de marginile libere ale pleoapelor, se poate închide datorită acţiunii muşchiului orbicular şi deschide sub acţiunea muşchiului ridicător al pleoapei superioare.

Vascularizaţia arterială a pleoapelor este asigurată în special de arterele palpebrale (superioară şi inferioară) şi accesoriu de ramuri provenind din arterele învecinate. Ea este constituită din 2 arcuri : unul intern care formează o reţea pretarsală şi altul extern care formează o reţea retrotarsală.

Venele formează de asemeni 2 reţele : una pretarsală care se varsă în venele temporală superficială, facială şi angulară şi o reţea retrotarsiană care se varsă în vena oftalmică.

Limfaticele constituie de asemeni 2 reţele care se adună în 2 grupe: una internă care se varsă

în ganglionii submaxilari, alta externă care merge la ganglionii parotidieni şi preauriculari (fig.30).

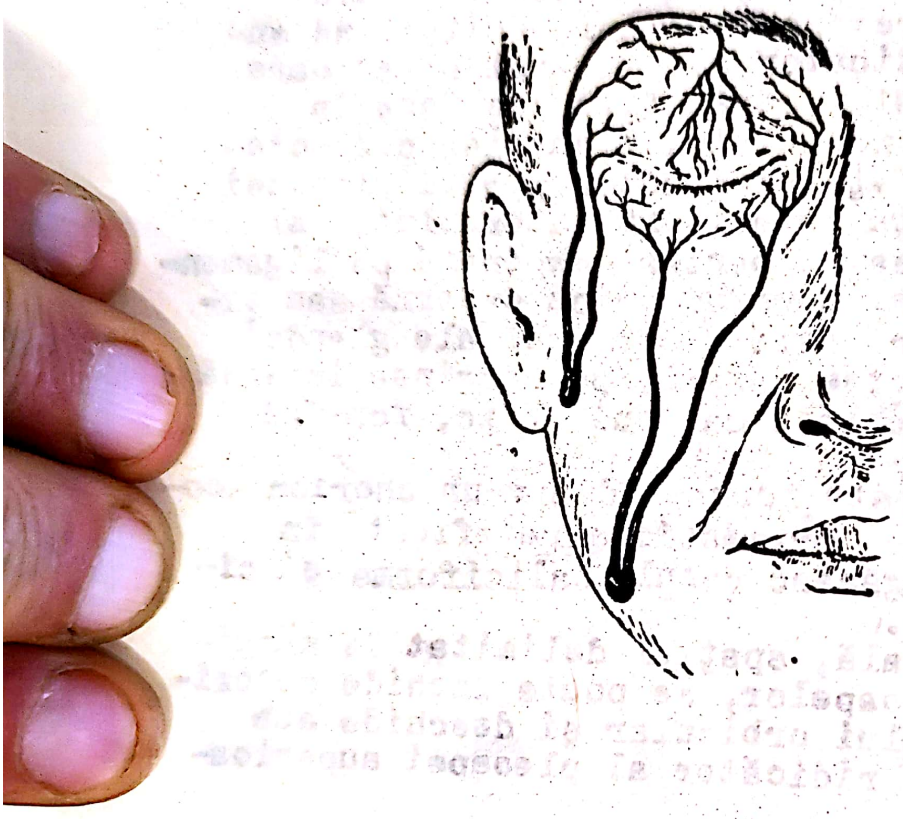

Fig. 30

Nervii palpebrali sînt motori şi sensitivi.

- Nervii motori provin din nervul facial pentru muşchiul orbicular, din nervul oculo-motor comun pentru muşchiul ridicător al pleoapei superioare şi din simpaticul cervical pentru muşchiul lui Müller.

- Nervii sensitivi (lacrimal, frontal, nazal) provin din ramul oftalmic al trigemenului, iar sub-orbitarul din nervul maxilar superior (fig.31.)

Pleoapele sînt organe de protecţie ale globului ocular ; ele sînt animate de mişcări spontane de

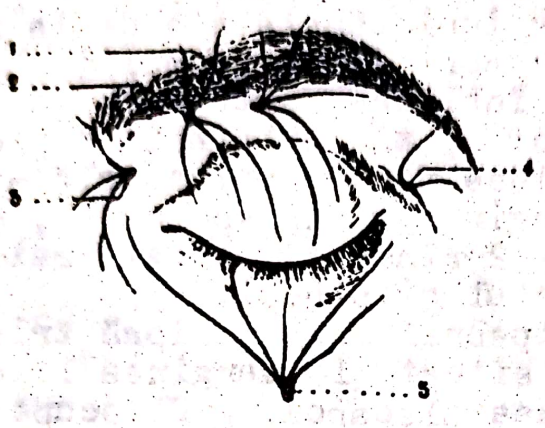

1. Frontalul extern
2. Frontalul intern
3. Nazalul extern
4. Ramuri din lacrimal
5. Nervul suborbital

(după Marquez)

Fig. 31

ocluzie (clipitul) produse prin stimularea căilor sensitive (trigemen) sau senzoriale (retina), conexate la fibrele facialului destinate mușchiului orbicular.

1. Ele apără (rol protector) ochiul împotriva diferiților agenți iritanți externi (praf, fum, corpi străini, traumatisme).

2. Pleoapele dozează cantitatea de lumină (rol vizual), reducînd-o cînd este prea intensă, prin micșorarea orificiului palpebral.

3. Datorită reflexului de clipire, pleoapele întind lacrimile pe suprafața ochiului, umezind și spălînd astfel cornea (rol optic și protector).

4. Prin strîngerea fantei palpebrale, ele micșorează cercurile mari de difuziune de pe retină (rol optic), corectînd astfel unele vicii de refracție (miopie, astigmatism).

5. Dispoziția anatomică a pleoapelor înaintea orbitei, împiedecă împingerea în afară a globului ocular în caz de eforturi sau de congestii orbitare (rol de susținere).

x

Afecţiunile palpebrale

I. Anomalii congenitale

Acestea sînt afecţiuni constatate de la naştere. Ele se asociază uneori şi cu anomalii ale globului ocular. Unele se întîlnesc extrem de rar (ablefaria = lipsa pleoapelor -, microblefaria = pleoape mici, criptoftalmia = lipsa fantei palpebrale -, ankiloblefaria = sudura marginilor pleoapelor - , distichiazis=cili aşezaţi pe 2 rînduri), altele mai frecvent (colobomul, epicantul şi ptoza).

1. Colobomul palpebral este o lipsă triunghiulară de substanţă, situată la marginea liberă şi cuprinzînd toată grosimea pleoapei . El ocupă în general, mijlocul pleoapei superioare, fiind în unele cazuri bilateral şi simetric. Uneori colobomul poate fi de natură traumatică.

Tratamentul său este chirurgical şi constă din refacerea pleoapei după avivarea marginilor lipsei de substanţă.

2. Epicantul (fig.32) este un repliu cutanat, semilunar, cu concavitatea în afară, care coboară de la pleoapa superioară la cea inferioară, acoperind unghiul intern al ochiului. El se asociază adesea şi cu o ptoză.



Fig. 32

Tratamentul său este chirurgical şi se va efectua în jurul vîrstei de 14-15 ani, deoarece adeseori, dezvoltarea scheletului nazal îl atenuiază.

3. Ptoza palpebrală, este o cădere mai mult sau mai puţin completă, a pleoapei superioare. Ea poate fi uni- sau bilaterală.

Clinic, pleoapele apar netede, atrofiate. Ele acoperă, mai mult sau mai puţin globul ocular din care cauză bolnavul este obligat că-şi încline capul îndărăt şi să-şi contracte muşchiul frontal, încreţind

pielea frunţii şi ridicînd sprîncenele, pentru a compensa deficitul funcţional al muşchiului ridicător al pleoapei superioare.

Afecţiunea, ar fi cauzată de un deficit în dezvoltarea muşchiului ridicător al pleoapei superioare, sau poate fi datorită unei alteraţii a nucleului nervului motor-ocular comun.

Tratamentul ptozei este chirurgical şi depinde de gradul acesteia şi de starea funcţională a muşchiului ridicător al pleoapei superioare. El constă, fie din scurtarea şi avansarea muşchiului ridicător, fie înlocuirea acţiunii sale prin aceea a muşchiului drept superior sau muşchiului occipito-frontal.

II. Dermatozele palpebrale

Dermatozele palpebrale sînt afecţiuni destul de frecvente, deoarece aproape toate bolile cutanate şi în special cele ale feţei, pot interesa şi pielea pleoapelor. Unele pot fi simptomatice (eritemul, edemul, ulceraţiile, etc.), altele constituie dermatozele propriu-zise.

1. Eritemul pleoapelor. Eritemul palpebral nu este o boală ci un simptom de iritaţie de natură circulatorie. El constă dintr-o roşeaţă difuză a pleoapelor şi poate fi provocat de cauze diverse (căldură, traumatisme), sau apare în cursul evoluţiei unei blefarite sau conjunctivite (conjunctivita diplobacilară). In unele cazuri, el poate fi de natură alergică medicamentoasă (atropină).

2. Edemul pleoapelor. Edemul palpebral este un simtom frecvent, tot de natură circulatorie care se manifestă printr-o tumefiere ce reduce sau închide complet fanta palpebrală.

Se deosebesc 2 forme clinice:

- edemul de stază, care este moale, palid şi de obicei bilateral şi
- edemul inflamator care este mai dur şi asociat cu congestia pielii care devine caldă şi lucioasă.

Edemul de stază este de cauză generală şi se întîlneşte în afecţiunile renale, cardiace, mixedem, în unele intoxicaţii, etc. O formă particulară o constituie boala lui Quinque care este un edem angio - neurotic.

Edemul inflamator poate fi uni sau bilateral; el poate fi produs de o cauză locală şi se întîlneşte în afecţiuni palpebrale (orgelet, înţepătură de insecte, etc.), conjunctivale (conjunctivită difterică, gonococică), oculare (keratite, irite, panoftalmie) sau orbitare (celulită, flegmon); alteori el poate fi cauzat de o afecţiune de vecinătate (abcese dentare, sinuzite, tromboflebita sinusului cavernor, etc).

In cursul unor boli eruptive (varicela, variolă, etc) se pot produce erupţii palpebrale. De asemeni, vaccinul venind în atingere cu pleoapele poate determina ulcere cutanate.

3. Ulceraţiile palpebrale . Unele procese patologice pot produce pierderi de substanţă la nivelul pleoapelor. Acestea pot fi superficiale (exulceraţii) şi interesează numai epidermul, sau profunde (ulceraţii) şi în acest caz interesează şi dermul, iar după vindecare lasă cicatrici.

Ulceraţiile palpebrale se pot prezenta sub 2 aspecte:

- unele acoperite de o crustă sub care se găseşte pielea ulcerată, şi
- altele zemuinde şi acoperite de un mic exudat purulent sau hemoragic.

Aceste leziuni sînt produse de procese patologice de natură variată (sifilitică, bacilară, leproasă, micotică, neoplazică).

4. Dermatozele propriu-zise ale pleoapelor ca: eczema, impetigo, acneea, eritemul polimorf, pemfigusul, psoriazisul, etc, se manifestă cu aceliaşi caractere ca şi în alte regiuni cutanate,

La nivelul pleoapelor se pot de asemenea localiza numeroase infecţii, determinînd diverse dermatoze inflamatorii:

a. Erizipelul palpebral. Acesta este o dermită streptococică eritematoasă, difuză. Ea poate apare în urma unei leziuni traumatice sau a unei escoreaţii banale ale pielii pleoapelor, sau ca urmare a unei infecţii nazale sau a căilor lacrimale.

Clinic se manifestă prin fenomene generale (febră, frisoane, greţuri, stare generală alterată), iar local prin edematiarea accentuată a pleoapelor, delimitată de o margine caracteristică. Pielea este roşie, întinsă, caldă dureroasă. Pe acest fond puţin ridicat, se observă cîteva mici vezicule, umplute cu un lichid citrin. Boala se însoţeşte de o adenopatie parotidiană şi submaxilară. Ea poate da diverse complicaţii (abces palpebral, flegmon orbitar flebite ale venelor oftalmice, etc.)

Diagnosticul diferenţial se face cu flegmonul sacului lacrimal.

Ca tratament, se utilizează antibiotice sau sulfamide.

b. Supuraţiile palpebrale. Supuraţiile palpebrale sînt localizări piogene, avînd caracterele subiective şi obiective ale oricărei colecţii purulente. Acestea pot fi difuze (flegmonul) sau circumscrise (abcesul, furunculul). Ele sînt în general de natură exogenă şi sînt consecinţa fie a unei leziuni cutanate de origine traumatică, fie propagării unei inflamaţii învecinate (piele, glande lacrimale, orbită, sinusuri etc). In cazuri mai rare ele pot fi de natură endogenă (septicemie).

Supuraţiile palpebrale se manifestă printr-o tumefiere masivă, cu caracter inflamator al pleoapei, asociată cu adenopatie locoregională.

Ele pot produce complicaţii grave ca: tromboflebita venelor oftalmice sau a sinusului cavernos.

Tratamentul constă în terapie antiinflamatorie şi antiinfecţioasă (antibiotice, sulfamide) şi în incizia şi drenajul colecţiei.

c. Cărbunele pleoapelor (pustula malignă). Cărbunele pleoapelor este o infecţie locală acută, pro-

dusă de bacteridia cărbunoasă. Boala survine după o perioadă de incubaţie de 2-3 zile, în special la persoanele care vin în contact cu animalele bolnave sau cu pielea acestora (măcelari, grăjdari, tăbăcari, ciobani.) Ea apare în cadrul unei stări generale alterate (stare de prostraţie, febră, etc) sub aspectul unei leziuni lenticulare, papulo-veziculoase, cu conţinut seros sau hemoragic, indurată, de culoare brună sau violacee. După ruperea veziculei rămîne o ulceraţie cu fundul negru, hemoragic, care se întinde repede în suprafaţă devenind o adevărată escară înconjurată de vezicule. Pleoapele sînt edematiate, iar ganglionii regionali prinşi.

Boala poate da complicaţii supurative orbitare (flegmonul orbitei).

După ce starea bolnavului se ameliorează, escarele se circumscriu, apoi se elimină, rezultînd cicatrici retractile care pot deforma pleoapele, producînd o eversiune a marginei acestora (ectropion).

Tratamentul afecţiunii constă din antibiotice, sulfamide, ser anticărbunos. Deformaţiile cicatriciale se vor corecta prin blefaroplastii.

d. Infecţiile virotice ale pleoapelor

- Zona oftalmică. Aceasta este o ectodermoză neurotropă, caracterizată printr-o erupţie veziculoasă localizată unilateral într-un teritoriu nervos determinat şi asociată cu o adenopatie a ganglionilor sateliţi şi cu simptome neurologice.

Ea se manifestă prin apariţia pe teritoriul ramurei oftalmice a trigemenului, a unor placarde eritematoase care nu depăşesc linia mediană. Concomitent se constată alterarea stării generale a bolnavului (febră, cefalee, frison, vărsături, astenie, dureri nevralgice, hemicranie, adenopatie). Pe acest placard eritematos, după 2-3 zile, apar cîteva vezicule izolate sau confluiente, pline cu un lichid citrin, limpede, dar care devine tulbure în zilele următoare. Apariţia lor coincide cu intense dureri frontale şi cu

o senzaţie de arsură. Veziculele se usucă în cîteva zile, iar crusta care se formează se elimină lăsînd o cicatrice uşor deprimată şi pigmentată, situată pe o zonă de anestezie sau hiperestezie.

Afecţiunea se însoţeşte de complicaţii oculare frecvente: keratite, episclerite, iridociclite, nevrite optice sau de paralizii periferice.

Boala are caracter imunizant şi este produsă de un virus filtrant neuroectodermotrop care afectează ganglionul lui Gasser , nervul oftalmic şi simpaticul.

Tratamentul constă în administrarea generală de antibiotice (cloramfenicol, tetraciclină, etc), vitaminoterapie (B1, B12, B2), autohemoterapie, gamaglobuline, antihistaminice, care calmează durerile şi scurtează durata erupţiei. Local se aplică pulbere de talc şi oxid de zinc sterilizate sau pulbere de sulfamide.

- Herpesul palpebral. Herpesul este o afecţiune virotică acută care se manifestă prin vezicole mici, pline cu un lichid clar, izolate sau confluente, aşezate pe un placard eritematos. Veziculele se usucă formînd cruste gălbui care apoi cad fără a lăsa cicatrici. Ele se însoţesc de o uşoară adenopatie.

Tratamentul este local şi constă din aplicaţii de pulberi inerte (talc sau oxid de zinc) sterile sau de antibiotice. Pe cale generală se pot administra antibiotice, vitamine, etc.

III. Afecţiunile degenerative ale pleoapelor

- Blefarochalazisul. Aceasta este o afecţiune degenerativă a pielii pleoapei superioare, legată de o alteraţie a ţesutului elastic, care are drept consecinţă pierderea aderenţei dintre piele şi planul profund. Boala se manifestă prin apariţia bilaterală a unui repliu cutanat care atîrnă ca un şorţ pînă la marginea ciliară sau chiar peste aceasta.

- Tratamentul este chirurgical şi constă din ablaţia surplusului de piele şi suturarea plăgii rezultate.

IV. Bolile marginei libere a pleoapelor

1. Blefaritele. Acestea sînt afecţiuni inflamatorii, localizate la nivelul marginei libere a pleoapelor. Ele se manifestă printr-o iritaţie a acestora, însoţită de o senzaţie de jenă oculară, prurit, arsuri, lăcrimare anormală dimineaţa. Aceste manifestări sînt frecvente şi sînt provocate de cauze diverse.

După aspectul clinic se deosebesc 3 forme: blefarita eritematoasă, blefarita scuoasmoasă şi blefarita ulceroasă.

a. Blefarita eritematoasă interesează joncţiunea dintre piele şi conjunctivă. Ea se manifestă printr-o congestie şi un edem discret al marginei libere a pleoapelor. Congestia marginei ciliare se accentuiază după un efort ocular intens, insomnii, muncă în frig, vînt sau într-o atmosferă cu praf sau fum.

b. Blefarita scuoasmoasă sau seboreică, se caracterizează prin localizarea procesului inflamator mai ales la nivelul glandelor sebacee şi sudoripare. Ea se manifestă printr-o congestie a marginei libere a pleoapelor care este acoperită de pelicule furfuracee sau de scoame fine, aderente de baza cililor. Ele se refac după îndepărtarea lor, marginea palpebrală rămînînd congestionată şi iritată. Deseori pe marginea pleoapei sau la unghiuri se observă o spumă albicioasă formată dintr-o emulsie a grăsimilor secretate de glandele sebacee, amestecate prin clipire cu secreţia lacrimală.

Blefarita scuoamoasă este o seboree a marginei ciliare, scoamele fiind constituite din secreţia solidificată a glandelor anexate foliculului pilos şi a glandelor lui Meibomius. Ea se însoţeşte şi de o seboree a pielii feţei şi a capului.

Pe acest teren congestiv, diferiţii agenţi microbieni pot produce infecţia folicolului pilos şi a glandelor anexe.

c. Blefarita ulceroasă se caracterizează prin localizarea unei infecţii, de regulă de natură stafilococică, la nivelul folicolului ciliar şi a glandelor

anexe (glandele lui Moll, glandele lui Zeiss), producînd o foliculită care se manifestă prin ulceraţii şi microabcese ciliare.

După localizare, ea poate avea un aspect sicozic- cînd infecţia interesează foliculii piloşi, -sau acneic, cînd interesează glandele anexe ale acestora.

Foliculita ciliară apare ca o mică pustulă gălbuie, centrată de un cil care prin smulgere sau cădere , lasă o mică ulceraţie cu marginile sîngerînde din care se scurge o picătură de puroi. După cicatrizarea ulceraţiilor, din cauza distrucţiei foliculilor piloşi, cilii nu se mai refac (alopecie ciliară). In acest timp, din cauza cicatricilor, cilii rămaşi pot lua o orientare vicioasă (trichiazis), unii din ei fiind deviaţi spre globul ocular, din care cauză pe lîngă senzaţia de corp străin şi înţepături, produc ulceraţii sau chiar panus corneean.

Evoluţia blefaritelor este subacută sau cronică, procesul inflamator avînd caracter trenant, cu perioade de remisiuni, urmate de exacerbări.

Cauzele blefaritelor pot fi generale şi locale.

- Cauzele generale sînt predispozante sau declanşante: stări constituţionale (scrofuloşi, artritici), diateze, insuficienţă hepato-renală, dispepsii, avitaminoze, tulburări endocrine (diabet, etc), boli infecţioase eruptive. Intre factorii predispozanţi, un rol important îl joacă stările alergice: alergia de contact (cosmetice, produse industriale, ciuperci);alergii bacteriene (streptococ, stafilococ); eczeme; infecţii ale căilor aeriene superioare (rinite cronice, vegetaţii, etc.).

- Cauze locale:

a. Unele acţionează în mod direct:

- iritaţii mecanice: fumul, praful, corpii străini, paraziţi ai marginei libere (pediculus capitis sau pubis), micoze (favusul, tricofiţia); iritaţii fizice (căldura frigul diferite radiaţii), iritaţii chimice (medicamentoase:sulfamide, antibiotice, antihistaminice de

sinteză; cosmetice: farduri, tincturi pentru păr, etc).

b. Alte cauze acţionează pe cale reflexă:

- viciile de refracţie (hipermetropia, astigmatismul), care prin efortul anormal de acomodare, produc o congestie a marginei libere.

c. În sfîrşit, în alte cazuri intervin factori infecţioşi (stafilococul auriu, streptococul) sau inflamatori (infecţii de vecinătate :cutanate-dermatoze, conjunctivale sau lacrimale).

Complicaţiile blefaritelor sînt numeroase: orjelet, salazion, alopecie ciliară sau deviaţii vicioase ale genelor (trichiazis), hipertrofia marginei ciliare cu eversiunea punctului lacrimal inferior şi lăcrimare. Unele forme pot da loc la conjunctivite, keratite, etc.

Profilaxie: în apariţia blefaritelor intervenind numeroşi factori iritativi (fum, praf, substanţe chimice etc.), se vor lua măsuri pentru înlăturarea lor (ochelari protectori, luminaj adecvat, etc). Impotriva viciilor de refracţie se vor prescrie ochelari corectori.

Tratamentul blefaritelor este general şi local.

a, Tratamentul general constă în măsuri de igienă locală, suprimarea infecţiilor focale de vecinătate, tratamentul factorilor diatezici (diabet, gută, etc), a afecţiunilor generale (acnee rozacee), desensibilizare, tonice generale, vaccinuri şi anatoxine, vitaminoterapie, calciterapie, antihistaminice, autohemoterapie.

b. Tratamentul local variază cu forma clinică de blefarită.

- In blefarita eritematoasă se va recurge la comprese cu borat de Na o,5o-2% sau bicarbonat de Na o,5o%; se vor administra colire astringente cu rezorcină o,5o%, pomezi cu ichtiol şi oxid de zinc (ichtiol o,5o g, oxid de zinc 1g, lanolonă-vaselină āā 5 g), pomezi cu cortizon sau antibiotice.

- In blefarita scuamoasă se vor îndepărta crustele prin comprese cu o soluţie de borat de natriu, după care se va aplica o pomadă cu ichtiol sau oxid galben de Hg 2-3 % cortizon 2 %. Se poate de asemenea degresa marginea ciliară cu eter, apoi badijona cu o soluţie de verde brillant 1% în alcool de 7o%. Concomitent

se va trata şi seboreea feţei cu o suspensie de sulfit de seleniu o,5o%.

-In blefaritele ulceroase, se vor îndepărta crustele cu o compresă cu tanin 5%, nitrat de argint 1/3ooo, oxicianură de mercur, 1/3ooo, borat de natriu 1%, după care se va aplica un unguent cu antibiotice (negamicină, cloramfenicol,etc), sau se va badijona cu nitrat de argint 2%. Inainte de aplicarea unguentelor, se va face epilaţia cililor a căror foliculi sînt infectaţi.

2. Bolile cililor

Se pot întîlni:anomalii de creştere (hiper sau hipotrichoză, alopecie), anomalii de structură (tulburări de pigmentare:leucotrichie, poliozăţ şi anomalii de poziţie (trichiazis).

Anomaliile de poziţie (fig.33). sînt cele mai

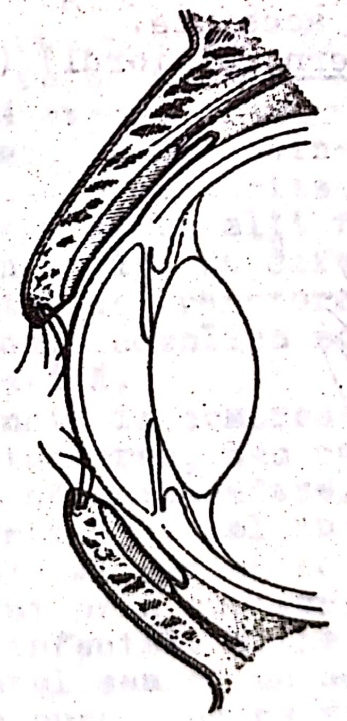

fig. 33.

importante. Acestea constă dintr-o deviere anormală a genelor care pot atinge şi irita corneea. Ele apar ca urmare a unei cicatrici a marginei libere sau a conjuctivei (arsuri, traumatisme, trahom). Deviaţia poate interesa unul sau mai mulţi cili, sau chiar toată marginea ciliară.

Trichiaza poate produce complicaţii corneene (ulceraţii, opacifieri).

Terapeutică: în cazul cînd deviaţia cuprinde un număr limitat de cili, tratamentul constă în distrugerea bulbilor piloşi prin electroliză, iar dacă este deviată întreaga margine ciliară, tratamentul va fi chirurgical.

3. Bolile glandulare

Glandele ciliare pot fi de asemenea afectate de un proces patologic. Mai frecvent se întîlneşte inflamaţia supurativă a foliculului ciliar şi a glandei sebacee anexate acestuia.

Orgeletul extern (ulciorul) (fig.34).

Fig. 34.

Aceasta este o inflamaţie acută, circumscrisă, de natură stafilococică a glandelor pilosebacee a lui Zeiss. El poate apărea izolat sau ca o complicaţie a unei blefarite foliculare; în acest ultim caz, are tendinţă manifestă la recidive, mai ales la debili, diabetici dispeptici. Afecţiunea începe cu un edem palpebral inflamator, circumscris, însoţit de senzaţie de tensiune, greutate, căldură, chemozis. Intensitatea edemului maschează locul infectat, însă la palpaţie se constată existenţa unui punct mai dureros pe marginea liberă a pleoapei. Ulterior, la acest nivel aproape de marginea ciliară, apare un focar indurat roşu, dureros, pe care pielea este întinsă. Acest aspect traduce infecţia purulentă a foliculului şi glandelor sale, asociată cu o celulită a ţesutului conjunctiv înconjurător. Concomitent, se constată o adenopatie preauriculară sau submaxilară. După 2-3 zile durerea devine surdă şi lancinantă, iar în mijlocul tumefacţiei, în vecinătatea marginei ciliare, apare un punct gălbui care se dezvoltă repede, transformîndu-se într-o pustulă ce se sparge, lăsînd să se scurgă un puroi cremos. După evacuarea puroiului, durerile se atenuiază şi dispar, edemul palpebral retrocedează treptat, iar ulceraţia se cicatrizează. Uneori, infecţia se poate propaga şi la alţi folicului pilogi, producînd orgelete în serie, în diferite stadii evolutive. Alteori orgeletul se transformă într-un chalazion ciliar, sau se poate complica cu o celulită orbitară sau cu o dacriocistită.

Tratamentul constă în comprese calde pentru a grăbi evoluţia şi colectarea, sau comprese reci pentru a face ca inflamaţia să retrocedeze. Se poate institui şi un tratament general şi local cu antibiotice şi sulfamide. Dacă orgeletul s-a colectat, se poate grăbi evacuarea puroiului prin smulgerea cilului de la nivelul foliculului infectat. El se poate puncţiona apoi cu galvanocauterul sau cu un ac, niciodată cu bisturiul; evacuarea puroiului se va lăsa să se facă spontan şi nu prin presiune. In formele recidivante se va utiliza anatoxină sau vaccin antistafilococic.

Acesta este o inflamaţie acută, circumscrisă, de natură stafilococică a glandelor pilosebacee a lui Zeiss. El poate apărea izolat sau ca o complicaţie a unei blefarite foliculare; în acest ultim caz, are tendinţă manifestă la recidive, mai ales la debili, diabetici dispeptici. Afecţiunea începe cu un edem palpebral inflamator, circumscris, însoţit de senzaţie de tensiune, greutate, căldură, chemozis. Intensitatea edemului maschează locul infectat, însă la palpaţie se constată existenţa unui punct mai dureros pe marginea liberă a pleoapei. Ulterior, la acest nivel aproape de marginea ciliară, apare un focar indurat roşu, dureros, pe care pielea este întinsă. Acest aspect traduce infecţia purulentă a foliculului şi glandelor sale, asociată cu o celulită a ţesutului conjunctiv înconjurător. Concomitent, se constată o adenopatie preauriculară sau submaxilară. După 2-3 zile durerea devine surdă şi lancinantă, iar în mijlocul tumefacţiei, în vecinătatea marginei ciliare, apare un punct gălbui care se dezvoltă repede, transformîndu-se într-o pustulă ce se sparge, lăsînd să se scurgă un puroi cremos. După evacuarea puroiului, durerile se atenuiază şi dispar, edemul palpebral retrocedează treptat, iar ulceraţia se cicatrizează. Uneori, infecţia se poate propaga şi la alţi folicului piloşi, producînd orgelete în serie, în diferite stadii evolutive. Alteori orgeletul se transformă într-un chalazion ciliar, sau se poate complica cu o celulită orbitară sau cu o dacriocistită.

Tratamentul constă în comprese calde pentru a grăbi evoluţia şi colectarea, sau comprese reci pentru a face ca inflamaţia să retrocedeze. Se poate institui şi un tratament general şi local cu antibiotice şi sulfamide. Dacă orgeletul s-a colectat, se poate grăbi evacuarea puroiului prin smulgerea cilului de la nivelul foliculului infectat. El se poate puncţiona apoi cu galvanocauterul sau cu un ac, niciodată cu bisturiul; evacuarea puroiului se va lăsa să se facă spontan şi nu prin presiune. In formele recidivante se va utiliza anatoxină sau vaccin antistafilococic.

V. Bolile tarsului şi glandelor tarsale

1. Orgeletul intern. (fig.35). Aceasta este o inflamaţie supurativă acută a glandelor lui Meibomius, care evoluiază cu o simptomatologie asemănătoare,dar mai accentuată ca a orgeletului extern (edem palpebral, chemozis, dureri localizate într-un punct, adenopatie preauriculară sau submaxilară). Evoluţia sa este mai lungă, iar abcesul ce se formează, are tendinţa să se deschidă prin conjunctivă. In formele grave, el se poate complica cu o necroză a tarsului.

Tratamentul este asemănător cu cel al orgeletului extern.

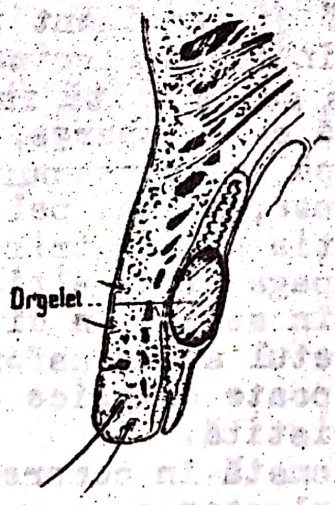

(după Poulard)

Fig.35.

2. Salazionul (fig. 36). Salazionul este o inflamaţie cronică, prin retenţie, a glandelor lui Meibomius, cu evoluţie lentă şi progresivă. In unele cazuri, el se dezvoltă în urma unui orgelet intern, după o meipomită cronică, o acnee rozacee, o blefaroconjunctivită cronică, sau de cele mai multe ori el poate apare fără

nici o cauză şi fără fenomene inflamatorii.

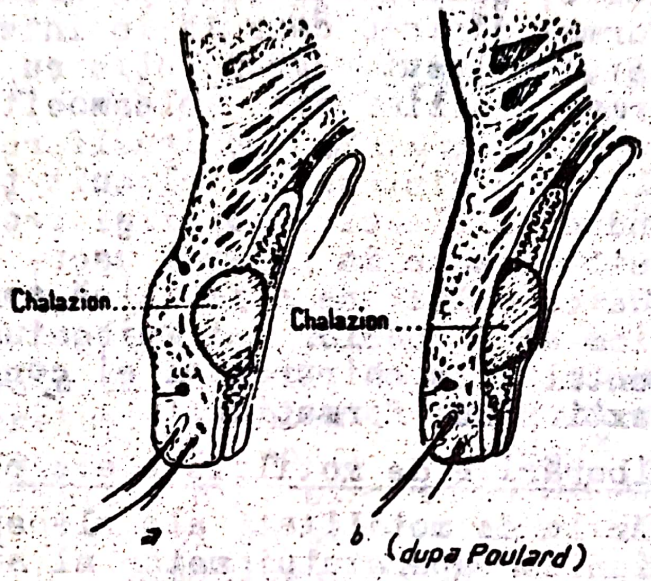

Fig. 36.

Clinic se prezintă ca o mică tumoretă, de mărime variabilă (de la un cap de bold la o alună), dură, proeminentă, fixată de tars şi mobilă cu aceasta. El proemină, fie sub piele, care este mobilă deasupra lui şi fără modificări de culoare sau structură (şalazion extern), fie spre conjunctivă pe care o subţiază apărînd ca un focar gri, slab vascularizat, uneori formînd un mugure pediculat (şalazion intern), alte ori el se localizează la marginea ciliară (şalazion marginal).

Şalazionul se poate dezvolta uneori, succesiv sau simultan pe mai multe glande. El poate rămîne staţionar luni de zile sau trece printr-o fază de creştere sau de regresiune, datorită unui proces de fibrozare.

Şalazionul ar apărea ca urmare a obliterării canalului excretor al glandei lui Meibomius. Produsele de secreţie ale acesteia acumulîndu-se, cavitatea glandulară se dilată, iar prezenţa de acizi graşi antrenează o reacţie inflamatorie subacută.

Histologic, şalazionul este un granulom gigantocelular, format dintr-o capsulă în interiorul căreia se găseşte un ţesut degranulaţie cu dispoziţie nodulară, format din limfocite, plasmocite, celule epitelioide, celule gigante, polinucleare. Acest ţesut de granulaţii a distrus şi înlocuit ţesutul glandular invadînd canalele excretorii şi producînd stază.

Diagnosticul este în general uşor. Uneori el se poate confunda cu o leziune sifilitică tarsală sau cu un epitelioma al glandelor lui Meibomius.

Tratamentul este chirurgical şi constă din chiuretajul sau extirparea formaţiunei.

VI. Tulburările de motilitate ale pleoapelor

Tulburările de motilitate ale pleoapelor apar datorită leziunilor aparatului motor al acestora: muşchiul ridicător al pleoapei, superioare- inervat de nervul motor ocular comun-, şi muşchiul orbicular -inervat de nervul facial. Ele pot să apară ca urmare a exagerării (spasm), diminurării (pareză) sau chiar dispariţiei (paralizie) funcţiei normale a acestor 2 muşchi.

1. Tulburările motilităţii ridicătorului pleoapei superioare

Acestea se manifestă fie printr-o exagerare a funcţiei sale normale (spasmul ridicătorului), fie din contra, printr-o diminuare sau dispariţie a sa (ptoza paralitică).

a. Spasmele ridicătorului. Acestea se caracterizează prin deschiderea exagerată a fantei palpebrale, în comparaţie cu cea de partea opusă. La privirea înainte, corneea este descoperită în totalitate, iar dacă bolnavul priveşte în jos, la partea superioară

a globului, se descoperă o largă porţiune din sclerotică, iar pleoapa superioară nu urmează mişcările în jos ale ochiului.

Afecţiunea este foarte rară şi de obicei unilaterală. Ea poate apare ca o sechelă după o encefalită sau în cursul a diverse afecţiuni (boala lui Basedow, sindroame de excitaţie simpatică, reflex trigemino-simpatic, sindromul lui Parinaud, etc).

b. <u>Paralizia ridicătorului pleoapei superioare (ptoza paralitică)</u>. Afecţiunea este deobicei unilaterală. Pleoapa superioară este căzută, fie parţial acoperind numai o parte din cornee, fie în totalitate acoperind complet globul ocular. In caz de ptoză parţială, la privirea în sus, pupila dispare sub pleoapă. In ptoza totală, pielea pleoapei superioare este netedă, şanţul orbito-palpebral superior este şters. Dacă ptoza este bilaterală, pentru a putea vedea, bolnavul încreţeşte fruntea şi dă capul pe spate.

Ptoza paralitică poate fi izolată sau asociată şi cu alte simptome care sînt expresia interesării altor muşchi inervaţi de motor- ocularul comun. Dacă se asociază cu o hemiplegie de partea opusă, ea face parte din sindroame neurologice mai complexe (sindromul lui Weber).

<u>Diagnosticul</u> diferenţial se face cu pseudoptozele, care sunt în unele afecţiuni ca: trahomul, conjunctivita primăvăratică, tumorile palpebrale, tarsitele sifilitice, atrofia globului, sau ptoza de origine simpatică din sindromul Claude Bernard-Horner.

Ptoza paralitică apare ca o consecinţă a paraliziei oculo-motorului comun; acesta poate fi interesat în orice parte a traiectului său, de la nucleul pedoncular pînă la muşchi.

Paralizia poate fi provocată de diverse cauze:

- cauze orbitare (traumatisme, periostite, afecţiuni sinusiene, tumori, etc.) şi în acest caz ea este de obicei izolată;
- cauze bazilare (tumori ale bazei craniului, leziuni vasculare interesînd carotida sau sinusul

cavernos, sifilis, etc); în aceste cazuri ptoza poate fi asociată cu paralizii oculo-motorii (paralizia oculo-motorului comun) sau chiar cu paralizii ale altor nervi cranieni (sindromul lui Weber);

- cauze centrale (encefalită, scleroză în plăci, tetanos, botulism, etc), cînd ptoza este asociată şi cu alte tulburări neurologice.

Tratamentul ptozei paralitice este etiologic. Dacă ptoza este izolată şi definitivă (6-12 luni de la apariţia sa), se recurge la tratament chirurgical, utilizînd de regulă un procedeu de supleere cu un alt muşchi (dreptul superior sau occipito-frontalul).

2. Tulburările motilităţii orbicularului pleoapelor

Acestea pot fi de 2 feluri:

- exagerarea contracţiilor sale (spasme), sau din contra

- insuficienţa (pareza) sau chiarimpotenţa sa funcţională (paralizia).

a. Spasmul orbicularului. Blefarospasmul este exagerarea mişcărilor normale de închidere a pleoapelor sub acţiunea orbicularului. Acesta se poate manifesta fie printr-o frecvenţă crescută a clipirii normale (blefarospasm clonic), fie printr-o închidere aproape completă a pleoapelor(blefarospasm tonic). El poate fi izolat, sau poate face parte dintr-un sindrom mai vast, contracţiile,interesînd întreg teritoriul inervat de facial.

Se deosebesc 2 feluri de blefarospasm:blefarospasm reflex şi blefarospasm prin iritaţia facialului.

- Blefarospasmul reflex se datoreşte iritaţiilor ramurilor senzitive ale trigemenului, care se transmit nucleului facialului.

Cauzele oculare ale iritaţiei trigeminale sînt constituite de leziuni inflamatorii sau traumatice ale corneei sau irisului, sau de afecţiuni palpebro-conjunctivale. Adesea, punctul de plecare este fotofobia, spasmul fiind exagerarea unei mişcări trecătoare de apărare.

Cauzele extraoculare ale blefarospasmului reflex sînt constituite de : afecţiuni dentare, O.R.L. (otice, nazale, faringiene), hemoragii, tumori, paraziţi intestinali, tabes, histerie, etc).

Blefarospasmul prin iritaţia facialului se poate însoţi de o contractură anormală care se poate întinde la toţi muşchii 1/2 respective a feţii inervaţi de facial (hemispasm facial); el poate deveni permanent.

Această formă de blefarospasm poate fi de origine centrală (afecţiuni interesînd frontala ascendentă), nucleară (tumori, abcese, hemoragii) sau periferică (plăgi ale feţii, secundară unei paralizii faciale).

Tratament. In blefarospasmul reflex se va face tratamentul afecţiunii oculare sau extraoculare. Impotriva fotofobiei, se vor prescrie ochelari colorati. In cazuri mai rebele se va recurge la novocainizarea sau alcoolizarea orbicularului prin akinezie palpebrală. In caz de hemispasm, se poate utiliza alcoolizarea facialului la nivelul găurii stilo-mastoidiene.

b. Paralizia orbicularului (lagoftalmia paralitică). Ea apare în urma paraliziei facialului şi se manifestă prin apariţia unei lagoftalmii sau a unei ocluzii incomplete a fantei palpebrale. Pleoapa superioară se ridică în sus sub acţiunea ridicătorului care nu mai întîmpină acţiunea antagonistă a orbicularului paralizat. Dacă se cere bolnavului să facă un efort de închidere a pleoapelor, globul ocular se ridică în sus (semnul lui Bell), iar corneea dispare sub pleoapă. Datorită pierderii tonicităţii orbicularului, pleoapa inferioară se îndepărtează de globul ocular (ectropion), făcînd împreună cu acesta un şanţ în care se adună lacrimile şi ulterior o secreţie mucopurulentă. Această îndepărtare se însoţeşte de eversiunea punctului lacrimal inferior, ceea ce produce o lăcrimare permanentă.

Din cauza insuficienţei ocluziei palpebrale, partea inferioară a corneei rămînînd descoperită, se produce o keratită lagoftalmică.

Lagoftalmia paralitică este consecinţa lezării facialului. Se întîlnesc 2 tipuri de paralizii faciale (periferice şi centrale).

Paralizia facială periferică poate fi produsă de leziuni nucleare şi infranucleare. Leziunile nucleare pot fi produse de afecţiuni vasculare (hemoragii, ramolismente), tumori, boli infecţioase (scleroza în plăci, encefalită, poliomelită anterioară acută, tetanos), boli degenerative (sindromul lui Wernicke). Leziunile infranucleare pot fi situate la nivelul unghiului ponto-cerebelos (afecţiuni vasculare, tumorale, infecţioase- meningite-sau traumatice), la nivelul vîrfului stîncii (afecţiuni vasculare, tumorale, infecţioase- otite, osteite, zona zoster,- sau traumatice) sau la nivelul parotidei (afecţiuni tumorale, traumatice, etc). Paraliziile faciale centrale sau supranucleare se traduc numai printr-o parezâ a orbicularului. Ele pot fi provocate de diverse cauze: traumatisme, afecţiuni vasculare, hemoragii, ramolismente, tumori (gliom), infecţii (abces cerebral, gomă sifilitică), boli degenerative (pseudobulbie). Mai frecvent lagoftalmia paralitică este de origine periferică.

Tratamentul este etiologic. Pentru a se evita apariţia keratitei lagoftalmice, se va recurge la instilaţii cu metilceluloză 1% şi pansament sau la blefarorafie (suturarea pleoapelor după avivarea marginilor libere).

VII. Deviaţiile palpebrale

Ca urmare a diferitelor procese patologice de la nivelul pleoapelor, feţii sau căilor nervoase, se pot întîlni devieri ale marginilor palpebrale, determinate de spasme sau paralizii musculare, de o relaxare sau de o retracţie cicatricială a ţesuturilor, ceea ce constituie entropionul sau ectropionul.

1. Entropionul (fig. 37). Acesta se caracterizează prin răsucirea înăuntru a marginei palpebrale. Datorită acestui fapt, cilii sînt orientaţi spre con-

junctiva bulbară şi partea inferioară a corneei, pe care le irită în permanenţă, din care cauză ochiul este congestionat şi lăcrimos. El poate fi de 2 feluri spastic şi cicatricial.

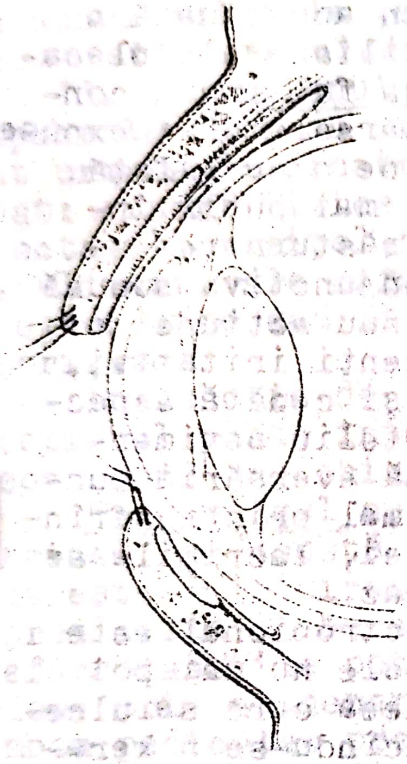

Fig. 37.

a. Entropionul spastic interesează deobicei pleoapa inferioară şi se întîlneşte mai frecvent la bătrîni, în cursul unei blefarite, conjunctivite cronice sau după pansamente prelungite, ca urmare a contracţiei spastice a muşchiului lui Riolan. El apare şi la copii, în cursul inflamaţiilor conjunctivale.

La început, entropionul este intermitent, însă cu timpul el poate deveni permanent.

Entropionul senil apare datorită relaxării musculare şi flaciditătii pleoapei care permite muşchiului lui Riolan să răsucească marginea liberă a pleoapei spre glob.

Tratamentul constă în suprimarea cauzelor locale (pansamente, inflamaţii palpebro-conjunctivale sau corneene). In formele rebele se poate recurge la akinezii palpebrale prin novocainizarea sau alcoolizarea orbicularului. In unele cazuri sînt necesare intervenţii chirurgicale.

b. Entropionul cicatricial, interesează adesea ambele pleoape şi apare ca o consecinţă a scurtării conjuctivei palpebrale produsă de diferite afecţiuni tarso-conjunctivale (trahom, pemfigus, conjunctivită difterică, ulceratii bacilare sau sifilitice, traumatisme, arsuri fizice sau chimice).

Tratamentul entropionului cicatricial este chirurgical; el urmăreşte obţinerea redresării pleoapei

în aşa fel încît poziţia cililor să redevină normală pentru a suprima iritaţia corneei. Procedeele operatorii sînt numeroase.

2. Ectropionul (fig. 38). Acesta constă în răsfrîngerea în afară, mai mult sau mai puţin accentuată a marginilor ciliare ale pleoapelor, în aşa fel încît conjunctivele tarsale sînt expuse la exterior pe o suprafaţă mai mult sau mai puţin întinsă. Prin răsturnarea sa în afară, conjunctiva supusă în mod continuu acţiunei diferiţilor agenţi iritativi, se îngroaşă şi capătă aspectul unui epiteliu pavimentos. Datorită eversării punctului lacrimal prin răsfrîngerea pleoapei, lacrimile se scurg pe obraz.

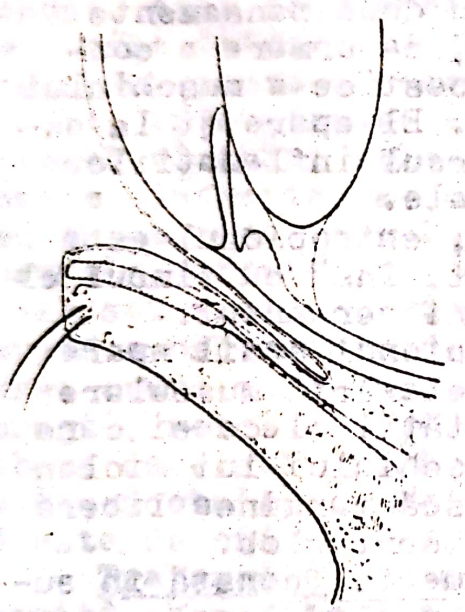

Fig. 38.

Dacă ectropionul este mare, pleoapele nu mai pot acoperi corneea care se ulcerează, producîndu-se o keratită lagoftalmică.

Se descriu mai multe forme de ectropion: spastic, paralitic, senil şi cicatricial.

a. Ectropionul spastic este rar şi poate apare în cursul unei inflamaţii acute sau cronice a conjunctivei. El este mai frecvent la copii şi dispare odată cu afecţiunea cauzală.

b. Ectropionul paralitic interesează pleoapa inferioară. El apare datorită unei paralizii a facialului care a durat mult timp. Datorită acesteia, marginea liberă a pleoapei inferioare tinde să se răstoarne în afară. Tratamentul său este chirurgical (blefarofafie).

c. Ectropionul senil interesează tot pleoapa inferioară şi apare ca o consecinţă a relaxării ţesuturilor palpebrale ceea ce determină o alungire a pleopei care are astfel tendinţa de a se îndepărta de glob. La această cauză se mai adaugă şi stările de blefaroconjunctivită cronică, însoţite de lăcrimare care prin iritaţie cutanată măresc şi mai mult ectropionul.

Tratamentul este chirurgical şi constă în excizia surplusului de ţesuturi care au determinat apariţia acestei eversiuni palpebrale.

d. Ectropionul cicatricial survine după afecţiuni palpebrale care au produs mari pierderi cutanate sau sînt urmate de cicatrici retractile ale dermului cutanat: arsuri fizice sau chimice, traumatisme (plăgi infectate), erizipel, herpes al feţii, osteoperiostite fistulizante ale marginei orbitare (sifilitice t.b.c., streptococice sau stafilococice), pustulă malignă, tumori, etc.

În funcţie de întinderea leziunii cicatriciale ectopionul poate interesa numai o parte sau întreaga pleoapă, una sau chiar ambele pleoape.

Tratamentul ectropionului cicatricial este chirurgical: el constă din blefaroplastie prin care se urmăreşte înlocuirea ţesutului cutanat distrus, după o prealabilă eliberare a cicatricelor retractile. Blefaroplastiile pot fi executate după mai multe procedee; prin alunecare (metoda franceză sau ungară), cu lambou pediculat prelevat din vecinătate (metoda indiană) sau de la distanţă (metoda italiană) şi în sfîrşit cu lambou liber.

VIII. Tumorile palpebrale. Tumorile pleoapelor pot fi congenitale şi cîştigate.

1. Tumorile congenitale (angioame, limfangioame, chisturi epidermoide, nervi pigmentari, nevrom plexiform) au aceleaşi caractere ca şi în alte localizări, iar tratamentul lor este de asemenea asemănător. (Nevromul plexiform, tumoră de origine nervoasă, se manifestă printr-o hipertrofie accentuată a pleoapei superioare şi senzaţia la palpare, de cordoane dure, mobile dispuse în toate direcţiile. El este format din cordoane nervoase hipertrofiate, separate prin ţesut conjunctiv foarte vascularizat).

2. Tumorile cîştigate pot fi de natură epitelială sau conjunctivală, benigne sau maligne.

Tumorile epiteliale benigne sînt constituite de papiloame, corni cutanaţi, adenoame, etc.

Tumorile epiteliale maligne sînt: epiteliomul, adenocarcinomul şi nevocarcinomul. Dintre tumorile maligne, mai frecvent se întîlneşte epiteliomul.

Epiteliomul apare mai ales la persoanele în vîrstă. El se dezvoltă uneori pe leziuni palpebrale preexistente (cicatrici, dermatite, etc). Punctul de plecare îl constituie pielea, conjunctiva sau glandele palpebrale.

Epiteliomul cutanat se poate localiza în orice parte a pleoapei, dar se întîlneşte mai frecvent la pleoapa inferioară şi mai ales în vecinătatea unghiului intern.

Afecţiunea începe în general printr-un nodul brun cenuşiu, localizat de obicei în vecinătatea marginei ciliare. lîngă care se dezvoltă apoi alţi noduli asemănători (perle epidermice), care confluînd, formează o proeminenţă muriformă, cu marginile policiclice, a căror bază nu depăşeşte dermul, dar care este înconjurată de o zonă de induraţie. Ulterior, suprafaţa formaţiunii se ulcerează şi se acoperă de o crustă galben-brună, cu aspect murdar. Indepărtarea acestei cruste, lasă o suprafaţă sîngerîndă. Ulceraţia evoluiază uneori lent, alteori are o tendinţă invadantă, mai ales în profunzime (ulcus rodens). In unele cazuri, în timp ce o extremitate a ulceraţiei se cicatrizează, cealaltă progresează (epiteliomul plan cicatricial). Uneori epiteliomul ia un aspect conopidiform de culoare roşie închisă, proeminent, sîngerînd cu uşurinţă (forma vegetantă). Alteori ulceraţia distruge ţesuturile în suprafaţă şi în profunzime şi aderă de os (forma terebrantă).

Epiteliomul cutanat al pleoapelor este nedureros, cu excepţia formei terebrante. El are tendinţă de invadare locală, în suprafaţă şi în profunzime, dar nu invadează ganglionii regionali şi nu dă metastaze.

Anatomo-patologic se descriu 2 forme: epiteliomul bazo-celular, cel mai frecvent şi epiteliomul spinocelular, mai rar (15%).

Diagnosticul diferenţial trebuie făcut cu diferitele leziuni ulceroase ale pleoapelor (lupus, sporotrichoză, sifilis, etc).

Prognosticul este relativ benign dacă epiteliomul este descoperit şi tratat în fazele incipiente.

Tratamentul constă fie în utilizarea de agenţi fizici (curieterapie, radioterapie de contact-, diatermocuagulare), fie în exereză chirurgicală largă depăşindu-se leziunea în toate părţile, urmată apoi de o blefaroplastie.

Epiteliomul glandular (adenocarcinomul) este mult mai rar şi mai malign. Ca aspect clinic, se poate confunda cu şalazionul. El poate pleca din toate glandele pleoapei, dar mai frecvent din glandele lui Meibomius, producînd metastaze chiar din fazele incipiente de dezvolatre.

Tratamentul constă din roengenterapie sau exereză chirurgicală.

Nevocarcinomul (melanomul malign) pleoapelor poate lua naştere fie de la învelişul cutanat, fie de la o melanoză cîştigată. Biopsia este contraindicată din cauza posibilităţii de generalizare.

Ca tratament se recurge la diatermocuagulare.

Tumorile palpebrale de natură conjunctivală, pot fi benigne şi maligne. Dintre tumorile benigne se întîlnesc: fibromul, lipomul, xantomul.

Xantomul se manifestă printr-o pată gălbuie, moale, uşor proeminentă, situată în 1/2 internă a pielii pleoapelor. Apare mai frecvent la femei în jurul vrîstei de 50 ani şi are o evoluţie lentă. Este atribuit colesterinemiei.

Tratamentul său constă în exereză chirurgicală.

Dintre tumorile maligne, se poate întîlni sarcomul care este mult mai rar ca epiteliomul. El se dezvoltă din ţesutul conjunctival pre-sau retrotarsal, avîd o evoluţie rapidă şi producînd meta-

staze. Ca structură histologică, mai frecvent se întîlneşte forma fuzocelulară.

Prognosticul său este foarte grav.

Tratamentul constă din extirparea largă a tumorei. Dacă însă, tumora a invadat orbita, se recurge la exenteraţia acesteia. Radio- şi roengenterapia nu au dat rezulate favorabile.

PATOLOGIA APARATULUI LACRIMAL

Particularităţi anatomo-fiziologice

Aparatul lacrimal este constituit din glandele şi căile lacrimale. (fig. 39).

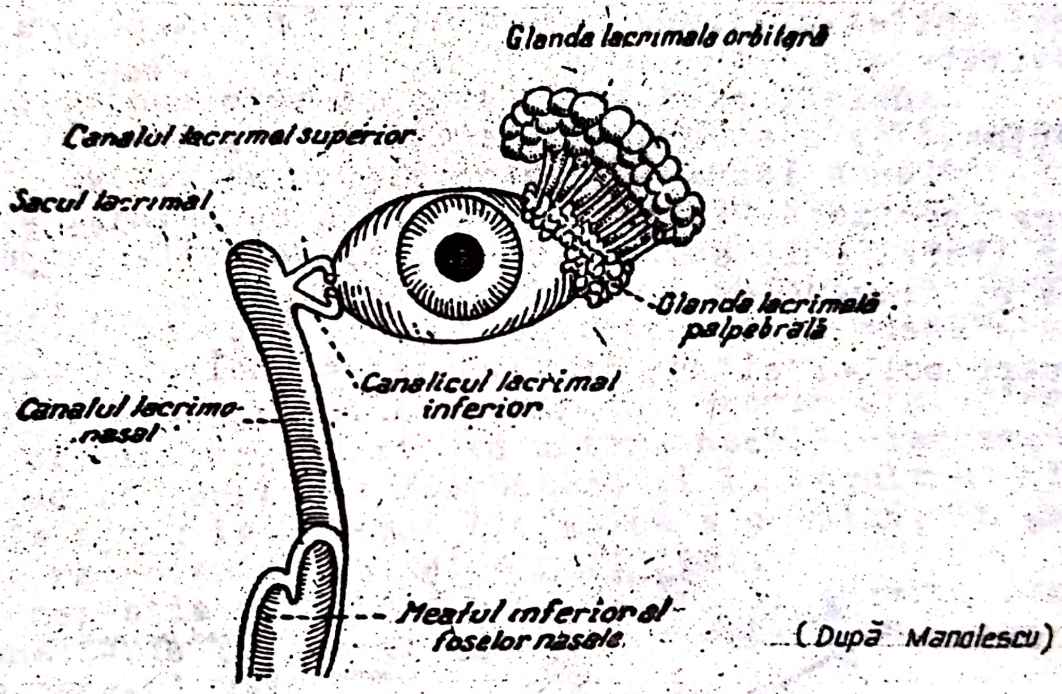

Fig.39

1. Glandele lacrimale sînt formate din glanda lacrimală propriu-zisă şi din glandele lacrimale accesorii.

- Glanda lacrimală propriu-zisă este situată în partea anterioară a unghiului supero- extern al orbitei şi se compune din 2 porţiuni: o porţiune orbitară şi una palpebrală, separate între ele (la partea anterioară) de o expansiune aponevrotică a ridicătorului pleoapei superioare.

- Glandele lacrimale accesorii sînt situate în

grosimea conjunctivei.

Conţinutul galandelor lacrimale se varsă în partea supero-externă a fundului de sac conjunctival superior prin 6-lo canale excretorii.

Glandele lacrimale sînt constituite din acini glandulari. Aceştia se compun dintr-o membrană bazală şi din 2 rînduri de celule din care cele interne de formă cubică, constituie celulele secretorii. Conţinutul acinilor glandulari se varsă într-o serie de tubi epiteliali lungi, ramificaţi, prevăzuţi cu o cavitate centrală.

Canalele excretorii au un perete conjunctiv căptuşit de 2 straturi de celule epiteliale.

Glanda lacrimală este irigată de ramuri din artera lacrimală. Venele se varsă în vena lacrimală, iar limfaticele se continuă cu limfaticile conjunctivei şi pleoapelor.

Inervaţia secretorie(fig.4o) provine de la un centru bulbar situat în apropierea nucleului facia-

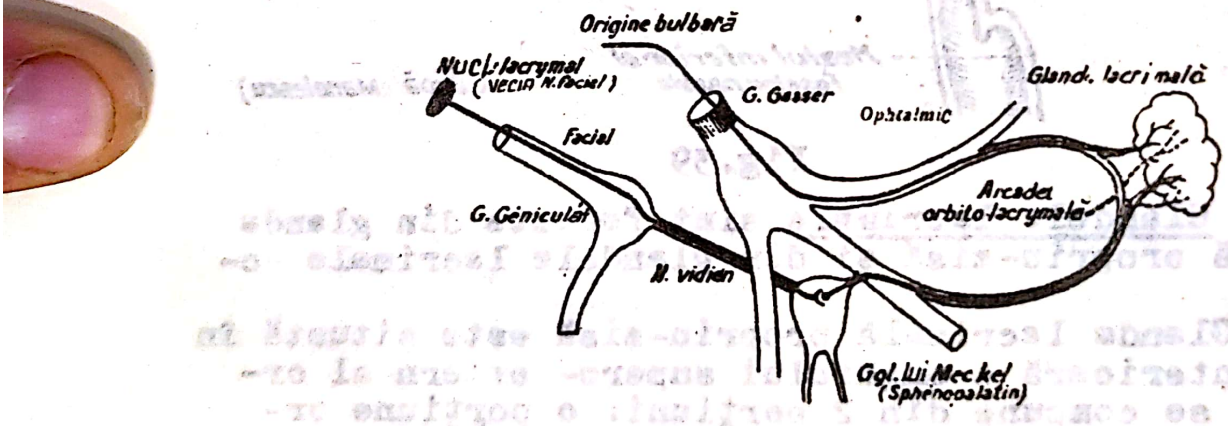

Fig. 4o.

lului. Fibrele nervoase urmează traiectul nervului facial pînă la ganglionul geniculat, după care trec în marele nerv pietros superficial, apoi în nervul vidian prin care ajung în ganglionul sfeno-palatin unde fac sinapsă; de aici, prin ramura orbitară a nervului maxilar superior şi apoi prin anastomoza maxilo- lacrimală trec în nervul lacrimal prin care ajung la glanda lacrimală.

2.Căile lacrimale încep în unghiul intern al ochiului prin punctele lacrimale, aşezate pe marginea liberă a pleoapei între porţiunea lacrimală şi cea ciliară şi se continuă cu canaliculele lacrimale. Acestea sînt formate din 2 porţiuni:una mică, verticală, care se continuă cu a doua, mai mare, orizontală. Canaliculele lacrimale se varsă în sacul lacrimal. Acesta este un rezervor cilindric, membranos care se continuuă la partea sa inferioară cu canalul lacrimonazal ce se varsă în meatul inferior al fosei nazale corespunzătoare.

Arterele sacului şi canalului provin din artera palpebrală inferioară şi din artera nazală, iar venele se duc la venele supraorbitare şi la angulară. Limfaticile ajung la reţeaua limfatică a nasului, în ganglionii retrofaringieni şi parotidieni.

Inervaţia provine din nervul nazal extern, pentru canalicule şi sac şi din nervul dentar anterior pentru canalul nazal.

Lacrimile secretate de glandele lacrimale în unghiul supero-extern, sînt împinse prin mişcările de clipire pe suprafaţa globului; ele se adună în unghiul intern în regiunea lacului lacrimal, iar de aici, prin căile lacrimale, ajung în fosele nazale. Lacrimile au rolul de a favoriza alunecarea pleoapelor pe glob şi de a menţine la suprafaţa corneei umezeală necesară.

Ele constituie un lichid incolor, transparent format din apă (98%) substanţe albunimoide (2%), clorură de natriu (o,4o%), mucus, grăsimi şi o enzimă (lizozim) cu proprietăţi bactericide.

Semiologie

Simptomul major al unei leziuni a aparatului lacrimal îl constituie lăcrimarea sau epifora.

Se deosebesc 2 tipuri de lăcrimare: prin hipersecreţie şi prin hipoexcreţie.

1. Lăcrimarea prin hipersecreţie

Glandele lacrimale pot secreta o cantitate de lacrimi mai mare datorită următoarelor cauze:

-o iritaţie reflexă a cărui punct de plecare poate fi la nivelul globului (corpi străini corneeni sau conjunctivali, trichiazis,leziuni inflamatorii ale corneei, irisului) sau la nivelul organelor vecine (leziuni dentare, sinuzită, rinită);

-unele afecţiuni endocrine (boala lui Basedow) sau nervoase (tabes);

-unele asociaţii nervoase anormale (sincinezii) care produc lăcrimare în cursul masticaţiei;

-vicii de refracţie (astigmatism, hipermetropie).

2. Lăcrimarea prin hipoexcreţie. Aceasta apare datorită unui obstacol în scurgerea lacrimilor; el poate fi situat fie la nivelul punctelor sau canaliculelor lacrimale (cicatrici, corpi străini, procese inflamatorii, eversiunea punctelor lacrimale), fie la nivelul canalului lacrimo-nazal(dacriocistită).

Afecţiunile aparatului lacrimal

Acestea sînt formate din afecţiuni ale glandelor şi afecţiuni ale căilor lacrimale.

I. Afecţiunile glandelor lacrimale

1. Afecţiuni inflamatorii

Inflamaţiile glandelor lacrimale se numesc dacrioadenite. Ele se întîlnesc sub 2 forme clinice: acută şi cronică.

a. Dacrioadenita acută este o inflamaţie rară uni-sau bilaterală a glandei lacrimale. Ea afectează de obicei ambele glande (palpebrală şi orbitară).

Afecţiunea este mai frecvent de natură endogenă (parotidita epidemică, blenoragie, pneumonie,

rujeolă, febră tifoidă, gripă);mult mai rar de natură exogenă (traumatică).

S-a observat şi o formă primitivă, bilaterală de natură virotică (Nicolau).

Boala se manifestă printr-o tumefiere, congestie şi împăstare dureroasă a părţii externe a pleoapei superioare, mai pronunţată imediat sub arcada orbitară, chemozis,hiperemie conjunctivală. Marginea liberă a pleoapei ia o formă ondulantă în "S" alungit, sau în virgulă, ca urmare a împingerii în jos a porţiunei externe a pleoapei superioare. In acelaşi timp se produce o uşoară ptoză a acesteia. Boala se însoţeşte de adenopatie preauriculară.

Fenomenele inflamatorii provoacă o durere locală care se accentuiază la mişcările globului şi la presiune digitală. Ea se mai asociază cu o stare generală proastă, cu febră, cefalee.

După cîteva zile de evoluţie, inflamaţia poate trece în stadiul de supuraţie, colecţia putîndu-se evacua prin piele sau prin conjunctivă.

Diagnosticul diferenţial se face cu osteoperiostita marginei orbitei, cu un furuncul sau orgelet intern al acestei regiuni.

Complicaţii: fistule lacrimale, atrofii ale glandei.

Tratamentul este general (antibiotice sau sulfamide) şi local (comprese calde). După colectare, se va face incizia şi drenajul colecţiei.

b. Dacrioadenita cronică se manifestă printr-o tumefiere progresivă a glandei lacrimale, neînsoţită de fenomene reacţionale. Glanda, hipertrofiată, se poate observa şi palpa sub partea supero-externă a rebordului orbitar, sub aspectul unei formaţiuni semidure, proeminentă, bine delimitată.

Afecţiunea este uni-sau bilaterală şi este produsă mai ales de infecţii cronice (sifilis, tuberculoză). Ea se întîlneşte de asemeni în leucemie şi pseudoleucemie. Uneori, constituie unul din simptomele sindromului Mickuliczy caracterizat printr-o hipertrofie cronică, bilaterală a glandelor lacrimale şi salivare.

Tratamentul este etiologic. In unele forme se recomandă reongenterapia sau chiar ablaţia glandei.

2. Tumorile glandei lacrimale. Acestea sînt afecţiuni rare. Ele pot fi primitive sau secundare, benigne sau maligne.

Clinic, se manifestă printr-o tumefiere a glandei lacrimale, dură sau renitentă, nedureroasă şi neînsoţită de fenomene inflamatorii. Tumefacţia se palpează în unghiul supero-extern al orbitei, sub rebordul orbitar. Ea determină o exoftalmie cu deplasarea în jos şi înăuntru a globului ocular.

a. Tumori benigne: pot fi chistice (dacriopsul format prin retenţie, datorită obstrucţiei canalicu-lelor glandei lacrimale) sau solide (adenoamele).

b. Tumorile maligne sînt reprezentate de tumorile mixte şi de epiteliom.

- Tumorile mixte sînt tumori încapsulate, cu structură complexă. Ele se extirpă uşor, însă uneori recidivează după operaţie.

- Epiteliomul are o evoluţie rapidă şi aderă de planul osos. Este mai malign decît tumorile mixte şi de aceea are un prognostic mai rezervat.

Tratamentul este chirurgical. In raport cu natura şi gradul de extensie, se practică fie extirparea tumorii, fie exenteraţia orbitei.

II. Afecţiunile căilor lacrimale

1. Anomalii congenitale

Dintre acestea, mai frecvent se întîlneşte imperforarea canalului lacrimal.

Canalul lacrimo-nazal se formează în ultimile săptămîni ale vieţii intrauterine. Uneori, dezvoltarea sa poate întîrzia, astfel că la naşterea copilului, canalul este obstruat la extremitatea sa inferioară de o membrană subţire. Această imperforaţie face ca sacul lacrimal să se umple cu mucus, care poate fi golit prin punctele lacrimale, în urma unei presiuni digitale exercitate asupra regiunei saculare. In cazul persistenţei acestei membrane, ea poate fi punctul de plecare a unei dacriocistite.

La cîteva săptămîni după naştere, se constată că ochiul copilului este lăcrimos. In unghiul intern al acestuia, se adună o uşoară secreţie, iar conjunctiva prezintă o discretă congestie. Presiunea asupra regiunei sacului lacrimal, face să se evacueze prin punctele lacrimale o secreţie muco-purulentă.

Diagnosticul diferenţial trebuie făcut cu conjuntivita catarală.

Tratamentul constă în îndepărtarea obstacolului care obstrueazâ canalul lacrimo-nazal. In unele cazuri, acest fapt se obţine printr-o presiune digitală asupra sacului lacrimal; de cele mai multe ori, este însă nevoie să se recurgă la perforarea intrumentală (sondaj).

2. Afecţiuni inflamatorii

Procesele inflamatorii pot interesa: canaliculele lacrimale (canaliculite), sacul lacrimal (dacriocistite), sau canalul lacrimo-nazal. Aceste procese inflamatorii duc uneori la obstrucţia segmentelor afectate.

In unele cazuri, obstrucţia poate interesa şi canaliculele şi canalul lacrimo-nazal. Datorită acestui fapt, sacul nu se poate goli şi se umple cu secreţie, formînd o proeminenţă globuloasă în unghiul intern al ochiului, dedesuptul ligamentului palpebral intern (mucocel al sacului).

Tratamentul acestor obstrucţii, se adresează cauzei şi va urmări restabilirea permiabilităţii căilor lacrimale, procedeele variind în raport cu sediul şi felul obstrucţiei.

Dintre inflamaţiile căilor lacrimale, cea mai importantă- prin frecvenţa şi consecinţele sale - este inflamaţia sacului lacrimal (dacriocistita).

- Dacriocistitele apar deobicei ca urmare a unui proces inflamator al mucoasei canalului lacrimo-nazal care a determinat obstrucţia acestuia şi stagnarea lacrimilor în sac. Se întîlnesc 2 forme clinice: acută şi cronică.

a. Dacriocistita cronică. Este mai frecventă la bătrîni şi la adulţi iar după sex, predomină la femei la care canalul lacrimo-nazal este mai strîmt; după profesiuni, pare mai frecventă la agricultori.

Afecţiunea debutează printr-o lăcrimare cronică care se accentuiază la o lumină mai intensă, la vînt, frig, etc.

Dacriocistita cronică se manifestă sub 2 forme: una cataralâ şi alta purulentă.

După o perioadă mai îndelungată de timp, în unghiul intern al ochiului apare o secreţie purulentă; concomitent, conjunctiva acestei regiuni se congestionează uşor. Ulterior se produce o dilataţie a sacului, pereţii acestuia se îngroaşă şi ia naştere sub ligamentul palpebral intern, o proeminenţă de mărimea unei alune, neprezentînd caractere inflamatorii. Presiunea exercitată la nivelul regiunei saculare, determină evacuarea prin punctele lacrimale a unui lichid vîscos, tulbure.

In majoritatea cazurilor, afecţiunea este cauzată de obstrucţia canalului lacrimo-nazal, ca urmare a unor procese inflamatorii din vecinătate (rinite acute sau cronice, sinuzită maxilară, inflamaţii apicale dentare), şi în cazuri mult mai rare este consecinţa unor traumatisme accidentale sau operatorii la nivelul sinusului sau a rădăcinilor dentare. La examenul bacteriologic, în secreţie se găsesc microbi piogeni (pneumococ, stafilococ, streptococ, etc).

Anatomo-patologic, se constată o ingroşare a peretelui sacului, datorită multiplicării şi hipertrofiei celulelor epiteliale şi a infiltraţiei dermului cu polinucleare.

Complicaţii : conjunctivită cataralâ acută (conjunctiva infectîndu-se secundar), transformarea procesului cronic în unul acut (dacriocistita acută), apariţia unui ulcer corneean serpiginos, în urma unei leziuni corneene mai mult sau mai puţin importante.

Diagnosticul diferenţial se ca face cu tumorile sacului, chistul sebaceu, etc.

Tratamentul este chirurgical. In cazul unei obstrucţii complete a canalului lacrimo-nazal, se va recurge la restabilirea permiabilităţii căilor lacrimale pe cale chirurgicală, prin creearea unei anastomoze între mucoasa sacului şi mucoasa nazală (dacriocistorinostomie). In cazul cînd dacriocistorinostomia este contraindicată (leziuni ale mucoasei nazale, leziuni ulceroase corneene, necesitatea practicării unei intervenţii urgente pe glob, fistulă lacrimală, debilitatea bolnavului, dacriocistită bacilară) se recurge la extirparea sacului lacrimal.

b.Dacriocistita acută. Este o infalamaţie acută a sacului lacrimal, în general de origine streptococică. Ea debutează deobicei în mod brusc şi survine aproape totdeauna pe o dacriocistită cronică.

Afecţiunea se manifestă prin apariţia unei tumefieri inflamatorii, de mărimea unei alune, bine delimitată globuloasă,însoţită de dureri spontane şi mai ales la presiune. La nivelul ei, tegumentele sînt congestionate, iar sacul se află sub tensiune. După cîteva zile, procesul inflamator se extinde şi la ţesuturile din jurul sacului, care capătă o culoare roş-violacee-peridacriocistita- care se însoţeşte de dureri foarte violente, spontane şi la presiune,de adenopatia ganglionilor sateliţi (preauriculari şi submaxilari) şi de o stare generală alterată (febră, frison, cefalee, anorexie, etc).

Evoluţia dacriopericistitei acute este asemănătoare cu cea a unui abces. Ea se va deschide la piele. După, perforaţie, poate să permiste mult timp o fistulă a sacului lacrimal. Dacă perforaţia se închide, după o perioadă de linişte relativă, se poate produce o recidivă a procesului inflamator, recidivă ce se poate repeta de mai multe ori.

Diagnosticul se face cu erizipelul, chistul sebaceu inflamat, furunculul unghiului intern, sinuzită etmoidală acută, etc.

Complicaţii: erizipelul, flegmonul orbitar.
Tratamentul este medical şi chirurgical. In caz de dacriocistită acută, se va evita traumatizarea căilor lacrimale prin spălături care sînt dureroase şi pot favoriza declanşarea pericistitei acute. Se pot face instilaţii de 2-3 ori pe zi, sau o infiltraţie a ţesuturilor perisaculare cu antibiotice . Local se pot încerca- în fazele incipiente- comprese reci. Se va administra şi pe cale generală un tratament cu antibiotice şi sulfamide. Dacă procesul s-a colectat, se va recurge la incizia şi drenajul colecţiei, după care se pot face spălături ale sacului cu soluţii bacteriostatice sau bactericide. La cîtva timp după cronicizarea procesului, se va recurge la dacriocistorinostomie. In caz de fistulă lacrimală, se va practica cauterizarea traiectului şi restabilirea cursului normal al lacrimilor (dacriocistorinostomie) ceea ce va duce la dispariţia sa.

3. Tumorile sacului lacrimal

Acestea sînt extrem de rare şi se împart în benigne (papilomul) şi maligne (epiteliomul, sarcomul sau limfosarcomul). Ele se manifestă prin lăcrimare (căile lacrimale fiind uneori permiabile), tumefiere nedureroasă şi nereductibilă a sacului. La presiune digitală pe regiunea sacului lacrimal, iese uneori prin punctele lacrimale o secreţie sanghinolentă.
Tratamentul este chirurgical şi constă din extirparea sacului lacrimal.

PATOLOGIA CONJUNCTIVEI

Particularităţi anatomo-fiziologice

Conjunctiva este o membrană mucoasă, suplă, elastică, subţire, lucioasă, transparentă, de culoare roză, ce căptuşeşte faţa posterioară a pleoapelor şi partea anterioară a globului ocular, pînă la limbul sclero-corneean, formînd o cavitate virtuală deschisă înainte la nivelul fantei palpebrale (fig.41). Ea este umectată de o secreţie lacrimală şi glandulară.

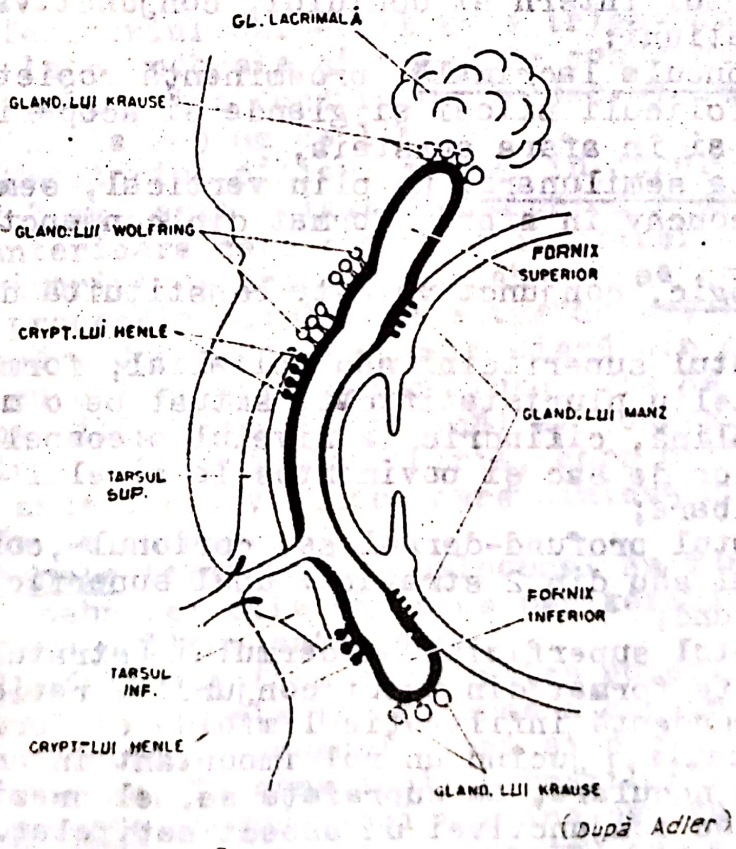

(după Adler)

Fig.41.

Conjunctiva este formată din 3 porţiuni:
- Conjuctiva palpebrală sau tarsală care căptuşeşte faţa posterioară a pleoapei şi este aderentă de tars. Prin transparenţa sa se pot distinge glandele lui Meibomius.
- Conjunctiva bulbară ce acoperă faţa anterioară a globului pînă la limbul sclero-corneean; prin transparenţa sa se vede sclera albă de care este separată printr-un ţesut celular lax (ţesutul episcleral).
- Conjunctiva fundului de sac ce constituie zona de trenziţie dintre conjunctiva palpebrală şi cea bulbară. Ea prezintă numeroase cute transversale care permit mişcările globului ocular. Există 2 fundi de sac: unul superior, celălalt inferior care corespund şanţurilor orbito-palpebrale.

In unghiul intern al ochiului, conjunctiva prezintă 2 formaţiuni:

1. Caroncula lacrimală, proeminenţă roşietică, formată din foliculi pilogi şi glande şi acoperită de un epiteliu, şi în afara acesteia,
2. plica semilunară, un pliu vertical, semilunar, uşor concav în afară, format din conjunctiva bulbară.

Histologic, conjunctiva este constituită din 2 straturi:

1. stratul superficial sau epitelial, format dintr-un epiteliu pluristatificat, situat pe o membrană bazală hialină, cilindric la nivelul pleoapelor şi a fundurilor de sac şi pavimentos la nivelul conjunctivei bulbare;
2. stratul profund-dermul sau corionul-,constituit la rîndul său din 2 straturi: unul superficial şi altul profund;

a. stratul superficial al dermului (stratul adenoidian) este format din ţesut conjunctiv reticulat cuprinzînd o abundentă infiltraţie limfoidă ce formează pe alocuri noduli, jucînd un rol important în anumite conjunctivite nodulare, La suprafaţa sa, el prezintă papile care dau conjunctivei un aspect catifelat.

b. Stratul profund al corionului este mai gros

şi e format din ţesut conjunctiv fibros, dens, care aderă de planurile profunde la nivelul tarsului.

Conjunctiva este prevăzută cu numeroase glande (fig 41):

- glande acino-tubulare (glandele lui Krause), situate la nivelul fundului de sac conjunctival superior şi 1/2 externă a celui inferior;
- glande tubulare (glandele lui Henle), simple invaginaţii epiteliale dispuse în conjunctiva fundurilor de sac şi la marginea tarsului, şi
- glande utriculare (glandele lui Manz), ovoide situate în jurul limbului.

Vascularizaţie:

- Arterele au 2 origini diferite, palpebrale şi ciliară.

1. Teritoriul palpebral este irigat de ramuri din arterele palpebrale şi cuprinde conjunctiva palpebrală, conjunctiva fundurilor de sac şi conjunctiva bulbară pînă la 2-3 mm de limb.

2. Teritoriul ciliar, situat în jurul limbului larg de 2-3 mm, este irigat de ramuri din arterele ciliare anterioare care provin din arterele musculare.

Teritoriul de origine palpebrală se congestionează în procesele patologice extraoculare (conjunctivă, pleoapă). Congestia se accentuiază din ce în ce mai mult cu cît ne apropiem de fundurile de sac.

Zona ciliară (perikeratică) se congestionează în afecţiunile intraoculare (iris, corp ciliar), luînd un aspect roş-violaceu care diminuă cu cît ne îndepărtăm de cornee.

- Venele teritoriului palpebral se varsă în venele palpebrale; cele din zona perikeratică se varsă în venele ciliare anterioare.
- Limfaticele formează o reţea superficială şi una profundă; cele ale 1/2 externe a conjunctivei se varsă în ganglionii preauriculari şi parotidieni; cele ale 1/2 interne, în ganglionii submaxilari.

Inervaţia conjunctivei provine pentru partea internă din nervul nazal extern, pentru cea externă din

nervul lacrimal, iar pentru zona perikeratică din nervii ciliari.

Conjunctiva leagă pleoapele de globul ocular, iar prin secreţia glandelor sale, ea menţine, împreună cu lacrimile, umiditatea necesară suprafeţii anterioară a ochiului.

x

Afecţiunile conjunctivei

I. Afecţiuni inflamatorii

Inflamaţiile mucoasei conjunctivale se numesc conjunctivite. Ele sînt cele mai frecvente afecţiuni din patologia oculară. Majoritatea lor sînt contagioase iar uneori pot lua un caracter epidemic.

Conjunctivitele se prezintă sub numeroase forme clinice, de la o inflamaţie uşoară cu manifestări discrete, pînă la inflamaţii foarte grave, datorită complicaţiilor pe care le pot produce.

Inflamaţiile conjunctivei se pot manifesta prin simptome subiective şi obiective.

a. Simptome subiective:

- nemodificarea acuităţii vizuale, atîta timp cît numai conjunctiva este interesată de procesul patologic;

- mîncărime, senzaţie dezagreabilă de nisip sau de corpi străini sub pleoape, înglodeală, înţepături, usturimi, senzaţie de arsură;

-uneori, uşoară fotofobie;

-dureri localizate în regiunea palpebro-oculară, în cazurile mai grave.

b. Simptome obiective: modificări de culoare, modificări de relief şi modificări ale secreţiei.

- Modificările de culoare. Acestea se manifestă în majoritatea cazurilor printr-o hiperemie sau congestie oculară. In cazuri mult mai rare, conjunctiva poate lua un aspect albicios, gelatinos, palid (trahom, conjunctivită primăvăartică).

Hiperemia poate fi superficială sau profundă,

generalizată sau limitată la un sector. Congestia este maximă pe conjunctiva palpebrală şi pe conjunctiva fundurilor de sac, şi se atenuiază pe măsură ce se apropie de limbul sclero-corneean. Ea poate fi de intensitate diferită, de la o uşoară hiperemie a conjunctivei palpebrale şi a fundurilor de sac, pînă la o congestie accentuată care se întinde la toată conjunctiva. In acest ultim caz ea devine roşie-închisă mascînd ţesuturile subjacente, dar respectînd, mai mult sau mai puţin, zona perikeratică. Congestia este produsă de o vasodilataţie superficială; vasele apar îngroşate, sinuase, de o culoare roş-cărămizie. Această congestie se poate mobiliza cu conjunctiva spre deosebire de hiperemia din afecţiunile segmentului anterior (keratite, iridociclite) care este localizată în vecinătatea corneei sub forma unui cerc perikeratic de culoare roş-violacee, fiind produsă de vase fine, profunde, nemobilizabile.

- Modificările de relief. Cu excepţia fundurilor de sac, conjunctiva este netedă pe toată suprafaţa sa. In unele stări patologice, ea se edematiază şi poate forma în jurul corneei un inel de edem, mai mult sau mai puţin voluminos, numit chemozis. Alteori, mucoasa prezintă pe suprafaţa sa diferite formaţiuni (noduli) sau ulceraţii, cu aspect variabil.

Nodulii conjunctivali apar datorită hipertrofiei straturilor subjacente epiteliului, în special al stratului limfoid. Ei se întîlnesc sub diverse aspecte: foliculi, papile, etc.

Foliculii sînt nişte proeminenţe nodulare, bine delimitate, situate sub mucoasă, la o profunzime variabilă; cu un grad variabil de transparenţă sau opalescenţă, după natura afecţiunii.

Papilele, spre deosebire de foliculi, au un aspect cărnos, sînt numeroase, tasate, unele în altele dînd conjunctivei un aspect catifelat sau pavimentos; uneori ele iau un aspect vegetant.

- Modificările de secreţie. La congestia conjunctivei se poate asocia şi o secreţie care poate lua aspecte diferite: mucos, mucopurulent, purulent

şi fibrinos după intensitatea inflamaţiei şi natura agentului patogen.

Secreţia mucoasă apare ca un lichid filant, mai gros decît lacrimile, în care se află fine filamente fibrinoase.

Secreţia mucopurulentă conţine în plus un amestec de tractusuri fibrinoase, filamente şi mici mase cu aspect lăptos.

Secreţia purulentă are un aspect de puroi gros, lăptos sau fluid, a cărui coloraţie variază uneori cu agentul patogen cauzal: galbenă, (stafilococ), verzuie (gonococ), etc.

Secreţia fibrinoasă determină apariţia de false membrane, aderente care se detaşează cu oarecare dificultate şi lasă în locul lor exulceraţii roşii-sîngerînde.

Secreţia poate fi uneori foarte redusă, fiind formată doar de cîteva mici filamente, situate în fundul de sac conjunctival inferior, în special în unghiul intern sau poate avea aspectul unor mici cruste care lipesc genele dimineaţa, la deşteptare; altemri, din contra, secreţia este foarte abundentă, aglutinînd cilii, scrugîndu-se pe faţă şi refăcîndu-se foarte repede după îndepărtarea sa.

Agentul microbian cauzal se poate găsi uneori în secreţia conjunctivală, de unde necesitatea unui examen bacteriologic al acesteia (frotiu, culturi, inoculări), pentru a putea preciza etiologia. In alte forme de conjunctivite (conjunctivita primăvăratică) este necesar şi un examen citologic.

Unele forme se însoţesc de o adenopatie a ganglionilor sateliţi, preauriculari sau submaxilari, (conjunctivitele ulcero-vegetante, conjunctivitele foliculare acute, conjunctivita difterică, etc).

In declanşarea conjunctivitelor intervin numeroşi factori, unii cu rol favorizant, alţii cu rol determinant.

Majoritatea conjunctivitelor sînt de natură infecţioasă; unele sînt produse de agenţi microbieni cunoscuţi, altele de virusuri sau de agenţi patogeni

încă neidentificaţi.

Dintre agenţii microbieni, unii sînt specifidci ochiului(bacilul lui Weeks, diplobacilul lui Morax-Axenfeld), alţii nespecifici (streptococul, pneumococul, gonococul, bacilul Löffler, bacilul lui Pfeifer, etc).

Se observă de asemeni cazuri de micoze conjunctivale.

Contaminarea conjunctivei poate fi de natură exogenă sau endpgenă.

- Infecţia exogenă poate proveni fie de la un alt bolnav (mînă,perină, prosop, batistă, apă,etc) prin intermediul secreţiei, sau de la acelaşi individ (autoinfecţie) prin secreţie provenind din gură, rinofarige, organele genitale.

Infecţia endogenă este produsă de microbii ce ajung la conjunctivă pe cale hematogenă de la alte organe bolnave de sifilis, tuberculoză, gonococie, stafilococie, etc.

Condiţiile de mediu din fundul de sac conjunctival sînt prielnice pentru dezvoltarea microbilor (umiditate, căldură, aer, etc). Unii microbi saprofiţi (b. xerozis, micrococul epidermitis) în anumite cazuri îşi pot exalta virulenţa.

Factorii favorizanţi pentru apariţia unei conjunctivite sînt constituiţi din diferiţi agenţi traumatici (iritaţii mecanice, fizice sau chimice).

Se întîlnesc de asemeni conjunctivite de natură alergică.

Anatomo-patologic se constată vaso-dilataţie infiltraraţie difuză sau nodulară a dermului, diferitele elemente variind în raport cu forma conjunctivitei.

Diagnosticul diferenţial al conjunctivitelor se va face cu: iridociclita şi glaucomul acut sau subacut; în aceste cazuri, congestia este profundă, vederea este scăzută iar secreţia lipseşte. In unele forme, el trebuie făcut cu sclerita şi episclerita, dar acestea nu sînt însoţite de secreţie ; în alte cazuri pot intra în discuţie unele inflamaţii ale corneei

care însă se manifestă şi printr-o scădere de vedere.

Prognosticul conjunctivitelor, este variabil, depinzînd de forma clinică a acestora. Unele se vindecă spontan, fără sechele, în cîteva zile, altele sînt foarte grave datorită leziunilor pe care le pot determina.

Complicaţii. Acestea survin mai ales la nivelul corneei (keratite) şi pot lua forme grave (ulcere totale). Ele pot determina de asemeni şi complicaţii mai uşoare (blefarite, eczeme).

Evoluţia. Unele conjunctivite au o evoluţie acută, cu manifestări inflamatorii intense,, însoţite uneori de edem palpebral şi chemozis ; altele au o evoluţie subacută sau chiar cronică.

Tratament. Pentru ca secreţia conjunctivală să nu stagneze şi să poată fi eliminată de lacrimi, ochiul va fi menţinut deschis ; se va evita pansamentul ocluziv care poate favoriza creşterea secreţiei şi stagnarea ei,ce poate avea ca urmare complicaţii corneene. Dacă secreţia este abundentă, ea va trebui îndepărtată prin spălături largi şi repetate ale fundurilor de sac cu soluţii slabe antiseptice (oxicianură de Hg 1/6000-1/8000 sau nitrat de argint 1/3000, acid boric 3%). In raport cu rezultatul obţinut prin antibiogramă, se poate institui o terapeutică cu antibiotice sau sulfamide.

In unele forme de conjuctivite, se pot utiliza şi colire cu sulfat de zinc 1%, protargol 1%, argirol 5-10%, nitrat de Ag 1%.

Profilaxie.Conjunctivitele fiind boli contagioase care pot determina uneori epidemii, impun anumite măsuri profilactice. Acestea pot fi măsuri de protecţie individuală sau colectivă.

Măsurile de protecţie individuală urmăresc ca secreţia infectantă să nu ajungă în contact cu un ochi sănătos; în acest scop, se vor lua măsuri igienice elementare (curăţenie, spălarea mîinilor, utilizarea individuală a prosopului, perinei, cearceafului,

etc.).

Măsurile de protecţie colectivă variază în raport cu forma clinică a conjunctivitei şi cu felul colectivităţii.

Din punct de vedere anatomo-clinic, conjunctivitele se împart în : catarale, purulente, pseudomembranoase, nodulare, eruptive şi ulcero-vegetante.

1. Conjunctivitele catarale

Conjunctivitele catarale se caracterizează printr-o congestie superficială, difuză,a conjunctivei, mai accentuată spre fundurile de sac, o secreţie redusă, fenomene reacţionale discrete şi un prognostic benigm. Ele pot fi acute, subacute sau cronice.

a) Conjunctivita catarală acută. Conjunctivita catarală acută este o boală contagioasă, care poate apare izolat sub formă de epidemii sezoniere. Ea poate fi provocată de diferiţi agenţi patogeni (b. Weeks, b.Pfeifer, pneumococ,etc.) care pot imprima bolii anumite caractere.

Boala debutează de obicei brusc, bilateral, după o perioadă de incubaţie de 2-3 zile, cu senzaţie de corp străin, usturimi, mîncărime, uneori uşoară fotofobie şi o congestie a conjunctivei palpebrale şi a fundurilor de sac ; pleoapele sînt edemaţiate şi cu marginile congestionate. La congestia conjunctivei palpebrale, se adaugă şi un edem mai accentuat al fundurilor de sac, care interesează şi conjunctiva bulbară, Aceasta ia o culoare roz uniformă, prezentînd în unele zone mici hemoragii subconjunctivale. Secreţia conjunctivală, la început discretă şi cu un caracter mucos, devine ulterior mai abundentă şi ia un aspect muco-purulent.

Evoluţia durează 8-15 zile, după care simptomele se atenuiază, dar unele forme pot trece în stare de cronicitate.

Complicaţii : infiltraţii corneene periferice, punctiforme, care se pot ulcera, producînd

ulcere marginale superficiale.

Tratamentul urmăreşte distrugerea agenţilor patogeni şi suprimarea simptomelor bolii. In acest scop se utilizează sulfamide şi antibiotice cu spectru larg (tetraciclină, eritromicină, cloramfenicol, etc.) pe cale generală şi locală. Se mai pot utiliza colire cu nitrat de Ag 1%, colargol 3%, argirol 1o%.

b) Conjunctivita catarală subacută. Conjunctivita catarală subacută este o infecţie bilaterală, subacută sau cronică, contagioasă, provocată de bacilul lui Morax-Axenfeld. Debutul este insidios şi se manifestă printr-o uşoară aglutinare matinală a cililor, congestie conjunctivală, mai ales palpebrală, mai accentuată la nivelul unghiurilor. Bolnavul se plînge de mîncărimi, usturimi, senzaţie de corpi străini sub pleoape, înglodeală, usoară fotofobie şi lăcrimare. După cîteva zile, fenomenele se accentuiază, secreţia devine mai abundentă, apare un eritem roz caracteristic pe pielea pleoapelor, la nivelul unghiurilor (conjunctivita unghiulară).

Evoluţia este îndelungată, cu alternanţe de remisiuni şi pusee subacute.

Complicaţii: ulceraţii marginale superficiale ale corneei.

Tratament: instilaţii de sulfat de zinc 1-2%, rezorcină 2-3%, nitrat de argint 1%, sulfatioazol 1o-2o%.

c) Conjunctivita catarală cronică. Afecţiunea se manifestă printr-o simptomatologie discretă. Conjunctiva palpebrală este congestionată, cu aspect catifelat, iar cu timpul se îngroaşe. Secreţia conjuctivală este redusă şi nemodificată ; uneori poate deveni ceva mai groasă şi să producă aglutinarea matinală a cililor. Afecţiunea se însoţeşte de prurit, senzaţie de arsură sau de corpi străini.

Complicaţii: infiltraţii şi ulceraţii corneene periferice, eczeme palpebrale care pot determina un ectropion al pleoapei inferioare.

Etiologie. Uneori ea reprezintă o stare de

trecere în cronicitate a unor conjunctivite catarale acute sau subacute. Intr-un număr mare de cazuri, nu se poate pune în evidenţă nici un agent patogen. In alte cazuri, conjunctivita cronică este produsă de diferiţi agenţi fizici sau chimici (praf, fum, etc.). Ea este întreţinută adesea de un element iritativ ocular (ametropii necorectate, concreţiuni calcare) sau de vecinătate (acnee rozacee, meibomită, stază lacrimală, rinită) ; de asemeni, ea poate fi produsă uneori de o cauză generală (tulburări gastro-intestinală, hepatice, endocrine,etc.). Unele forme pot fi de natură alergică.

Tratament: astringente sulfat de zinc 1%,, rezorcină 3%, nitrat de Ag 1%), corecţia viciilor de refracţie, înlăturarea factorilor iritativi de la locul de muncă.

2. Conjunctivitele purulente

Conjunctivitele purulente, se caracterizează printr-o secreţie purulentă abundentă, însoţită de intense fenomene reacţionale (edem palpebral, chemozic, dureri). Ele au evoluţie acută şi pot produce complicaţii corneene grave. Se întîlnesc 2 forme: conjunctivitele gonococice şi conjunctivitele negonococice.

a) Conjunctivita gonococică. Aceasta este o inflamaţie acută, purulentă, a conjunctivei, datorită gonococului lui Neisser. Infecţia se poate face fie prin contagiune directă (exogenă), fie pe cale sanguină (endogenă).

- Conjunctivita blenoragică exogenă. Se întîlneşte sub 2 forme :
- conjuctivita gonococică a nou-născuţilor ,şi
- conjunctivita gonococică a copilului şi a adultului.

Conjunctivita gonococică a nou-născuţilor,apare bilateral în primele 2-4 zile de la naştere.

Afecţiunea începe printr-o uşoară aglutinare a cililor, discret edem al pleoapei superioară şi

ugoară congestie conjunctivală. Pleoapele se edemaţiază progresiv, conjunctiva devine foarte hiperemică şi edemaţiată, iar secreţia, la început seroasă, se transformă repede în sero-purulentă (faza de infiltraţie). Deschiderea pleoapelor trebuie făcută cu multă prudenţă, cu ajutorul unui depărtător Desmarres, pentru a nu produce dezepitelizări ale corneei, punct de plecare pentru ulcerele corneene ; de asemeni, ea se va face cu atenţie pentru ca puroiul să nu fie proiectat în ochii persoanelor din jur.

Simptomele descrise mai sus se accentuiază progresiv; secreţia devine purulentă şi foarte abundentă, de culoare galben-verzuie, conţinînd numeroşi gonococi intra - şi extracelulari. Conjunctiva este intens congestionată, iar chemozisul este foarte accentuat ; edemul palpebral devine dur, tegumentele apar întinse, lucioase, roşii, calde (faza de pioree).

Fenomenele reacţionale se atenuiază treptat ; edemul palpebral începe să retrocedeze, chemozisul se reduce şi dispare, secreţia se modifică devenind muco-purulentă şi redusă, luînd un aspect cataral ; progresiv, fenomenele reacţionale se reduc pînă la amendarea lor completă, iar gonococii dispar din secreţie (faza de regresiune).

Anatomo-patologic, se constată necrozarea epiteliului, infiltraţia dermului cu polinucleare şi o vasodilataţie intensă. Proliferarea gonococilor are loc în interstiţiile celulare ale epiteliului conjunctival.

Complicaţii : infiltraţii corneene care se ulcerează, putînd duce la perforaţia acesteia sau chiar la supuraţia globului ocular. Prin cicatrizarea leziunilor, corneea poate rămîne cu un leucom aderent.

Patogenie. Inocularea agenţilor patogeni se poate face în timpul trecerii fătului prin căile pelvi-genitale infectate cu gonococi ale mamei, sau chiar înainte de naştere, în caz de rupere precoce a membranelor cînd microbii pot pătrunde în uter.

Contaminarea se poate face şi după naştere prin intermediul diferitelor obiecte infectate cu o secreţie conţinînd gonococi.

Diagnosticul diferenţial se face cu conjunctivita cu incluzii a nou-născutului.

Conjunctivita gonococică a copilului şi adultului, survine de obicei unilateral şi se manifestă printr-o simptomatologie asemănătoare cu cea a nou-născutului, dar fenomenele reacţionale sînt mult mai intense, iar complicaţiile corneene mai precoce şi mai grave.

Contagiunea se face direct, de obicei cu gonococi proveniţi de la organele genitale, prin intermediul degetelor sau a unor obiecte infectate.

Profilaxia constă în tratamentul vulvo-vaginitei mamei, iar la copilul nou-născut, prin instilarea în scop preventiv, imediat după naştere a 1-2 pic. de nitrat de Ag 1-2% (metoda Credé). La adult, profilaxia constă în tratamentul gonococciei uretrale sau vulvo-vaginale.

Tratamentul conjunctivitei gonococice constă în administrarea intensă de antibiotice pe cale generală şi în instilaţii oculare foarte frecvente pînă la dispariţia simptomelor oculare.

Conjunctivita gonococică metastatică. Această formă apare bilateral şi se manifestă printr-un uşor edem palpebral, congestie conjunctivală, mai ales la nivelul fundurilor de sac şi a conjunctivei palpebrale, dar care încetează în vecinătatea limbului. In secreţia destul de redusă, nu se găsesc niciodată gonococi.

Diagnosticul se face prin constatarea focarului gonococic genital la un bolnav suferind de conjunctivită catarală bilaterală.

Tratamentul constă în terapia focarului infecţios genital şi al conjunctivitei care va fi tratată ca o conjunctivită de tip cataral.

b) Conjunctivitele purulente negonococice. Conjunctivita cu incluziuni a nou-născutului. Aceasta

este o boală contagioasă, bilaterală, cu o perioadă de incubaţie de 8-lo zile. Ea se manifestă prin uşor edem palpebral, hiperplazie conjunctivală şi o secreţie abundentă. In celulele epiteliale ale conjunctivei se constată prezenţa de incluziuni celulare corpusculare (chlamidozoon oculo-genitale) care sînt considerate ca agentul patogen al bolii ; ele s-ar găsi şi în epiteliul căilor genitale materne. Nu produce complicaţii corneene şi se vindecă de obicei în decurs de 1-2 luni.

Tratamentul se face cu antibiotice(aureomicină,etc.)

Se pot observa şi conjunctivite purulente produse de germeni banali.

3. Conjunctivitele pseudomembranoase

Acestea se caracterizează prin apariţia unor pseudomembrane, formate din coagularea unui exudat care conţine mari cantităţi de fibrină şi leucocite. Pseudomembranele acoperă epiteliul conjunctival de care aderă, iar după detaşarea lor, baza de implantare sîngerează.

Conjunctivitele pseudomembranoase sînt produse în special de bacilul difteric, dar pot fi produse şi de alţi agenţi patogeni (pneumococ, streptococ, stafilococ, etc.) care pot da naştere la forme clinice asemănătoare.

a) Conjunctivita difterică. Aceasta se observă foarte rar de la introducerea vaccinării antidifterice. Ea poate fi izolată sau să coexiste şi cu alte localizări ale difteriei (laringiană, nazală, cutanată). Se întîlneşte de obicei la copiii între 1-4 ani şi se manifestă sub 2 forme : una uşoară, alta gravă, în raport cu virulenţa microbilor şi cu starea de reacţie a organismului.

- Forma uşoară apare de obicei, în cursul unei febre eruptive, cu o uşoară congestie conjunctivală, secreţie filamentoasă, consistentă, edem palpebral moale, palid, mai ales la pleoapa superioară. In acelaşi timp, ganglionii preauriculari sînt sensibili. Conjunctivele palpebrale hiperemiate, se acoperă de

false membrane de culoare alb-cenuşie care se detaşează uşor, dar se refac în decurs de 12-24 ore. Unele forme evoluiază fără false membrane (forma - catarală).

Evoluţia durează uneori mai multe săptămîni. Starea generală este puţin alterată (stare febrilă, copilul este abătut, palid).

- forma gravă este mai rară ; pleoapele sînt tumefiate, de culoare violacee, sensibile la presiune ; ele obstruiază complet fanta palpebrală. In vecinătatea marginii ciliare, pleoapele prezintă escoriaţii acoperite cu scuame brune sau false membrane cenuşii. Conjunctivele palpebrale şi a fundurilor de sac congestionate şi cu hemoragii subconjunctivale, sînt acoperite de false membrane groase, de culoare cenuşiu-murdar sau brun, aderente, care se detaşează cu greutate, lăsînd o suprafaţă de implantare sîngerîndă ; ele se refac repede dacă au fost detaşate. Ganglionii preauriculari şi submaxilari sînt tumefiaţi şi dureroşi.

Simptomele oculare se însoţesc şi de celelalte semne generale ale difteriei (febră, stare generală alterată, etc.).

Complicaţii : infiltraţii corneene subepiteliale care se ulcerează rapid, putînd da naştere unui ulcer progresiv care duce la perforarea corneei a cărei cicatrizare poate produce leucoame aderente groase ce scad considerabil vederea. Cicatrizarea leziunilor conjunctivale poate da naştere unui entropion cu trichiază, simblefaron, xeroză conjunctivală.

Boala este produsă de bacilul lui Klebs-Löffler care poate fi pus în evidenţă în secreţia conjunctivală şi în falsele membrane.

Diagnosticul se bazează pe semnele clinice şi pe examenul bacteriologic (frotiu, culturi, însămînţări).

Tratamentul este local şi general; local se

vor instila colire cu antibiotice, iar general, seroterapie antidifterică şi antibiotice.

b) Conjunctivita pseudomembranoasă pneumococică. Aceasta se caracterizează prin prezenţa unui exudat alb-cenuşiu superficial, subţire, neaderent, acoperind conjunctivele tarsale, dar care îndepărtat, se reface cu uşurinţă. Boala se însoţeşte de edem palpebral şi adenopatie.

c) Conjunctivita pseudomembranoasă streptococică. Boala apare la copiii, suferind de o febră eruptivă sau la copiii cu impetigo al feţii şi pleoapelor. Ea se manifestă prin tumefierea congestivă a pleoapelor, hiperemie conjunctivală cu chemozis, false membrane cenuşii, însoţite de fenomene generale accentuate. Poate da naştere la complicaţii corneene grave (ulcere cu hipopion) care duc la panoftalmie.

Tratamentul ambelor forme constă în administrarea locală şi generală de antibiotice.

4. Conjunctivitele nodulare

Conjunctivitele nodulare sînt afecţiuni acute sau cronice caracterizate prin prezenţa în grosimea conjunctivei de noduli translucizi, proeminenţi (granulaţii, foliculi), a căror mărime, număr şi localizare este variabilă, în raport cu forma clinică. Ei se asociază cu semne banale de inflamaţie conjunctivală.

a) Conjunctivitele nodulare acute

- Conjunctivita folliculară acută tip Béal. Boala se manifestă printr-un debut brusc, cu senzaţie de corp străin, lăcrimare, fotofobie, uşor edem al pleoapei inferioare, congestie roşie-vişinie a conjunctivei bulbare. Pe conjunctiva tarsală şi a fundurilor de sac, congestionate şi hiperplaziate, se observă numeroşi foliculi mici, puţin proeminenţi, rozgălbui, localizaţi mai ales la nivelul fundului de sac conjunctival inferior. Afecţiunea se însoţeşte de uşoară adenopatie preauriculară. Secreţia conjunc-

tivală este redusă, mucoasă sau muco-purulentă şi nu conţine microbi. Boala la început unilaterală, poate deveni bilaterală după 4-5 zile. Se crede că ar fi datorită unui adenovirus (tip 3 şi tip 6).

Tratamentul constă în spălături cu ser fiziologic 14/1000, instilaţii cu nitrat de argint 1%, pomezi cu antibiotice şi sulfamide împotriva infecţiilor secundare.

- Conjunctivita foliculară acută tip piscină. Aceasta apare mai frecvent la persoanele care utilizează bazinele publice de înot. Boala survine după o incubaţie de 8-10 zile, mai întîi la un ochi şi apoi, după 15 zile şi la celălalt. Ea se manifestă prin uşoară fotofobie, lăcrimare, senzaţie de înglodeală, edem palpebral, congestie şi edem conjunctival, secreţie moderată şi apariţia pe conjunctiva tarsală şi a fundurilor de sac a unor şiraguri de foliculi voluminoşi caracteristici. Inflamaţia conjunctivei se însoţeşte de o adenopatie preauriculară nedureroasă. Evoluţia este favorabilă, boala vindecîndu-se în 2-3 luni fără să producă leziuni corneene.

Etiologie. Afecţiunea este contagioasă ; în frotiurile conjunctivale s-au găsit incluziuni epiteliale care ar reprezenta un stadiu evolutiv al agentului cauzal (chlamidozoon oculo-genitale).

Anatomo-patologic se constată o infiltraţie difuză a straturilor subepiteliale, cu leucocite în special mononucleare.

Tratamentul este local şi general. El se face cu antibiotice (aureomicină, eritromicină, cloramfenicol, etc.) ; local se pot utiliza şi colire cu antiseptice sau astringente (nitrat de Ag.1%, sulfat de zinc 0,5-1%, etc.).

- Febra adeno-faringo-conjunctivală. Această afecţiune apare sub formă de epidemii. După o perioadă de incubaţie de 5-6 zile, afecţiunea debutează brusc cu febră (39^0), faringită, adenopatie cervicală, stare de rău, conjunctivită bilaterală foliculară acută, cu secreţie seroasă şi hiperplazia mucoa-

sei ; uneori se însoţeşte de o keratită superficială şi o adenopatie preauriculară şi submaxilară.

Agentul cauzal ar fi virusul adeno-faringo-conjunctival tip 3.

Tratamentul vizează infecţiile bacteriene supraadăugate ; în acest scop se utilizează antibiotice şi sulfamide.

- Kerato-conjunctivita epidemică. Boala apare după o perioadă de incubaţie de 5-lo zile şi se manifestă printr-o conjunctivită foliculară acută cu edem palpebral, congestie conjunctivală, prezenţa a numeroşi foliculi, secreţie sero-mucoasă, keratită, caracterizată prin prezenţa de mici focare infiltrative subepiteliale şi adenopatie preauriculară.

Ea este produsă de un adenovirus tip 8, mai rar 2,3,6,7 şi 14.

Tratamentul constă în instilaţii de antibiotice şi sulfamide, colir cu gamaglobuline, autohemoterapie.

b) Conjunctivitele nodulare cronice

Trahomul. Trahomul sau conjunctivita granuloasă este o kerato-conjunctivită cronică, specifică, transmisibilă, caracterizată prin prezenţa de foliculi, hiperplazie papilară şi panus corneean, care duc la leziuni cicatriciale tipice. El este considerat ca o boală a mizeriei, promiscuităţii, lipsei de igienă şi a ignoranţei.

Afecţiunea este cunoscută încă din antichitate şi continuă să fie răspîndită, mai ales în acele regiuni unde nivelul de viaţă este foarte scăzut. Aglomeraţiile favorizează răspîndirea ei.

In evoluţia conjunctivitei granuloase se deosebesc 4 stadii (Mc.Callan) :

- Stadiul I (trahom iniţial sau incipient). Boala începe insidios, de obicei la ambii ochi, după o perioadă de incubaţie de 5-7 zile cu lăcrimare discretă, uşoare usturimi, înglodeală, senzaţie de corp străin, fotofobie moderată, greutate

palpebrală. Conjunctiva tarsală şi porţiunea paratarsală este uşor îngroşată şi hiperemiată, iar în grosimea sa se observă o serie de formaţiuni papilare cu aspectul unor mici puncte roşii, superficiale şi de foliculi uşor proeminenţi, cu aspect lăptos.

- Stadiul II (trahom florid). Acest stadiu se caracterizează prin înmulţirea şi maturarea foliculilor care apar dispuşi în şiraguri, de-a lungul marginei superioare a tarsului pleoapei superioare, cu invadarea fundurilor de sac. Ei devin voluminoşi, turgescenţi, opalescenţi, de culoare galben-cenuşie, cu aspect gelatinos, asemănător unor icre şi plesnesc la presiune. La biomicroscop, foliculii apar translucizi, fără o organizare interioară, spre deosebire de papile care sînt centrate de un vas cu fine ramificaţii. In această fază, foliculii se extind la caronculă, plica semilunară şi conjunctiva palpebrală inferioară. Trahomul pătrunde şi în profunzimea tarsului şi invadează corneea, de la limbul superior, mai întîi sub forma unei înceţări superficiale, iar ulterior sub aspectul unui văl vasculo-granulos superficial (panus trahomatos) care se întinde în jos, avînd marginea inferioară festonată.

Din cauza hiperplaziei conjunctivale şi a infiltraţiei tarsale, se produce o diminuare a fantei palpebrale, ceea ce dă bolnavului un aspect somnoros (pseudoptoză trahomatoasă).

- Stadiul III (trahom precicatricial). Acesta se caracterizează prin apariţia pe conjunctiva tarsală de cicatrici stelare, albicioase şi de travee fibroase, alungite, de obicei perpendiculare pe marginea profundă a tarsului, dispuse printre papile, alternînd cu insule de foliculi în diferite stadii de evoluţie. Foliculii sînt mai reduşi, mai albicioşi şi mai duri. Panusul se extinde, favorizînd apariţia de leziuni ulcerative ale corneei.

- Stadiul IV (trahom cicatricial). Foliculii trahomatoşi şi hiperplazia papilară dispar, iar conjunctivele tarsale sînt brăzdate de cicatrici linie-

re, albe-sidefii, care se încrucişează în toate sensurile, întîlnindu-se într-un şanţ albicios care se întinde pe mijlocul conjunctivei tarsale (linia lui Arlt), paralel cu marginea ciliară. Conjunctiva este atrofică, iar fundurile de sac conjunctivale sînt scurtate. Pe alocuri, se observă bride cicatriciale situate între conjunctiva bulbară şi cea tarsală. Tarsul se atrofiază şi se incurbează în formă de albie. cu marginea concavă spre cornee, antrenînd un entropion; panusul se subţiază prin rezorbţia infiltraţiilor ; corneea rămîne faţetată, vascularizată sau opalescentă. Ea poate prezenta leucoame vascularizate care diminuă vederea.

Complicaţiile care survin sînt consecinţa procesului cicatriceal şi constau în : entropion, trichiazis, ulcere corneene(prin spargerea foliculilor sau datorită roaderii acesteia de către cilii deviaţi), xeroză parenchimatoasă(datorită distrugerii glandelor lacrimale accesorii şi a canalelor secretorii ale glandelor lacrimale principale).

Datorită condiţiilor higienice defectuoase, trahomul se complică cu numeroase infecţii supraadăugate (conjunctivite cu bacili Weeks, diplobacili, gonococi, etc.).

Evoluţia bolii este de lungă durată şi prezintă perioade de exacerbări sau remisiuni. Netratată sau insuficient tratată, evoluţia sa durează toată viaţa şi duce la cecitate.

Etiologie. Trahomul este o afecţiune contagioasă şi inoculabilă. produsă de un virus specific (chlamidozoon trahomatis) descoperit de Prowaczek şi Halberstädter în celulele conjunctivei trahomatoase sub formă de incluziuni corpusculare (fig.42). Aceşti corpusculi au un ciclu evolutiv care începe intracelular, în epiteliu (corpusculi elementari). Ei se înmulţesc, sparg celula şi ajung extracelulari (corpusculi iniţiali), apoi pătrunzînd în alte celule, continuă acelaşi ciclu. Agentul patogen ocupă un loc intermediar între virusuri şi ricket-

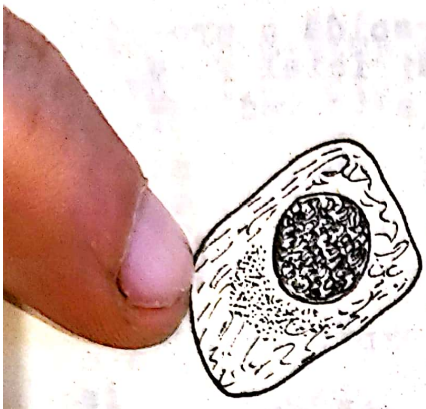

Incluzii epiteliale

Fig.42

tsii. El se transmite indirect antrenat de secreţie sau lacrimi prin intermediul a diferite obiecte infectate (batiste, prosoape, obiecte de toaletă,etc.), apă infectată, sau cu ajutorul unor insecte vectoare (muşte), etc.

Anatomo-patologic, se constată la început, o îngroşare a conjunctivei, produsă de o infiltraţie difuză a stratului adenoid al corionului,care se propagă spre suprafaţa liberă prin mici franjuri (papile) tasate unele în altele. In mijlocul acestei infiltraţii difuze,se constată prezenţa de mici noduli rotunjiţi sau ovali (foliculi trahomatoşi), care fac o uşoară ridicătură, acoperită de epiteliu. Centrul foliculilor (centru germinativ), este format din mononucleare de tip epitelioid,fagocite (celulele Leber), o fină reţea de fibrină şi vase, iar zona periferică este constituită din limfocite amestecate cu rare mononucleare. Epiteliul care acoperă foliculul este alterat, cu celulele aplatizate, spaţiile intercelulare infiltrate de limfocite, iar bazala dispărută. In protoplasma celulelor epiteliale, în trahomul recent,se găsesc mici cuiburi de corpusculi (incluziile lui Prowaczek-Halberstaeder).

Diagnosticul,în faza iniţială este dificil ; elementele de diagnostic sînt : foliculii, infiltraţia conjunctivei,incluziunile epiteliale.In stadiile următoare, el se bazează pe prezenţa de foliculi care plesnesc la presiune, panus, cicatrici conjunctivale. Diagnosticul în faza I-a se face cu foliculoza infantilă, conjunctivitele foliculare, conjunctivita primăvăratică.

Prognosticul depinde de faza în care a fost

descoperit şi tratamentul efectuat.

Tratamentul urmăreşte trecerea rapidă a procesului inflamator într-un proces cicatricial fără ca aceştia să ducă la complicaţii. El este medicamentos, mecanic sau chirurgical.

- Tratamentul medicamentos poate fi local (instilaţii de nitrat de Ag 1%, sulfat de Cu 1%, sulfacetamidă), sau general(sulfamide, antibiotice). El se adresează infecţiei supraadăugate.

- Tratamentul mecanic constă în expresia sau masajul foliculilor.

- Tratamentul chirurgical se bazează pe distrugerea granulaţiilor prin raclaj sau prin cauterizare.

Profilaxia constă în îmbunătăţirea condiţiilor economice şi sanitare ale populaţiei, măsuri de igienă individuală şi colectivă. Bolnavul trebuie să aibă obiecte de uz curent strict personale (batistă, prosop, perină, etc.). În colectivităţi se vor lua măsuri speciale pentru a suprima sau limita propagarea bolii (depistarea şi tratarea bolnavilor, suprimarea focarelor de contagiune, control periodic în masă a populaţiei din zonele endemice). Se vă urmări de asemenea ridicarea standardului de viaţă.

Foliculoza infantilă. Boala se întîlneşte în special în copilărie şi are o evoluţie benignă. Ea se manifestă printr-o uşoară fotofobie, mîncărime sau usturimi, senzaţie de corp străin, exagerarea clipirii şi prezenţa pe conjunctiva fundului de sac conjunctival inferior de numeroşi foliculi, minusculi, uşor proeminenţi, translucizi, de culoare roză, dispus în şiraguri în apropierea marginii interne a tarsului, mai ales către unghiuri.

Afecţiunea este bilaterală, cu evoluţie lentă, îndelungată. Ea nu invadează corneea şi se vindecă spontan, fără sechele.

Etiologic, nu s-a putut pune în evidenţă nici un agent patogen căruia să i se poată atribui această afecţiune.

Tratamentul este general şi local. Cel general

se face pentru a se modifica starea generală a bolnavului (tonice, vitamine, calciu, etc.). In caz de vegetaţii, se va face extirparea lor. Local se vor administra colire astringente (sulfat de zinc o,5-1% rezorcină 1%).

Conjunctivita foliculară cronică tip Axenfeld. Alături de folliculoza conjunctivală - a cărei transmisibilitate nu a fost încă stabilită - , există o afecţiune asemănătoare care se întîlneşte la copii şi adolescenţi, dar care este contagioasă. Boala este produsă de un virus filtrabil, avînd o perioadă de incubaţie de aproximativ lo zile.

Evoluţia este îndelungată (18 luni), dar benignă, afecţiunea neproducînd complicaţii corneene.

Ea se manifestă printr-o uşoară hiperemie a conjunctivei, cu simptome reacţionale discrete şi o secreţie conjunctivală redusă. In fundul de sac conjunctival inferior, se constată prezenţa a numeroşi foliculi translucizi, sticloşi, bine delimitaţi, dispuşi în rînduri paralele. Ei se pot găsi de asemenea şi în fundul de sac conjunctival superior. conjunctiva tarsală este normală, permiţînd vizibilitatea glandelor lui Meibomius. In formele mai grave, se remarcă uşor edem şi congestie palpebrală.

Tratamentul constă în instilaţii de colire antiseptice şi astringente.

Conjunctivita primăvăratică. Aceasta este o afecţiune cronica destul de răspîndită, cu evoluţie foarte îndelungată (5-6 ani), cu recrudescenţă în anotimpurile călduroase şi cu ameliorarea sau chiar dispariţia simptomelor subiective în cele reci. Afectează mai ales sexul masculin (8o%) şi evoluiază între 5-2o ani vindecîndu-se apoi spontan.

Afecţiunea se manifestă prin senzaţie de mîncărime care se accentuiază la căldură şi diminuă prin aplicaţia de comprese reci, prin usturimi, fotofobie şi modificări caracteristice la nivelul conjunctivei bulbare sau tarsale.

Se deosebesc trei forme clinice : palpebrală, bulbară şi mixtă.

a) Forma palpebrală sau tarsală se caracterizează prin prezenţa pe conjunctiva tarsală, în special cea superioară, de proliferări papilomatoase plate, care prin confluenţă formează nişte excrescenţe roze, cu aspectul unor granulaţii palide, poligonale, dense, de consistenţă dură care dau mucoasei aspectul de pavaj, de mozaic sau piele de crocodil. La biomicroscop, granulaţiile apar formate dintr-o aglomerare de papile. In formele atenuante, ridicăturile papilare sînt discrete. Uneori conjunctiva ia un aspect catifelat, lactescent, palid. Conjunctiva palpebrală inferioară este mai săracă în granulaţii; uneori acestea pot lipsi cu totul, ea luînd un aspect lactescent sau sticlos.

b) Forma limbică, se caracterizează printr-o hipertrofie a conjunctivei bulbare perilimbice, cu aspect gelatinos care apare sub forma unui inel proieminent, de aspect palid, galben-cenuşiu, translucid, de consistenţă dură şi cu suprafaţa neregulată.

c) Forma mixtă se caracterizează prin faptul că leziunile se găsesc concomitent şi pe conjunctiva tarsală şi pe cea bulbară.

Din cauza fotofobiei, fanta palpebrală este micşorată, bolnavul avînd un aspect somnoros. In secreţia conjunctivală - destul de redusă -, se găsesc eozinofile în număr mare.

Etiopatogenia bolii este discutată. Se crede că ar fi de natură alergică. Se pare că în producerea bolii intervin şi factori endogeni. S-a subliniat şi existenţa unei disfuncţii endocrine. Recrudescenţa sa în anotimpurile însorite, ar putea fi în legătură cu acţiunea radiaţiilor solare (ultraviolete).

Anatomo-patologic se constată o îngroşare a epiteliului, iar ţesutul conjunctiv subjacent este sediul unui proces inflamator cronic.

Diagnosticul se bazează pe vîrsta bolnavului, pavajul conjunctival poliedric, prurit, alura sezonieră a bolii, eozinofilie.

Diagnosticul diferenţial se face cu trahomul, tuberculoza conjunctivei, conjunctivita Parinaud.

Tratamentul urmăreşte atenuarea sau suprimarea simptomelor subiective:pentru aceasta se administrează local,colire cu efedrină 3%,adrenalină 1/1ooo,acid acetic o,2%,antihistaminice şi în special corticosteroizi 1-2%.Tratamentul general constă în special în desensibilizarea bolnavului cu antihistaminice de sinteză,calciu,transfuzii de plasmă,cortico-steroizi,ACTH, vit.C şi B.Ochii se vor proteja de lumină şi de diferite particole suspendate în aer cu ajutorul unor ochelari protectori (coloraţi).

5. Conjunctivitele eruptive

Conjunctivitele eruptive pot fi acute sau cronice.

a) Conjunctivitele eruptive acute

Conjunctivitele eruptive acute sînt leziuni conjunctivale care apar în cursul unor boli eruptive infecţioase (rujeolă, rubeolă, varicelă, variolă, tifos exantematic, etc.). Ele se manifestă fie sub aspectul unei conjunctivite flictenulare, fie al unei conjunctivite catarale acute, care se vindecă de obicei fără sechele.

Tratamentul constă în administrarea de colire antiseptice sau antibiotice, pentru a preîntîmpina suprainfectarea conjunctivei.

b) Conjunctivitele eruptive cronice

Conjunctivita flictenulară. Conjunctivita flictenulară scrofuloasă sau limfatică, este o afecţiune cu caracter recidivant care se manifestă prin prezenţa de noduli, pe conjunctiva bulbară şi pe cornee, însoţite de o congestie în sector, sau uneori de o inflamaţie difuză a conjunctivei.

Se deosebesc două forme clinice : una benignă alta gravă.

In forma benignă, se constată uşoară fotofobie, lăcrimare şi prezenţa pe conjunctivă a unor formaţiuni caracteristice numite impropriu flictene. Acestea sînt situate de obicei la nivelul limbului şi pot fi unice sau multiple. Ele apar ca nişte noduli uşor proeminenţi de culoare alb-gălbuie sau cenuşie, înconjuraţi de o hiperemie conjunctivală în sector, de forma triunghiu-

lară, cu vîrful la nivelul lor şi baza spre fundurile de sac. Flictenele se dezvoltă timp de aproximativ 8 zile, după care epiteliul se elimină şi lasă o ulceraţie rotunjită, de dimensiuni variabile (1-4 mm) care dispare fără sechele. Ele pot recidiva în diferite puncte ale limbului sau conjunctivei, la intervale variabile de timp. Mărimea nodulilor este de asemeni variabilă ; uneori ei se manifestă prin flictene mici şi numeroase (formă miliară), cu o vascularizaţie difuză ; alteori printr-un nodul de mărime anormală (forma pustuloasă).

In formele grave, procesul patologic interesează şi corneea (kerato-conjunctivita flictenulară). Flictena corneeană ia aspectul unei infiltraţii nodulare, de aspect cenuşiu, situată sub membrana lui Bowmann. Vîrful nodulilor se erodează, iar conţinutul lor se elimină parţial, producînd o ulceraţie care apoi se cicatrizează şi lasă o mică opacitate. Simptomele subiective (dureri, lăcrimare, fotofobie) sînt mai accentuate şi determină o constricţie accentuată a pleoapelor (blefarospasm). După mai multe pusee, corneea poate rămîne acoperită de cicatrici care diminuă acuitatea vizuală. In unele cazuri se produc numeroase ulceraţii corneene care pot conflua. Acestea, extinzîndu-se în profunzime, pot perfora corneea şi să ducă la prolapsul irisului. Uneori, ulcerul flictenular - apărut de obicei la nivelul limbului în dreptul fantei palpebrale -, migrează pe suprafaţa corneei sub forma unei benzi înguste (keratita fasciculară). In alte cazuri, corneea prezintă o infiltraţie difuză, sau mai multe infiltraţii mici punctiforme. Ea este invadată atunci de vase superficiale, situate între epiteliu şi membrana lui Bowmann (panusul exematos). Afecţiunea se poate complica în unele cazuri de o infecţie supraadăugată.

Uneori, marginea ciliară participă la procesul inflamator, apărînd congestionată, tumefiată , cu cruste şi căderea genelor (blefarită). Se poate constata de asemeni şi apariţia unui edem palpebral.

O caracteristică a afecţiunii o constituie

frecvenţa recidivelor. Fiecare dintre acestea lasă o leziune cicatricială pe cornee care duce la o scădere de vedere.

Pe lîngă leziunile oculare, boala se poate manifesta şi prin alte localizări (ragade la nivelul comisurilor palpebrale externe, impetigo al feţii, adenopatie submaxilară sau cervicală. leziuni bacilare osteo-articulare sau pulmonare, eczeme,etc).

Complicaţii : infecţia supraadăugată, ulcer corneean care poate duce la perforaţie, panus, etc.

Anatomo-patologic, nodulul inflamator este o papulă subepitelială formată din limfocite, celule epiteliale şi celule gigante. Nu se constată însă niciodată cazeificare şi nici agenţi microbieni.

Etiopatogenie. Boala este considerată ca o manifestare de alergie bacilară sau o toxituberculidă. In majoritatea cazurilor se constată coexistenţa de leziuni bacilare osoase sau ganglionare, starea de astenie, subfebrilitate vesperală, o creştere a V.S.H. existenţa de tbc, la ascendenţi şi colaterali, manifestări care constituie argumente în favoarea acestei ipoteze. La copii, kerato-conjunctivită flictenulară este prima manifestare care urmează complexului primar.

Această alergie bacilară nu trebuie înţeleasă în sensul strictei specificităţi, întrucît şi toxinele altor microbi pot produce o stare de sensibilizare şi apoi declanşarea afecţiunii. Kerato-conjunctivita flictenulară ar fi o stare de alergie polimorfă, flictena fiind o modalitate de reacţie a conjunctivei sensibilizate la diferiţi alergeni (produse microbiene, diferite substanţe). Ea trebuie considerată ca o heteroalergie, mucoasa sensibilizată de bacilul Koch sau de toxinele sale, ar fi de asemenea sensibilă şi la acţiunea altor alergeni proveniţi de la alţi germeni (stafilococ, streptococ, etc.). Chiar dacă alergenul poate varia, starea de sensibilitate primitivă a terenului ar fi provocată de infecţia bacilară. Unii autori consideră afecţiunea ca o manifestare iritativă,trigeminală sau simpatică a

unei inflamaţii nazo-faringiene.

Diagnosticul diferenţial se face cu sclerita nodulară care însă produce o hiperemie mai profundă şi mai violacee, nodulul fiind imobil, în timp ce flictena poate fi mobilizată pe conjunctivă ; de asemeni, cu pinguecula, leziune degenerativă fără caractere inflamatorii ; cu acneea rozacee sau eritemul polimorf care pe lîngă caracterele proprii, se însoţeşte şi de localizări cutanate similare ; în formele cu panus, se va diferenţia de panusul trahomatos.

Prognosticul este benign în formele uşoare şi serios în cele grave, datorită complicaţiilor corneene (panus, ulcere,etc.) şi a scăderii de vedere care se produce după cicatrizarea leziunilor. Recidivele întunecă şi mai mult prognosticul, ele putînd lăsa leziuni mai întinse.

Tratamentul este general şi local. Tratamentul general are drept scop ameliorarea stării generale şi desensibilizarea organismului (tonice, vitamine,- B_2 A, D_2 - calciu, antihistaminice de sinteză, alimentaţie bogată în proteine, etc.); la acestea se va mai adăuga şi o terapie specifică (tuberculostatice). Tratamentul local urmăreşte combaterea infecţiei supraadăugate (nitrat de Ag, urmate de spălături cu ser fiziologic, antibiotice), combaterea eventualelor reacţii iriene (atropină 1%), combaterea fenomenelor inflamatorii (corticosteroizi în injecţii subconjunctivale sau instilaţii, streptomicină).

Se mai utilizează local, aplicaţii de precipitat galben de Hg 1-3%, calomel, dionină. Impotriva fotofobiei se prescriu lentile colorate.

6. Conjunctivitele ulcero-vegetamte.

Conjunctivitele ulcero-vegetante se caracterizează prin prezenţa de vegetaţii sau ulceraţii conjunctivale, însoţite de obicei de o adenopatie accentuată a ganglionilor regionali (preauriculari sau submaxilari).

a) Tuberculoza conjunctivei. Tuberculoza con-

junctivei e[illegible] o afecţiune rară (1/8ooo) care se întîlneşte la copii sau adolescenţi. Ea poate fi primară (localizare primitivă în organism a bacilului Koch), sau secundară succedînd unei t.b.c. a foselor nazale, a obrazului sau a unui organ mai îndepărtat.

- Tuberculoza primitivă . Aceasta constituie primoinocularea conjunctivală a B.K. şi se manifestă clinic printr-un complex primar conjunctivo-preauricular. Se întîlneşte între 1-2o ani şi se caracterizează prin leziuni conjunctivale şi adenopatie. Boala se manifestă prin edem, congestie palpebrală şi prezenţa pe conjunctivă de leziuni variate. Se descriu mai multe forme : nodulară, ulceroasă, vegetantă.

Forma nodulară se caracterizează prin prezenţa pe conjunctiva hiperemiată şi îngroşată a unor granulaţii de culoare variabilă (roş, alb-sidefiu, gălbui) localizate în regiunea tarsală.

Forma ulceroasă se caracterizează prin pierderi de substanţă, de formă şi mărime variabilă, cu marginile neregulate şi fundul cenuşiu.

Forma vegetantă se caracterizează prin prezenţa de vegetaţii cu aspect variabil (papilar,fongos, polipos , pseudomembranos).

Toate aceste manifestări clinice se însoţesc de o adenopatie submaxilară şi preauriculară voluminoasă, unilaterală, nedureroasă, care poate supura şi să ducă la fistulizare.

Tuberculoza secundară a conjunctivei. Boala se manifestă prin leziuni cu caracter polimorf (nodular, vegetativ, ulcerativ); adenopatia este absentă sau discretă.

Tratamentul t.b.c. conjunctivală este local şi general. Tratamentul local se face cu antiseptice usoare, pomezi sau colire cu streptomicină ; cel general se va face cu tuberculostatice, vitamina A, şi D repaus, alimentaţie bogată în proteine.

b) Sifilisul conjunctival

Sifilisul conjunctival poate fi primar, secundar sau terţiar.

- Leziunea primară (şancrul conjunctival) se prezintă sub forma unei tumefacţii nedureroase a pleoapei. Sancrul este situat pe o bază de indurație care formează o proeminenţă accentuată pe care se găseşte o eroziune ovalară, de culoare lardacee, însoţită de o adenopatie preauriculară sau submaxilară, în raport cu sediul leziunii, dură, nedureroasă.

- Leziunile secundare se manifestă sub forma unei conjuncţivite catarale pseudogranuloase, sifilide, sclero-conjunctivite.

- Leziunile terţiare (goma) au aspectul de mici tumorete rotunjite care devin gălbui, se ramolesc şi se ulcerează.

Tratamentul este local şi general. Tratamentul local constă în aplicarea de colire neiritante (antiseptice, antibiotice); cel general constă în tratament specific.

c) Tularemia. Tularemia este localizarea oculară a brucelozei care se manifestă prin edem palpebral, prezenţa pe conjunctiva congestionată şi edematiată de mici ulceraţii necrotice, secreţie muco-purulentă şi o adenopatie, considerabilă a ganglionilor sateliţi, care poate ajunge la supuraţie. Boala se asociază şi cu fenomene generale (cefalee, vărsături, etc.).

Tratamentul se face prin administrarea de antibiotice (streptomicină, aureomicină, etc.).

d) Conjunctivita Parinaud. Această afecţiune se manifestă prin lăcrimare, tumefierea, indurarea şi îngroşarea pleoapelor, prezenţa pe conjunctivă de vegetaţii albicioase, rotunjite, voluminoase, secreţie muco-purulentă, adenopatia ganglionilor sateliţi, stare generală alterată (astenie, febră).

Boala poate fi de natură virotică (virusul New Castle, limfogranulomatoză) sau bacteriană (tuberculoză, tularemie).

Tratamentul constă în administrarea de antibiotice (tetraciclină, eritromicină, etc.), corticosteroizi, betaterapie.

e) Micozele conjunctivale (leptotrichoză, sporotrichoză, streptotrichoză). Aceste afecţiuni se manifestă prin granuloame, cu evoluţie cronică,

înconjurate de ţesut conjunctiv. Ele apar ca nişte ridicături polipoide şi se însoţesc de o adenopatie preauriculară.

Tratamentul este general şi local. Tratamentul general va fi cel iodoiodurat ; tratamentul local constă din instilarea de soluţii izotonice, colire sau pomezi cu antimicotice.

II. Afecţiuni degenerative

1. Pinguecula

Pinguecula este o proeminenţă gălbuie a conjunctivei bulbare, mobilă pe scleră, localizată de partea nazală, în imediata vecinătate a limbului. Ea constituie o degenerescenţă hialină, subepitelială a ţesutului elastic care apare la persoane în vîrstă. Afecţiunea este în general neevolutivă şi nu produce complicaţii.

2. Xerozisul

Xerozisul este o afecţiune conjunctivală caracterizată printr-o stare de uscăciune a ochiului. Se disting 2 forme : un xerozis epitelial, de cauză generală şi un xerozis parenchimatos, secundar unei tulburări trofice produsă de alterări locale.

- Xerozisul epitelial se însoţeşte de hemeralopie şi de o stare subiecterică, constituind sindromul lui Bitot. El se caracterizează prin fotofobie asociată cu o ambliopie crepusculară şi o strîmtorare a cîmpului vizual. Pe conjunctiva bulbară, în dreptul deschizăturii palpebrale, se vede o pată triunghiulară, albicioasă, lucitoare, cu baza la limb, acoperită de o spumă cu mici vezicule şi neumezită de secreţia lacrimală (pata lui Bitot). Această stare de uscăciune se poate întinde la toată conjunctiva. Corneea apare atunci spălăcită şi mată. Evoluţia se poate face spre leziuni oculare mai grave (keratomalacie).

- Anatomo-patologic, se constată o epidermizare a mucoasei, cu dispariţia celulelor caliciforme.

Afecţiunea s-ar datora unei stări de carenţă

în vitamină A ; aceasta apare în urma unei insuficienţe alimentare (stări de subnutriţie, regimuri dezechilibrate, anorexie), tulburări de absorbţie sau asimilaţie (boala coeliacă, rezecţie întinsă, colită ulceroasă, fibroza chistică a pancreasului, gastrite cronice la alcoolici, insuficienţă hepatică gravă, stări de atrepsie la copii),se întîlnesc de asemenea şi carenţe relative produse de un consum crescut de vitamină A (sarcină, boli infecţioase).

Tratamentul are ca scop de a restabili echilibrul alimentar, printr-un regim bogat în carotenoizi sau în vitamină A (morcovi, untură de peşte, unt); se va administra de asemeni, vitamină A şi pe cale bucală sau parenterală ; local se pot face instilaţii de vitamină A sau de untură de peşte.

- Xerozisul parenchimatos este produs de arsuri, trahom, pemfigus, conjunctivită cronică, afecţiuni care determină uscăciunea conjunctivei, peste care se adaugă fenomene inflamatorii.

Tratamentul constă în transplantarea canalului lui Stenon în fundul de sac conjunctival.

3/ Pterigionul

Pterigionul se manifestă clinic printr-o cută de formă triunghiulară a conjunctivitei bulbare, în general cu baza la plica semilunară şi vîrful, înaintînd mai mult sau mai puţin pe cornee. El este format dintr-un cap (vîrf) aderent de cornee şi dintr-un corp mobil pe sclerotică, situat de partea nazală, mai rar de partea temporală. Pterigionul este mai mult sau mai puţin vascularizat, după tendinţa sa evolutivă. Capul, rotunjit, avansează progresiv pe cornee al cărui centru nu-l depăşeşte. Corpul este întins în evantai, iar marginile sale pot fi ridicate cu o sondă metalică care se opreşte într-un fund de sac. La examenul biomicroscopic, înaintea capului, se observă o zonă opalină, infiltrînd corneea.

Evoluţia sa este lentă ; uneori el rămîne mult timp staţionar.

Etiologia pterigionului este necunoscută ;

după unii ar fi de origine infecţioasă, după alţii este vorba de o tulburare neurotrofică.La originea apariţiei sale, ar sta unele excitaţii produse de factori iritativi externi (praf, căldură, radiaţii, gaze,etc.). Se întîlneşte la persoane expuse unor stări oculare de iritaţie cronică (agricultori,pietrari, zidari, marinari,etc.).

Anatomo-patologic, se constată o neoformaţie de ţesut fibrilar cu o infiltraţie inflamatorie.

Complicaţii: diplopie, simblefaron, astigmatism, scădere de vedere.

Tratamentul este chirurgical : excizie cu autoplastie conjunctivală, deviaţia capului pterigionului, operaţii plastice (grefă de cornee sau de mucoasă bucală).

*

III. Tumorile conjunctivei

Tumorile conjunctivei sînt afecţiuni rare.Se întîlnesc 2 forme : benigne şi maligne.

1. Tumori benigne

Tumorile benigne se pot prezenta sub formă chistică sau solidă.

a) Tumori chistice - Chisturile conjunctivale. Acestea pot fi de natură glandulară (dezvoltate pe seama glandelor lacrimale accesorii) sau prin incluzie (rezultaţi în urma incluziei postraumatice de ţesut epitelial).

Hemangiomul. Formaţiune chistică violacee, el este situaţ în ţesutul subepitelial în vecinătatea unghiului intern.

Limfagiomul. Spre deosebire de hemangiom el apare ca o formaţiune gălbuie.

Chistul parazitar (Cisticercul) - Se manifestă sub forma unei vezicule roz-gălbuie localizate în unghiul intern sau în fundul de sac.

b) Tumori solide.Dermoidul. Situat la nivelul

limbului dermoidul este o mică tumoră plină, leticulară, alb-gălbuie sau rozată cu suprafaţa mată pe care se observă unul sau mai mulţi peri fini. De origine congenitală, el este format dintr-o insulă cutanată dermoepidermică înlocuind conjunctiva în zona sa de implantare.

Dermolipomul este o tumoră congenitală de culoare gălbuie, situată în partea supero- externă a ochiului făcînd corp cu conjunctiva bulbară. El este format dintr-un ţesut conjunctiv, dens, fibros, puţin vascularizat, conţinînd adesea anexe pilare sau sudorale şi acoperit de un epiteliu pavimentos stratificat keratinizat.

Lipomul. Tumora apare la adult, la care formează sub conjunctiva bulbară o masă roz-gălbuie localizată în partea supero-temporală a globului.

Papilomul. Tumoră epitelială, pediculată sau sesilă, el se prezintă ca o formaţiune polipoidă de culoare roşie.

Nevii. Melanoamele benigne sau nevii sînt formaţiuni bine delimitate, proeminente de obicei pigmentate şi de mărime variabilă.

2. Tumorile maligne

a) Epiteliomul. Acesta se localizează mai ales la nivelul limbului şi se dezvoltă mai adesea pe o bază de inflamaţie cronică. El se extinde apoi progresiv spre cornee şi regiunile vecine. In majoritatea cazurilor, el este spino-celular şi mult mai rar bazocelular (10%).

Se întîlneşte sub 2 forme : sesil (ridicat în relief pe mucoasă) şi pediculat. Suprafaţa sa este formată din papile centrate de un buchet vascular. La bază el prezintă o vascularizaţie anormală.

Evoluiază în suprafaţă şi în profunzime şi prinde ganglionii submaxilari şi preauriculari.

b) Nevocarcinomul. Nevocarcinomul apare ca o ridicătură negricioasă, vascularizată, de mărime variabilă, sesilă sau pediculată.

Prognosticul este sever, deoarece poate produce

metastaze hepatice.

c) Sarcomul. Sarcomul conjunctival este o tumoră care se întîlneşte extrem de rar.

Tratamentul tumorilor benigne este chirurgical (extirpare); al celor maligne poate fi chirurgical (extirpare) sau reontgenterapie (radioterapie de contact). Sarcoamele se tratează printr-o exereză chirurgicală largă.

Scanned with OKEN Scanner

PATOLOGIA GLOBULUI OCULAR

PATOLOGIA CORNEEI

Particularităţi anatomo-fiziologice

Corneea, partea anterioară, transparentă a membranei oculare externe, are forma unui segment de sferă, de formă eliptică, cu diametrul orizontal de 12 mm, cel vertical de 11 mm şi grosimea de 1 mm la periferie şi 0,6 mm în zona centrală.

- Faţa anterioară, convexă, este în raport cu conjunctiva palpebrală - cînd ochiul este închis - şi cu mediul extern cînd acesta este deschis. Ea este lucioasă, fiind umectatăde un film lacrimal şi reflectă obiectele, acţionînd ca o oglindă convexă.

- Faţa posterioară, concavă, constituie peretele anterior al camerei anterioare.

- Marginea periferică a corneei se continuă cu sclera în care este încrustată ca o sticlă de ceas în rama sa. Zona de continuitate tisulară dintre cele 2 membrane formează limbul sclero-corneean.

Histologic, corneea este formată din 5 straturi: epiteliul anterior, membrana lui Bowmann, parenchimul, membrana lui Descemet şi endoteliul.

- Epiteliul anterior este în continuare cu cel al conjunctivei. El este pluristratificat, pavimentos la suprafaţă, poliedric şi cilindric în profunzime.

- Membrana lui Bowmann sau membrana elastică anterioară este vitroasă, amorfă şi omogenă. Ea rezistă mult timp la infecţii, dar nu se poate regenera dacă este distrusă de un proces patologic.

- Parenchimul sau ţesutul propriu al corneei, reprezentînd cam 9/10 din grosimea acesteia, este format din lamele suprapuse, constituite din fibre fine colagene grupate în fascicole paralele în aceiaşi lamelă şi perpendiculare pe cele din straturile supra-şi subjacente. Acestea delimitează între ele, spaţii turtite (lacune corneene) în care se găsesc celule fixe ste-

lare, anastomozate unele cu altele (keratoblaşti) şi celule migratorii provenite din sînge.

- Membrana lui Descemet sau membrana elastică posterioară este tot vitroasă, omogenă, elastică şi foarte rezistentă. Spre deosebire de membrana lui Bowmann, ea se regenerează dacă este distrusă.

- Endoteliul posterior, format dintr-un singur rînd de celule turtite, se continuă cu endoteliul anterior al irisului.

Corneea în stare normală este avasculară ; apariţia vaselor constituie un fenomen patologic. Nutriţia sa se face prin difuziune, din reţeaua capilară perilimbică şi din U.A. Oxigenul provine pe cale trans-epitelială din aerul dizolvat în filmul lacrimal precorneean. Ea are o permeabilitate selectivă pentru diversele substanţe.

Corneea constituie cel mai important component al dioptrului ocular (45 D.).

Nervii săi provin din trigemen, prin nervii ciliari care îşi pierd mielina şi formează 2 plexuri: unul fundamental, în stromă,, situat sub membrana lui Bowmann şi altul subepitelial din care numeroase ramuri înaintează între celulele epiteliale şi se termină în formaţiuni libere sau în butoni.

Afecţiunile corneei

I. Afecţiuni congenitale

Constatate de la naştere, afecţiunile congenitale ale corneei sînt relativ rare.

Corneea poate fi mai mică decît normal (microcornee); uneori microcorneea constituie o componentă a unui ochi prea mic (microftalmie).

Alteori, ea este mai mare (14-17 mm) - megalocornee.

Corneea poate fi aplatizată (corneea plană). Uneori se pot observa opacităţi corneene congenitale (leucoame).

In unele cazuri, opacitatea sclerei pare că se continuă şi în zona periferică a corneei a cărui centru rămîne însă transparent (embriotoxon).

II. Afecţiuni inflamatorii

Afecţiunile inflamatorii ale corneei (keratite) sînt frecvente şi grave datorită consecinţelor lor asupra acuităţii vizuale. Frecvenţa lor particulară se datoreşte în primul rînd situaţiei corneei în contact direct cu exteriorul, iar gravitatea, lezării unei membrane avasculare. insuficient organizată pentru apărare şi a cărei rol optic este esenţial pentru vedere.

Keratitele se manifestă printr-o modificare a transparenţei corneei, care survine datorită unei infiltraţii celulare (în special cu leucocite provenite din vasele limbice şi cu keratoblaşti proveniţi din înmulţirea celulelor fixe ale corneei), însoţită de un exudat albuminos.

Evoluţia exudatului inflamator depinde de forma clinică a bolii. Astfel exudatul :

a) se poate resorbi şi corneea îşi recapătă transparenţa ;
b) se poate organiza, suferind o transformare fibroasă care produce o opacitate definitivă, şi în sfîrşit,
c) poate duce la supuraţie, iar ţesutul necrozat eliminîndu-se, lasă o pierdere de substanţă care se cicatrizează prin ţesut fibros opac.

Inflamaţia corneei poate realiza multiple aspecte datorită diversităţii agenţilor patogeni, a modului lor de propagare, precum şi a terenului pe care se dezvoltă.

Procesul patologic poate începe în straturile superficiale ale corneei (keratite superficiale) şi ulterior, datorită evoluţiei sale, să pătrundă în profunzime; altcori, din contra, el începe şi evoluiază în straturile profunde (keratite profunde).

Keratitele se manifestă printr-o simptomatologie complexă.

Simptome subiective :

- Dureri, constante şi variabile, cu iradieri

retro- şi peri-oculare.

- Lăcrimare, datorită iritaţiei fibrelor sensitive (reflex trigeminо-parasimpatic).

- Fotofobie, determinată de lumină (algie simpatică cu punct de plecare trigeminal).

- Blefarospasm, prin contracţia spastică a muşchiului orbicular al pleoapelor (reflex trigemino-facial).

Aceste fenomene reacţionale, (durerea, lăcrimarea, fotofobia şi blefarospasmul) sînt mai accentuate în keratitele superficiale decît în cele profunde.

- Scăderea acuităţii vizuale, ce survine datorită tulburării transparenţei corneei şi este proporţională cu grosimea şi sediul acesteia. Vederea este mai puţin interesată în keratitele periferice decît în cele centrale care opresc pătrunderea razelor luminoase în interiorul ochiului.

Simptome obiective :

- Congestie perikeratică (pericorneeană), conjunctivală în keratitele superficiale, ciliară în cele profunde.

- Leziuni corneene (pierderi de substanţă, infiltraţii, etc.) de formă şi localizare variabilă, în raport cu forma clinică a afecţiunii. Uneori ele sînt invadate de vase profunde sau superficiale (fig.43). Tulburarea corneeană este mai mată în leziunile recente, progresive, mai lucioasă în cele regresive sau vindecate.

- Reacţii ale uveei anterioare (irită, iridociclită), de gravitate variabilă.

- Fenomene reacţionale de vecinătate : kemozis, edem palpebral.

După originea lor, keratitele pot fi endogene sau exogene.

a) Keratitele exogene sînt de obicei de cauză locală, provocate de agenţi din afara organismului. Ele apar în urma pătrunderii agentului patogen din mediul extern, fie direct (keratite primitive), da-

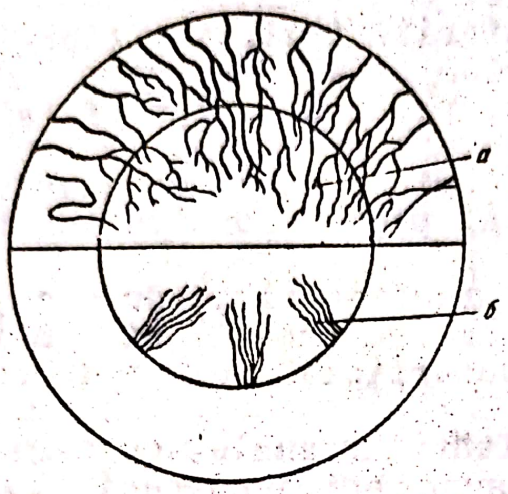

a. vascularizatie superficială
b. vascularizatie profundă

Fig. 43

torită unei soluţii de continuitate postraumatice, fie indirect (keratite secundare) prin propagarea unor procese patologice de vecinătate (conjunctivite, dacriocistite, blefarite). Poarta de intrare este constituită de o leziune a epiteliului corneean).

b) Keratitele endogene sînt produse de agenţi patogeni care ajung la cornee pe cale hematogenă, nervoasă sau humorală. Ele sînt secundare unei infecţii sau stări patologice generale, ale unei afecţiuni de sistem sau de organ, ale unei infecţii de focar.

După aspectul lor morfologic, keratitele se împart în ulceroase şi neulceroase.

A. Keratitele ulceroase

Keratitele ulceroase se caracterizează printr-o pierdere de substanţă, de formă, întindere şi pro-

funzime variabilă, care se poate colora, în verde, cu o soluţie de fluoresceină.

Elementele ulcerative se asociază adesea cu reacţii de vecinătate (primitive sau secundare) care-i modifică alura clinică (conjunctivite, irite, glaucom).

Etiologia este variabilă. Ele sînt în general de origine exogenă şi mult mai rar endogenă. Numeroşi factori sînt capabili de a favoriza sau provoca apariţia, întreţinerea sau agravarea keratitelor ulceroase, de unde polimorfismul clinic al leziunilor corneene.

Keratitele ulceroase sînt procese inflamatorii de natură microbiană (pneumococ, piocianic, streptococ, stafilococ, etc.), virotică (zonă, herpes, etc.) sau micptică (aspergilius fumigatus, etc.).

In unele cazuri, aspectul morfologic este caracteristic agentului patogen (bacterie, virus, ciupercă) ; în altele, aspecte variate de keratită sînt cauzate de acelaşi agent patogen şi invers, un aspect morfologic consiferat caracteristic unui anumit agent patogen, poate ţine de cauze diverse. Uneori, diverşi agenţi patogeni se pot asocia sau se pot succeda în cursul evoluţiei bolii.

Pentru a stabili etiologia keratitelor ulceroase, se va recurge la frotiuri, culturi sau inoculare în corneea de iepure.

După evoluţia şi caracterul procesului infiltrativ, keratitele ulceroase se împart în keratite ulceroase supurative şi keratite ulceroase nesupurative.

1. Keratitele ulceroase supurative

Keratitele ulceroase supurative sînt procese patologice corneene în care inflamaţia trece în stadiul de supuraţie.

Procesul inflamator începe în straturile superficiale şi apoi înaintează, în raport cu intensitatea sa, în profunzimea ţesuturilor.

Ele evoluiază în 3 faze : o fază de infiltraţie, o fază de supuraţie şi o fază de cicatrizare.

Dacă infiltraţia este profundă şi trece în stadiul de supuraţie, ea se colecteazâ producînd un abces corneean.

In producerea lor intervin numeroşi factori: unii cu rol favorizant (traumatisme, starea locală oculară, starea generală a organismului), alţii cu rol determinant (infecţiile).

Ulcerele corneene supurative succed de regulă, unei eroziuni epiteliale, de obicei de origine exogenă, consecinţa unui traumatism minim, sau a unui corp străin superficial ; în cazuri mai rare, ele sînt datorite acţiunei unor agenţi fizici sau chimici.

Rolul favorizant sau chiar declanşant al traumatismului, explică frecvenţa lor mai mare la bărbaţi expuşi mai mult, prin profesia lor, la microtraumatisme.

Factorii locali sînt în funcţie de starea pleoapelor, a conjunctivei, a aparatului lacrimal şi a corneei însăşi.

Dacă pleoapele nu pot să-şi îndeplinească rolul lor de protecţie fiziologică, datorită unei cauze oarecare (lagoftalmie), corneea este mai mult expusă la acţiunea traumatismelor externe. Deplasarea marginei ciliare (ectropion, trichiază) este cauza frecventă de traumatisme în cursul mişcărilor de clipire. Unele afecţiuni ale conjunctivei palpebrale (calculi ai glandelor lui Meibomius, vegetaţii exuberante), constituie de asemeni surse de iritaţie. Tulburările secreţiei lacrimale şi mai ales obstrucţia căilor lacrimale, favorizează dezvoltarea microbiană, determinînd o stare de septicitate a lacrimilor.

O cornee sensibilizată sau lezată de un proces patologic anterior (microtraumatisme, distrofii corneene), constituie un teren favorabil dezvoltării unui ulcer.

De asemeni, starea generală a organismului (carenţe vitaminice sau protidice, involuţia metabolică din cursul senescenţei, dezechilibrul endo-

crin, diabetul, etc.), influenţează evoluţia procesului patologic.

Keratitele ulceroase supurative se pot manifesta sub numeroase forme clinice :

a) Ulcerul cu hipopion

Ulcerul cu hipopion, ulcerul serpiginos, ulcerul secerătorilor sau ulcerul cu pneumococ, este o inflamaţie corneeană supurativă care se întîlneşte mai frecvent la agricultori şi apare, de obicei, după un traumatism minim (fig.44).

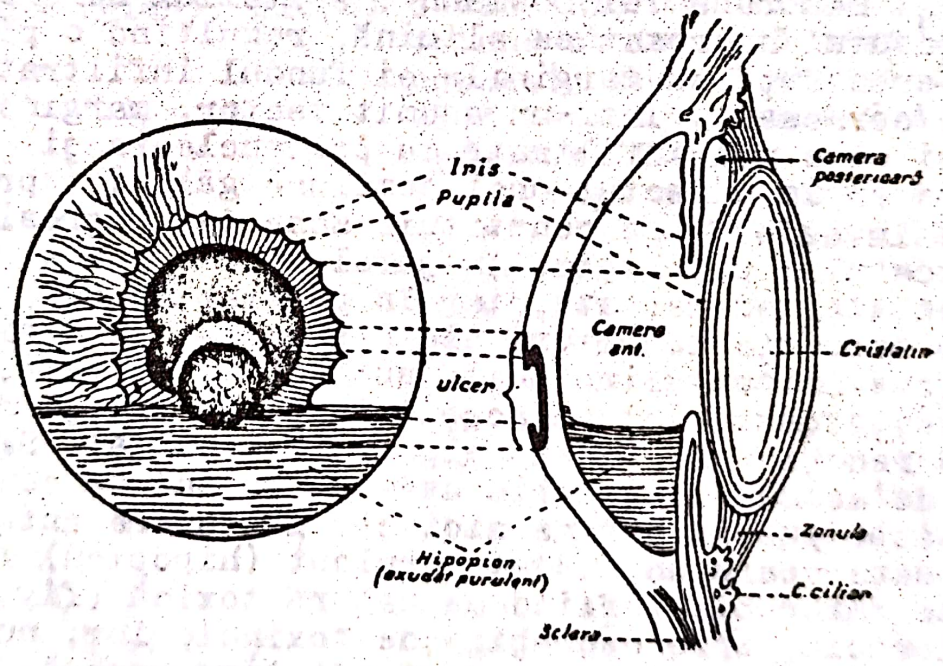

Fig. 44

Leziunea corneeană constituie poarta de intrare a infecţiei. Oricare ar fi microorganismul în

cauză, apare un proces de apărare la care iau parte celulele migratorii (polinucleare) şi celulele fixe. Se produce un infiltrat care va tapeta faţa profundă a ulceraţiei. El apare ca o mică zonă rotunjită, de culoare alb-cenuşie, care ocupă straturile superficiale, subepiteliale ale corneei. Mai întîi de aspect cenuşiu, infiltraţia devine în curînd de culoare gălbuie şi se însoţeşte de congestie perikeratică, dureri oculare şi perioculare, lăcrimare, fotofobie şi scădere de vedere variabilă, în raport cu localizarea sa.

Boala se asociază şi cu simptome generale: cefalee, frisoane, indispoziţie.

Treptat, se constituie o zonă de necroză înglobînd şi membrana lui Bowmann : epiteliul se erodează, ţesutul necrozat se elimină, rezultînd o pierdere de substanţă cu marginile şi fundul infiltrate (ulcerul corneean). Intr-un anumit sector, marginea ulcerului este mai infiltrată cu polinucleare şi macrofage şi ia aspectul unei semilune gălbui (sprînceana de invazie) care constituie zona de progresiune a procesului patologic. In jurul său, corneea este înceţată, edemaţiată, iar în profunzime se constată prezenţa de pliuri ale descemetului. Ochiul este foarte iritat. Simptomele subiective (durere, lăcrimare,, fotofobie) se accentuiază apărînd şi alte fenomene reacţionale (edem palpebral, kemozis). Se produce de asemeni o reacţie uveală. Irisul se congestionează, pupila devine miotică. In camera anterioară poate apare un exudat purulent (hipopion) care este amicrobian, fiind de natură toxică (fig.44).

Microbii, spre deosebire de toxinele lor, nu pot trece prin membrana lui Descemet cît timp aceasta este intactă. Hipopionul survine datorită unei reacţii toxice irido-ciliare care determină o migrare a leucocitelor din vase şi sedimentarea lor în partea declivă a C.A. El constituie o reacţie de apărare şi este format din polinucleare şi filamente de fibrină, provenite din iris şi corpul ciliar.

Evoluţia ulcerului este gravă ; el progresează atît în suprafaţa cît şi în profunzimea corneei şi se acoperă de o masă purulentă. Marginile sale devin anfractuoase, iar fundul se adînceşte. Pierderea de substanţă este înconjurată de o zonă de keratită infiltrativă, de culoare alb-gălbuie, cu marginile difuze. Ajuns la descemet, progresiunea ulcerului este întîrziată pentru moment datorită rezistenţei acestei membrane care apare în ulceraţie ca o sferulă sticloasă (descematocel). In cele din urmă, acesta cedează, producîndu-se perforaţia corneei. In acest moment, bolnavul simte o durere puternică ; U.A.se scurge prin orificiul de perforaţie, iar C.A. dispare. Datorită acestui fapt, irisul vine în contact direct cu corneea şi herniază prin perforaţie (hernie sau prolaps irian); globul devine hipoton (fig.45).Hernia iriană obstruiază perforaţia corneei, făcînd astfel posibilă reconstituirea C.A.prin refacerea U.A.

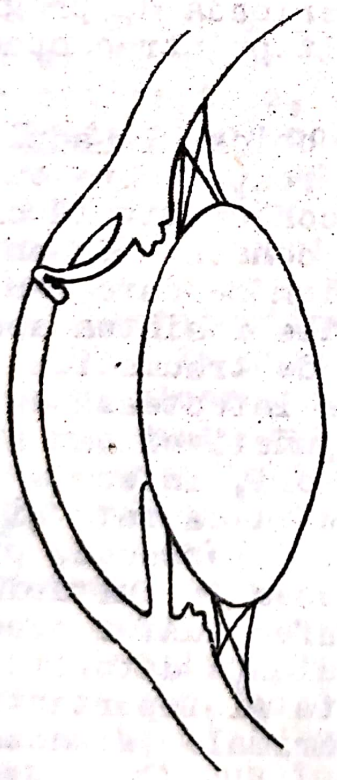

Fig.45

După eliminarea completă a infiltraţiei, se produce o cicatrizare a ulcerului prin ţesut fibros opac, irisul rămînînd aderent la cicatrice (sinechie iriană anterioară); din această cauză, pupila rămîne piriformă, cu vîrful la aderenţa iriană, iar C.A. micşorată şi inegală. Această aderenţă poate fi cauza unor complicaţii secundare tardive (pusee de iridociclită, glaucom secundar). In cazurile în care perforaţia a fost mare, rezultă o cicatrice întinsă, formată mai ales din irisul herniat care avînd şi o rezistenţă mai mică, bombează înain-

te, dînd naştere unei leziuni cicatriciale ectatice, mai mult sau mai puţin proeminentă, sferică sau conică, uneori neregulată (stafilom). In caz de perforaţie centrală, fără anclavarea irisului, poate rezulta o fistulă externă cronică care netratată poate duce la apariţia unui glaucom de filtraţie, sau chiar a unei atrofii oculare tardive.

Perforaţia ulcerului poate avea ca urmare şi propagarea infecţiei la conţinutul globului ocular, determinînd o infecţie intraoculară supurativă secundară (panoftalmie).

In cazurile cu evoluţie favorabilă, ulcerul se curăţă de ţesutul necrozat, iar infiltraţia dispare (ulcer regresiv). Epiteliul acoperă suprafaţa pierderii de substanţă, ceea ce explică aspectul lucios al ulcerului în această fază ; la periferie apar apoi vase, iar cicatrizarea se face prin proliferarea de ţesut fibros opac. Evoluţia spre cicatrizare este însoţită de diminuarea şi dispariţia fenomenelor subiective şi reacţionale, existente în perioada de progresiune. Ulcerul vindecat este înlocuit printr-o opacitate corneeană definitivă (leucom).

Etiologie. Ulcerul survine de obicei la adulţi sau la bătrîni şi mai frecvent la bărbaţii care sufăr de o lăcrimare sau de o inflamaţie conjunctivală cronică. In aproape toate cazurile, se constată în antecedente, existenţa unui mic traumatism pe care l-a suferit ochiul afectat, cu cîteva zile înaintea apariţiei ulcerului. Eroziunea produsă de traumatism, datorită septicităţii lacrimilor, se infectează cu bacteriile existente la nivelul conjunctivei sau a sacului lacrimal. De cele mai multe ori, infecţia este produsă de pneumococ, dar poate fi cauzată şi de alţi microbi piogeni (stafilococ, streptococ, piocianic). Pneumococul se găseşte adesea în culturile conjunctivale în cursul a diferite afecţiuni a acestei membrane şi-şi poate exalta virulenţa datorită unor cauze diverse. Cea mai frecventă şi importantă este starea defectuoasă a căilor lacrimale (stenoza

căilor lacrimale, dacriocistita cronică). Piocianicul produce de asemeni un ulcer grav, caracterizat printr-o evoluţie rapidă cu invadarea întregii cornee, abundenţa hipopionului din C.A. şi coloraţia verzuie a puroiului, el poate ajunge adesea la panoftalmie.

Anatomie patologică. Epiteliul corneean este edemaţiat şi prezintă leziuni degenerative şi inflamatorii. Ţesuturile sînt infiltrate cu celule migratorii (polinucleare, macrofage). La nivelul marginei de invazie a ulcerului, se constată o zonă necrotică, cu degenerescenţă hialină, care erodează ţesuturile subepiteliale.

Profilaxia constă din suprimarea oricărei cauze mecanice care provoacă, întreţine sau agravează ulcerul (ablaţia corpilor străini, a calculilor conjunctivali, entropion, trichiază, lagoftalmie), suprimarea surselor de infecţie (dacriocistite, conjunctivite) sau chiar a unei infecţii de vecinătate, tratamentul eroziunilor postraumatice (instilaţii de colire antiseptice, antibiotice sau sulfamidate).

Tratamentul constă în combaterea infecţiei prin distrugerea sau neutralizarea agentului patogen. Se va administra un tratament imediat şi energic cu antibiotice cu spectru larg, care va fi modificat ulterior în raport cu rezultatele furnizate de antibiogramă. Antibioticele vor fi administrate sub formă de colire în instilaţii repetate, în raport cu gravitatea ulcerului, sau de pomezi care au o activitate mai prelungită. In ulcerele grave, se administrează antibiotice atît pe cale locală (instilaţii, injecţii subconjunctivale), cît şi pe cale generală. Eşecul antibioterapiei în unele ulcere bacteriene, face necesar un tratament local nespecific pentru a distruge agentul patogen şi a opri progresiunea ţesutului de infiltraţie (curetaj, badijonări cu antiseptice : eter, acid tricloracetic, alcool iodat, cauterizarea termică, galvanică sau crioterapie). Ochiul afectat va fi pus în repaus prin instilaţii sistematice de atropină care combat reacţia inflamatorie a iri-

sului. In unele ulcere localizate în zona marginală, este necesară, o acoperire conjunctivală. Se va aplica de asemeni un pansament ocluziv steril. Pentru favorizarea cicatrizării ulcerului, se va combate starea deficitară a organismului (diabet, etilism, carenţe). Se vor administra tonice generale, calciterapie, vitamine. Local se va instila dionină. In ulcerele trenante, se va recurge la keratoplastie.

Pentru tratamentul complicaţiilor ; în caz de descematocel, se recurge la keratoplastie sau acoperire conjunctivală, iar în caz de panoftalmie, la evisceraţia ochiului.

b) Ulcerul marginal

Ulcerul marginal se întîlneşte destul de frecvent şi are o etiologie foarte variată.

Simptomele subiective sînt foarte accentuate şi în general disproporţionate faţă de leziunea anatomică. Ele se manifestă prin dureri oculare şi perioculare, cu iradieri frontale, fotofobie, lăcrimare, blefarospasm. Morfologia lor este variabilă ; ele pot fi localizate într-un sector, cu predilecţie în partea superioară a corneei. Ulcerele pot fi superficiale şi se manifestă printr-o uşoară infiltraţie albicioasă, sau profunde, cu marginile anfractuoase, tranşante, de formă ovalară. După vindecare, aceste ulcere lasă o cicatrice vascularizată. Ele sînt cel mai adesea secundare unei conjunctivite (diplobacilară, Weeks, gonococică, difterică, etc.). In conjunctivita diplobacilară sau cu bacili Weeks, au în general o evoluţie favorabilă ; în conjunctivita difterică şi în cea gonococică au un caracter progresiv.

Tratamentul lor constă în terapia conjunctivitelor, evitîndu-se pansamentul ocluziv ; concomitent, se tratează şi ulcerul după metodele obişnuite.

c) Ulcerul secundar unui abces profund al corneei (abcesul corneei).-Abcesul corneei este o afecţiune gravă, de origine endogenă, care survine pe cale metastatică, în cursul unei pneumonii, gripe, variolă, septicemii, etc. El se manifestă printr-o colecţie gălbuie, de formă discoidală situată în profunzime, între lamele-

le corneene şi vizibilă prin transparenţa lor (fig. 46). Ea se asociază în majoritatea cazurilor cu o infiltraţie difuză a straturilor parenchimatoase suprajacente. Epiteliul corneean la acest nivel, se umflă şi se exulcerează rapid. Aceste ulceraţii secundare evoluiază pe cont propriu ca ori ce ulcer parenchimatos infectat, însă necroza profundă a ţesutului corneean pe care apare, le dă o evoluţie acută care poate duce repede la perforaţie. In jur, corneea este ademaţiată.

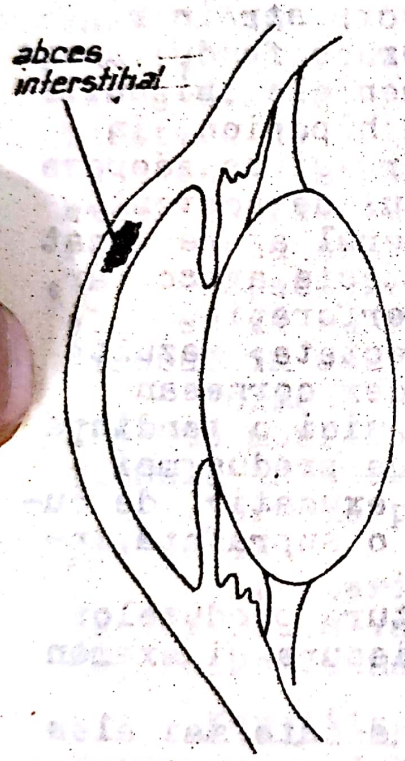

Fig. 46

Afecţiunea se însoţeşte obiectiv de edem palpebral, kemozis, congestie perikeratică, irită foarte intensă, iar subiectiv de dureri, fotofobie, lăcrimare, scădere de vedere.

Tratament : se va căuta prin căldură locală, să se favorizeze rezorbţia. Abcesul trebuie deschis prin incizarea corneei, deoarece el se poate deschide spontan în C.A. şi să producă hipopion (ulcer posterior al corneei). Irita se tratează cu midriatice. Se va administra concomitent şi un tratament local şi general cu antibiotice.

d) Keratomicoze

Keratita micotică este localizarea cea mai frecventă a micozei oculare. Ea este produsă mai frecvent de aspergillus fumigatus, dar poate fi datorită şi altor micoze (candida albicans, nocardia, actinemyces, blastomyces, etc.). Se întîlneşte de obicei la convalescenţi, astenici, debilitaţi, diabetici. Terenul joacă un rol important; ea se localizează frecvent pe un ulcer corneean preexis-

tent. Antibioticele utilizate în tratamentul ulcerelor, distrugînd flora bacteriană saprofită sau patogenă, sau modificînd virulenţa bacteriilor, rup echilibrul biologic dintre bacterii şi ciuperci din care cauză ciupercile pot deveni din saprofite, patogene. Corticosteroizii, blocînd fenomenele naturale de apărare, joacă de asemeni un rol nefast.

Se deosebesc 2 forme clinice : primitive şi secundare.

- Keratitele micotice primitive sînt provocate de ciuperci patogene, de origine exogenă. Inocularea corneei se face în urma unui traumatism neînsemnat, provocat în cazurile tipice, de un corp străin vegetal. Ele se manifestă printr-un ulcer cu fundul uscat şi progresiune lentă, la care tratamentele obişnuite rămîn fără rezultat. Rapid, apare un hipopion, în timp ce ulcerul ia un aspect disciform şi se acopere cu o falsă membrană albicioasă, destul de aderentă, După curetajul acestei membrane, ulcerul apare uscat şi cu fundul cenuşiu. Ulcerul micotic este avascular, iar evoluţia sa se poate face spre perforaţie.

- Keratitele micotice suprainfectate, rezultă din infecţia supraadăugată a unui ulcer corneean tratat, care devine torpid şi nu are nici o tendinţă la vindecare. Ulcerul se acoperă cu un produs mai mult sau mai puţin gros, în aparenţă exudativ, de culoare brună sau cenuşie. El prezintă o suprafaţă înmugurindă.

Diagnosticul se bazează pe cultura produselor de raclaj, inocularea în corneea de iepure şi examen anatomo-patologic.

Tratamentul keratitelor micotice este mai ales local : curetajul ulcerului, badijonări cu tinctură de iod sau violet de genţiană, antimicoterapie sub formă de pomezi, injecţii subconjunctivale. Antifungicele nu par a avea o acţiune reală. In formele rebele, se poate recurge la o keratoplastie lamelară care prin îndepărtarea totală a leziunilor, duce la vindecarea procesului. Antibioticele sînt contraindi-

2. Keratitele ulceroase nesupurative

Leziunile interesează epiteliul şi uneori şi straturile superficiale ale parenchimului. Ele evoluiază în 2 faze: o fază de infiltraţie şi o fază de rezorbţie sau de organizare cicatricială.

a) Keratitele virale

Virusul cauzal este de obicei de tip epitelioneurotrop. El provoacă pe epiteliul corneean apariţia de elemente eruptive care se ulcerează rapid.

Keratitele virale sînt frecvente şi afectează mai ales persoanele tinere. Apariţia lor pare determinată de un factor declanşant (episod gripal, infecţie focală, menstruaţie, stări emoţionale, traumatisme oculare, etc.). Ele sînt de obicei unilaterale şi se însoţesc de o tulburare a sensibilităţii corneene. La această hipoestezie de contact, se asociază o hiperestezie subiectivă, nevralgii trigeminale (dureri supra şi periorbitare).

Aspectele morfologice sînt foarte variate ; ele pot fi superficiale sau profunde, oricare ar fi virusul în cauză.

Formele superficiale pot realiza diferitele aspecte morfologice şi se însoţesc de simptome reacţionale intense.

Formele profunde sînt torpide şi cu evoluţie prelungită.

Caracteristica keratitelor virale este tendinţa lor recidivantă ; recidivele sînt de obicei cicline, reproducîndu-se pe acelaşi ochi.

Keratita herpetică (herpesul corneei)

Boala herpetică este o afecţiune ciclică care începe printr-o primoinfecţie scurtă şi benignă, căreia îi urmează în mod inconstant manifestări secundare cu evoluţie capricioasă, recidivantă şi prelungită.

Primoinfecţia se produce prin contaminare interumană, iar contagiunea s-ar face pe cale rinofaringiană.

Primul contact cu virusul herpetic are loc mai adesea în copilărie. Leziunea de primoinfecţie cu localizare cutaneo-mucoasă, trece adesea neobservată. Ca urmare a acestei primo-infecţii, virusul devine latent şi rămîne în organism (glandele lacrimale şi salivare, etc.) pentru a-şi recăpăta virulenţa cu ocazia unei afecţiuni oarecare. Astfel, keratitele herpetice care se observă la adultul tînăr, sînt în marea lor majoritate o manifestare secundară a bolii herpetice.

Afecţiunea este de obicei unilaterală şi se întîlneşte mai frecvent la tineri, cu precădere la sexul masculin, primăvara sau toamna şi apare în condiţii particulare. Diferitele stări febrile care reduc rezistenţa organismului, favorizează apariţia herpesului. Herpesul nu lasă imunitate la om; de aceea se întîlnesc recidive la intervale variabile de timp.

Poate apare izolat sau asociat cu alte manifestări herpetice, labiale, genitale sau cutanate (pielea pleoapelor sau narinelor) şi se prezintă clinic sub două forme : tipice şi atipice.

Formele tipice se divid în 2 grupe : forme superficiale şi forme profunde.

- Formele superficiale ; cea mai frecventă manifestare o constituie ulcerul dendritic. Acesta debutează brusc, cu o senzaţie de arsură, corp străin sub pleoape. El apare ca un mic focar ulcerativ, de formă stelară, unic sau multiplu, sau cu aspect arborescent, cu marginile decolate şi uneori răsucite. După coloraţia cu fluoresceină, substanţa colorantă se infiltrează sub marginile clivate şi ulcerul capătă o dublă coloraţie (netă în centru şi mai palidă pe margini). Apariţia de noi leziuni în zilele următoare, îi schimbă aspectul de la o zi la alta. Uneori, ulcerul ia aspectul de hartă geografică, cu marginile policiclice. Ulcerele superficiale se însoţesc de simptome reacţionale intense : dureri accentuate, lăcrimare, fotofobie, congestie perikeratică; sensibilitatea de contact a corneei este scăzută, mai ales

la nivelul şi în vecinătatea leziunilor.

Debutul ulcerului este discutat ; după unii ar fi consecinţa ruperii unor vezicule dispuse în ciorchine, conţinînd un lichid clar (această keratită veziculoasă ar fi fugace) ; după alţii, eroziunea ar fi primitivă, apărînd dintr-o dată.

- Forma profundă este constituită de keratita disciformă.

Formele atipice. Herpesul poate lua aspectul unei keratite punctate superficiale, keratite filamentoase, eroziuni recidivante, ulcere marginale.

Formele profunde pot lua uneori aspectul de keratită interstiţială difuză, unilaterală sau de keratită în sector. Virusul poate să nu lezeze decît endoteliul corneean (herpes posterior).

Cu cît keratita se prelungeşte, cu atît recidivează mai frecvent.

Formele primitive superficiale au tendinţa de a evolua spre forme profunde şi invers, formele primitive profunde evoluiază spre alteraţii superficiale şi ulceraţii.

Evoluţia herpesului corneean este lungă (3-4 săptămîni) şi torpidă. Formele superficiale şi puţin întinse, se vindecă repede. Cu cît infiltraţia parenchimatoasă subepitelială este mai marcată cu atît evoluţia sa va fi mai lungă. Formele profunde se vindecă mai greu şi lasă cicatrici mai importante. Intinderea zonei de hipoestezie corneeană dincolo de leziunile ulcerate este de un prognostic mai grav. Un caracter al evoluţiei îl constituie frecvenţa recidivelor care se succed în general pe acelaşi ochi.

Keratitele metaherpetice. Acestea sînt ulcere care se dezvoltă pe cicatrici vechi de leziuni herpetice, cu semne reacţionale mai puţin importante, dar care se întovărăşesc de o infiltraţie parenchimatoasă mai accentuată. Evoluţia este tenace şi gravă şi se caracterizează prin apariţia unei vascularizaţii interstiţiale, lăsînd leucoame vascularizate importante.

Complicaţiile constă în infecţia secundară supraadăugată cu microbi piogeni sau micoze, mai ales cînd există o infecţie conjunctivală sau a căilor lacrimale. Uneori poate surveni o iridociclită cu pusee hipertensive.

In unele cazuri, pentru confirmarea diagnosticului se recurge la metode de laborator : inocularea în corneea de iepure, culturi celulare, teste serologice, punerea în evidenţă a virusului prin imunofluorescenţă, etc.

Profilaxie : pentru a se evita suprainfectarea leziunii, se vor trata afecţiunile conjunctivei şi ale căilor lacrimale.

Tratamentul este local şi general.

Tratamentul local urmăreşte distrugerea virusului herpetic. In acest scop se utilizează :

- antiseptice (albastru de metilen 1%, nitrat de Ag 1%, chinină muriatică o,5-2% etc.);
- virustatice (medicamente antimetabolice capabile de a inhiba multiplicarea intracelulară a virusului): 5 iodo-2-dezoxiuridină sau I.D.U. (Iduviran, Kerecid,etc.), 5-iodo-2-dezoxicitidină sau I.D.C. (Cebeviran etc.) ; acestea intervin în sinteza A.D.N. viral şi antrenează formarea unui A.D.N. aberant avirulent : ele se administrează 10-15 zile sub formă de instilaţii frecvente ce dau bune rezultate în cazurile superficiale recente ;
- distrucţia epiteliului lezat (abraziune,cauterizare cu eter, alcool iodat, diatermocoagulare, crioterapie).

Se întrebuinţează de asemenea : midriatice (pentru combaterea iritei), dionină, antalgice, pansament.

Se utilizează ca tratament adjuvant : instilaţii cu gamaglobulină 3%, fototerapie.

Corticoterapia este contraindicată în formele superficiale ; în formele profunde se administrează în injecţii subconjunctivale.

Tratamentul general urmăreşte modificarea terenului : vaccin antiherpetic, gamaglobuline, autohemo-

terapie, vitamino-terapie (C, B_1, B_{12}).

Pentru reducerea numărului puseelor se va căuta să se obţină suprimarea factorilor declanşanţi.

In perioada cicatricială se va recurge la keratoplastie optică.

Keratita zonatoasă

Aceasta survine ca o complicaţie destul de frecventă a zonei oftalmice (inflamaţia ganglionului lui Gasser şi a ramurei sale oftalmice). Leziunile corneene-de obicei unilaterale-, se asociază cu o erupţie veziculoasă cutanată, situată pe o bază eritematoasă şi care interesează teritoriul inervat de ramura oftalmică a trigemenului. Keratita poate întovărăşi, sau excepţional precede, erupţia zonatoasă cutanată. Ea se asociază cu tulburări de sensibilitate corneeană (hipo- sau hiperestezie). Afecţiunea se poate însoţi de fenomene generale (febră, frison, etc.).

Keratita zonatoasă se manifestă sub 2 forme clinice : una precoce, alta tardivă.

- Keratita precoce se caracterizează printr-o erupţie zonatoasă, localizată la epiteliul corneean, care survine în stadiul acut de evoluţie al bolii. Ea începe prin mici semne iritative (lăcrimare, fotofobie, congestie perikeratică) şi se manifestă printr-o erupţie de vezicule fine sau prin cîteva ulceraţii punctiforme, care se vindecă repede la persoanele tinere fără a lăsa sechele. Acestea pot fi puse în evidenţă, la examenul biomicroscopic, după coloraţia cu fluoresceină. La persoanele mai în vîrstă, ulceraţiile se extind şi se însoţesc de o infiltraţie parenchimatoasă, cu pliuri ale descemetului. Această formă predispune la complicaţii secundare (inflamaţie iridociliară sau infecţia secundară). Ea se poate localiza la periferia corneei (ulcer marginal) şi se poate asocia cu un buton de episclerită (sclerokeratită).

- Keratita tardivă apare ca o complicaţie a

zonei, sub forma unei keratite profunde, cu anestezie corneeană, edem al stromei. Ea se prezintă sub diferite aspecte (keratită disciformă, keratită parenchimatoasă difuză, keratită în sector). Evoluţia sa este torpidă, iar la persoanele în vîrstă poate duce la leucoame întinse şi vascularizate. Keratitele zonulare pot coexista cu o iridociclită, paralizie oculară, nevrită optică, etc.

Tratamentul este asemănător celui al keratitei herpetice.

Keratita punctată superficială

Keratita punctată superficială se caracterizează prin prezenţa pe suprafaţa corneei de ulceraţii epiteliale, punctiforme, diseminate pe toată suprafaţa sa, dar mai abundente în dreptul fantei palpebrale. Afecţiunea poate fi unilaterală sau bilaterală, interesînd simultan ambii ochi. Invizibile adesea cu ochiul liber, eroziunile epiteliale pot fi descoperite la examenul biomicroscopic, sau după instilarea unui colorant vital. Sub ulceraţia epitelială se constată o infiltraţie redusă, circulară, de culoare cenuşie şi o congestie perikeratică discretă. Afecţiunea începe brusc cu lăcrimare, fotofobie, senzaţie de corp străin.

Etiologia pare variată. Ea poate apare în cursul unei conjunctivite acute, în perioada de convalescenţă a bolilor acute febrile, ca o consecinţă a unor iritaţii produse de diferiţi agenţi fizici. Unele forme par a fi de natură virală. Uneori, boala ia un caracter sezonier (primăvara sau toamna), apărînd în cursul unei epidemii gripale sub formă de pusee epidemice.

Afecţiunea are caracter trecător, vindecîndu-se adesea în cîteva zile, fără sechele; alteori ea are o evoluţie mai trenantă. Unele forme îmbracă un caracter recidivant şi cu timpul pot lăsa mici cicatrici superficiale, uneori discret vascularizate.

O formă morfologică a keratitei punctate superficiale este keratita liniară. Ea apare sub formă de

de striuri ulcerate ale epiteliului cu dispoziţie variabilă, fiind formată din juxtapunerea mai multor ulcere punctate care s-au reunit.

Tratament: durerile sînt calmate prin instilaţii de dionină, termofor. Se vor instila de asemeni colire cu nitrat de Ag 1%, albastru de metilen 1%, antibiotice (aureomicină 1%), chimioterapice antivirale.

b) Ulcerul rozător (ulcerul Mooren)

Acesta este o formă particulară de ulcer marginal, cu evoluţie invadantă şi progresivă. El începe în zona periferică a corneei printr-o pierdere de substanţă care se întinde treptat în jurul limbului pînă ce invadează cea mai mare parte din circumferinţa acesteia. Ulcerul se extinde de asemeni şi în profunzime, luînd un aspect crateriform. Marginea sa centrală are limite festonate şi se caracterizează printr-un şanţ care, erodînd sub epiteliu, îl decolează în falduri mari, neregulate. Fundul ulcerului este cenuşiu, fără exudat purulent. Marginea sa limbică este mai plată şi sufere rapid o invadare vasculară şi conjunctivală care are tendinţa să acopere treptat fundul ulceraţiei. In centru, corneea este de aspect normal.

Uneori leziunea ulcerativă este indoloră ; alteori se însoţeşte de dureri foarte vii, de tip trigeminal, în crize paroxistice, cu lăcrimare şi fotofobie.

Etiologia este necunoscută.

Tratamentul medical este în general fără rezultat ; în schimb, grefele lamelare, inelare, dau rezultate spectaculare.

c) Afecţiuni corneo-conjunctivale ulceroase

In aceste afecţiuni, leziunile corneei, fie însoţesc, fie complică unele forme de conjunctivite. Ulceraţia se întîlneşte în mod obişnuit în cursul evoluţiei bolii, sau apare numai ca un epifenomen.

- Kerato-conjunctivita flictenulară

Keratita se asociază de obicei cu o conjunctivită limbică ; uneori ea apare ca primitivă, luînd diferite aspecte. Astfel, se poate observa sub forma unui nodul cenuşiu care ridică straturile superficiale ale stromei, sau a unor flictene miliare ale cornee. In unele cazuri, leziunea ia aspectul unui ulcer fasciculat sau a unui panus flictenular.

- Conjunctivita primăvăratecă

Alături de leziunile conjunctivale caracteristice, conjunctivita primăvăratecă se poate manifesta în cazuri mai rare şi prin leziuni corneene (keratită punctată, ulcere, invadarea corneei prin vegetaţii limbice, panus vascular, keratită sclerozantă).

- Keratita rozacee

Manifestările oculare ale acneei rozacee sînt frecvente (blefarite, conjunctivite, episclerite, keratite), dar nu prezintă nici un fel de paralelism cu intensitatea simptomelor cutanate. Ele apar mai ales la femei, în jurul vîrstei de 25-35 ani.

Leziunile corneene se caracterizează prin cronicitatea şi tendinţa la recidive cu caracter sezonier (primăvara).

Boala se manifestă sub diverse forme : conjunctivită nodulară juxtalimbică, keratită rozacee.

Conjunctivita juxtalimbică se caracterizează prin apariţia în spaţiul fantei palpebrale, în vecinătatea limbului, de mici noduli cenuşii, înconjuraţi de vase dilatate ce se asociază cu semne reacţionale intense. Nodulii apar şi dispar repede, după o fază de ulceraţie, dar vasele persistă şi după rezorbţia lor.

Keratita rozacee este adesea bilaterală. Ea începe printr-o invadare vasculară, circulară şi marginală a corneei, pe distanţă de 1 mm care este urmată frecvent de apariţia de infiltraţii subepiteliale, situate în spaţiul fantei palpebrale, în zona perife-

rică, sub forma unui infiltrat alb-cenuşiu, care începe sub epiteliu, apoi se întinde în profunzime, înconjurîndu-se de o tulburare parenchimatoasă difuză, asociată cu pliuri descemetice. Forma infiltratului este mai adesea nodulară. El este localizat în zona paracentrală, în sector, sau în zona periferică. Infiltratul se asociază cu o vascularizaţie abundentă, superficială şi profundă care-l abordează şi apoi îl înconjoară. Prin rezorbţia sa, el lasă o zonă de cornee subţire şi opacă, înconjurată de vase, sau un ulcer cu fundul alb-cretos şi mărginit de vase. Afecţiunea recidivează chiar dacă leziunile cutanate s-au stins. Fiecare recidivă este marcată de apariţia de noi infiltrate nodulare, care dacă sînt situate în centrul corneei, pot duce la cecitate. Suprainfecţia unui nodul ulcerat poate duce la perforarea corneei.

Etiopatogenie. Pentru a explica apariţia keratitei rozacee, s-au emis 2 teorii : teoria vitaminică şi teoria alergică.

Teoria vitaminică sau metabolică se bazează pe importanţa fenomenelor vasculare care preced apariţia infiltratului intracorneean, afecţiunea fiind considerată ca o ariboflavinoză.

Teoria alergică incriminează diferiţi alergeni; după unii autori, este vorba de o alergie microbiană la salmoneloze sau la alţi germeni intestinali Gram pozitivi ; după alţii este vorba de o autoalergie la secreţiile interne, în special la testosteron.

Se incriminează de asemeni posibilitatea unei fotosensibilizări.

Tratamentul este local şi general. Tratamentul general se bazează pe teoriile patogenice : regim igieno-dietetic, atoxic, Cloramfenicol per os (1 g/zi) timp de 6 zile ; tratament vitaminic (vit.B_2), desensibilizări la testosteron care sînt de o eficacitate discutabilă ; corticoterapia pare mai eficace.

Tratamentul local constă din instilaţii de

atropină contra reacţiei iriene ; medicaţie antiinfecţioasă locală (cloramfenicol), combaterea vascularizaţiei (corticosteroizi, betaterapie) vitaminoterapie (vit.B2); tratament chirurgical în formele grave (keratoplastie lamelară).

*
* *

B. Keratitele neulceroase

Acestea se caracterizează printr-o infiltraţie a parenchimului corneean, adică a ţesutului propriu al corneei, părţile superficiale ale membranei nefiind interesate. Ele se mai numesc şi keratite interstiţiale sau parenchimatoase.

Inflamaţia are loc în straturile profunde ale corneei şi este de cele mai multe ori de natură endogenă. Ea poate fi provocată de diferiţi agenţi patogeni : sifilis, t.b.c., lepră şi diferite virusuri.

1. Keratita parenchimatoasă sifilitică

Keratita parenchimatoasă luetică (fig.47), devenită destul de rară datorită eficienţei luptei antivenerience, poate fi produsă de ambele forme ale sifilisului (congenital şi dobîndit). Ea este determinată totuşi mult mai frecvent de sifilisul congenital.

Boala apare în copilărie, între 6-15 ani, mai frecvent la sexul feminin. După 2o ani, este de cele mai multe ori manifestarea unui sifilis cîştigat.

Keratita interstiţială împreună cu otoscleroza şi modificările dentare caracteristice, fac parte din triada de stigmate sifilitice a lui Hutchinson. In numeroase cazuri, ea este însoţită şi de alte stigmate ale sifilisului congenital (nas în şea, frunte olimpiană, atropatii, periostite ale oaselor lungi, cicatrici perilabiale, micropoliadenopatie). Reacţia Bordet-Wassermann este pozitivă în sînge la majoritatea bolnavilor.

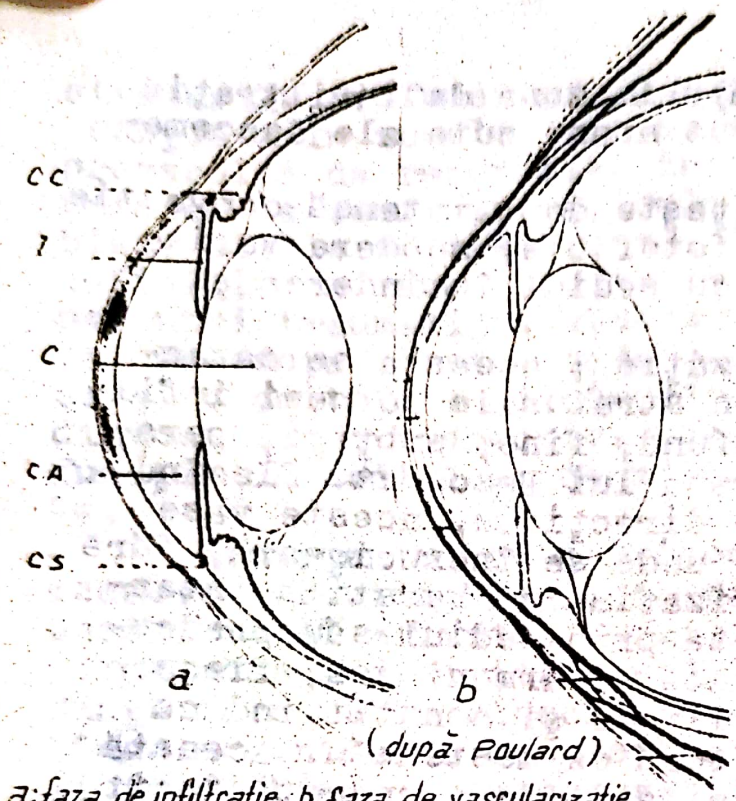

a: faza de infiltrație, b. faza de vascularizație

Fig.47

In sifilisul congenital, boala este totdeauna bilaterală, afectarea celui de al doilea ochi făcîndu-se după un decalaj de aproximativ 3 săptămîni. Simptomatologie. In evoluţia bolii se pot deosebi 3 faze : de infiltraţie, de vascularizaţie şi de rezorbţie, care corespund la 3 procese histologice distincte care au loc în grosimea corneei. Simptomele diferă după faza în care se găseşte corneea afectată.

- Faza de infiltraţie: debutul este adesea dificil de sesizat, căci apariţia bolii se face fără semne reacţionale prea intense. Afecţiunea începe printr-o tulburare corneeană mată, mai întîi limitată, situată la periferie sau în centrul corneei, formată din mici opacităţi alb-cenuşii, situate în straturile profunde ale parenchimului, în contact cu membrana lui Descemet. In decurs de 3-4 săptămîni, acest proces se întinde progresiv, din aproape în aproape şi cuprinde toată întinderea corneei. Concomitent cu procesul de infiltraţie, părţile interesate ale corneei se edematiază, din care cauză grosimea acesteia creşte, iar suprafaţa sa îşi pierde luciul, luînd aspectul unei sticle mate, cu un reflex albăstrui-violaceu.

La examenul biomicroscopic, infiltraţia apare formată din puncte foarte fine, de aspect noros, mai dense în straturile profunde. Endoteliul ia un aspect neregulat, caracteristic, fiind presărat cu fine de-

pozite gălbui (endotelită). In zona de infiltraţie maximă a parenchimului, pot apare cute ale descemetului.

Infiltraţia se însoţeşte de o intensă congestie perikeratică, lăcrimare, fotofobie, scădere variabilă de vedere în raport cu sediul, întinderea şi grosimea infiltraţiei.

- Faza de vascularizaţie ; aceasta se caracterizează prin apariţia în straturile corneei infiltrate, de vase de tip profund, fine, subţiri, paralele, în contact cu membrana lui Descemet. Plecînd de la periferia, în toate direcţiile, aceste vase se îndreaptă spre centru unde se încrucişează, fără a se anastomoza. Vascularizaţia din keratita interstiţială este caracterizată prin sediul său predescemetic, dispoziţia regulată şi armonioasă, fiecare vas avînd o direcţie rectilinie şi constituind cu cele vecine buchete în mătură de mesteacăn. Această vascularizaţie poate deveni atît de abundentă încît corneea edematoasă, ia un aspect cărnos. Vascularizaţia începe de obicei, la 2-3 săptămîni de la debutul bolii, în timp ce procesul de infiltraţie se continuă încă. Treptat, în decurs de 3-4 săptămîni, toată corneea este invadată de vase de neoformaţie, centrul rămînînd totuşi mai puţin vascularizat. Simptomele reacţionale devin şi mai intense.

-Perioada de rezorbţie ; pe măsură ce procesul de vascularizaţie, înaintează şi în raport direct cu intensitatea lui, se produce rezorbţia infiltraţiei şi clarificarea corneei. Aceasta începe fie în centru, fie la periferie şi se face prin insule separate de zone de opacitate mai densă. Fenomenele iritative se atenuiază, vasele devin mai subţiri, corneea îşi recapătă transparenţa treptat, în decurs de cîteva luni. In numeroase cazuri, rămîn opacităţi cicatriciale predescemetice, vizibile cu ochiul liber, bilaterale, dar asimetrice. In toate cazurile, chiar în cele favorabile, se observă la examenul biomicroscopic, opacităţi mai mult sau mai puţin intense, situate în

straturile profunde predescemetice. Corneea este subţiată în zonele leucomatoase. Spre sfîrşitul procesului de rezorbţie, începe şi regresiunea vaselor de neoformaţie, cele mai multe dispar complet, altele se obstruiază, însă un număr redus rămîn definitiv ca vase cu circulaţie sanguină. Sub acţiunea unui traumatism, vasele pot deveni din nou active. Prezenţa acestor vase corneene, obstruate sau nu, ca şi opacităţile cicatriciale, permit punerea unui diagnostic retrospectiv. Scăderea de vedere este în funcţie de sediul şi densitatea opacităţilor reziduale.

Tratamentul cu corticosteroizi a scurtat mult această evoluţie, perioada de vascularizaţie fiind uneori total evitată. Keratita interstiţială se complică adesea de irită sau iridociclită gravă,, cu tendinţă marcată la sinechii posterioare solide,care pe lîngă accentuarea congestiei perikeratice, a durerii şi fotofobiei, provoacă variaţii de tensiune intraoculară, fazele de hipotonie alternînd cu fazele de hipertonie secundară. Uneori se asociază şi cu o coroidită anterioară.

Keratita interstiţială din sifilisul cîştigat, este rară şi de obicei unilaterală. Ea survine la 2-3 ani de la şancru şi îmbracă 2 aspecte : difuză şi în sector.

Diagnosticul clinic al keratitei interstiţiale se bazează pe evoluţia lentă, pe localizarea procesului în straturile profunde ale corneei şi pe integritatea sau cel mult edematierea epiteliului corneean.

Diagnosticul etiologic se face pe baza stigmatelor de lues congenital, pe serologia aproape totdeauna pozitivă, pe bilateralitatea leziunilor şi pe vîrsta bolnavului.

Patogenia este discutată ; unii socotesc leziunile de natură infecţioasă, alţii de ordin alergic.

Anatomo-patologic se constată o infiltraţie cu limfocite şi monocite a ţesutului propriu al corneei, straturile profunde apărînd îngroşate şi prezentînd

vase de neoformaţie.

Complicaţii : irita, iridociclita, sclerita, coroidita.

Prognosticul este relativ benign ; keratita parenchimatoasă se vindecă de cele mai multe ori în mod favorabil ; prognosticul este cu atît mai bun cu cît vascularizaţia este mai abundentă. Uneori, după infiltraţii foarte întinse, nu rămîn decît opacităţi cicatriciale fine. Clarificarea corneei depinde însă de precocitatea şi intensitatea tratamentului local.

Tratament : pentru combaterea fenomenelor inflamatorii, se utilizează corticoterapia, iar pentru a favoriza rezorbţia infiltraţiei, se aplică local dionină 3-5% şi căldură. Iridociclita concomitentă se tratează cu midriatice. In formele grave, unii autori recomandă roentgenterapia.

Tratamentul antiluetic nu influenţează evoluţia afecţiunei corneene, însă keratita fiind o manifestare a activităţii sifilisului, acesta va trebui tratat pentru a preveni şi alte localizări.

2. Keratita parenchimatoasă bacilară

Keratita parenchimatoasă bacilară este mult mai rară ca cea luetică şi se manifestă de obicei la un singur ochi sub forma unei keratite profunde, difuze sau localizate, cu o evoluţie mai prelungită şi cu tendinţă pronunţată la recidive. Ea este adesea secundară unei inflamaţii iridociliare de natură tuberculoasă. Fenomenele iritative şi congestive care o însoţesc sînt mai atenuate. Spre deosebire de keratita luetică, în cele mai multe cazuri, ea nu interesează decît zone parţiale ale corneei, opacitatea fiind mai adesea limitată la un sector (mai frecvent cel inferior). Vascularizaţia este mai redusă şi este mai anarhică ; vasele superficiale şi profunde formează numeroase anastomoze în arcade. Uneori în cîmpul de infiltraţie difuză se observă mici noduli diseminaţi, de coloraţie gălbuie, care constituie un element de diagnostic faţă de alte keratite profunde.

Tratamentul local este în mare parte asemănător cu cel al keratitei sifilitice (midriatice, dionină, corticoterapie, căldură). Se utilizează adesea roentgenterapie antiinflamatorie.

Tratamentul general are o mare importanţă ; se poate încerca desensibilizarea specifică cu tuberculină sau antigen metilic şi tratamentul cu tuberculostatice, pentru a putea acţiona direct asupra focarului tuberculos principal (pulmonar sau extrapulmonar).

3. Keratita parenchimatoasă leproasă

Keratita parenchimatoasă leproasă apare sub formă de infiltrate corneene asemănătoare cu cele din heredo-sifilis, sau uneori de noduli intracorneeni (leproame) care survin pe o cornee anestezică. Keratita leproasă se manifestă sub 3 aspecte clinice: lepromul corneei, keratita ulceroasă şi keratita interstiţială. Ultima este cea mai frecventă. Ea poate lua fie o formă difuză, fie o formă nodulară în care opacităţile se găsesc situate în profunzime, în contact cu membrana lui Descemet. Se poate întîlni de asemeni şi o formă de keratită punctată superficială.

La biomicroscop, se constată alteraţiuni ale nervilor corneeni şi noduli leproşi.

Evoluţia leziunilor este lungă, fără manifestări acute.

Anatomo-patologic, se constată o infiltraţie cu celule leproase, cu numeroşi bacili Hansen şi cu vase de neoformaţie.

Tratamentul este local şi general ; cel local este asemănător cu cel din keratita interstiţială specifică; tratamentul general se adresează afecţiunei determinante (ulei de Chaulmoogra, sulfoni, etc.).

4. Keratita disciformă

Keratita disciformă este o afecţiune edematoasă, inflamatorie, unilaterală, de origine virală, în special herpetică, la care componenta alergică ar juca

un rol predominant (fig.48).

Ea se manifestă printr-o opacitate centrală, mai frecvent paracentrală, discoidală, de dimensiuni variabile, putînd atinge 1/2 din suprafaţa corneei, dar respectînd periferia acesteia. Zona de opacifiere corespunde unui edem foarte important al parenchimului, din care cauză grosimea corneei în zona infiltrată poate deveni de 2-3 ori mai mare decît normal. Indărătul tulburării parenchimatoase, se observă leziuni endotelio-descemetice, limitate la sectorul corneean afectat şi mai accentuate în centru (pliuri radiare ale descemetului), precipitate de endotelită (fine, rotunde, albicioase, floconoase). Asociat la edemul parenchimului, se găseşte un edem epitelial limitat la zona infiltrată care poate fi la originea unei ulceraţii secundare. Sensibilitatea corneei este diminuată.

Fig.48

Keratita disciformă se asociază adesea cu o uveită anterioară. Tulburarea vizuală este foarte importantă, deoarece edemul interesează centrul corneei. In contrast cu importanţa semnelor corneene şi scăderii de vedere, simptomele reacţionale sînt relativ discrete.

Evoluţia este lungă, torpidă ; adesea poate apărea o vascularizaţie profundă. Se poate vindeca fără sechele, însă recidivele sînt frecvente.

Tratamentul comportă prescrierea de antibiotice (aureomicină, cloramfenicol, teramicină), chimioterapice antivirale, corticoterapie în injecţii subconjunctivale, antihistaminice, midriatice, osmoterapie locală (glicerină, ser hipertonic, etc.). Se mai poate încerca termoterapie şi roentgenterapia. In caz de sechele, se va recurge la keratoplastie.

*

* *

III. Distrofii

Keratitele distrofice sînt afecţiuni frecvente

şi variate, secundare unei tulburări a metabolismului corneean. Ele se caracterizează printr-o evoluţie lentă şi progresivă, absenţa fenomenelor inflamatorii, frecvenţa tulburărilor de sensibilitate, originea endogenă, caracterul lor adesea heredo-familial şi influenţa redusă a terapeuticii medicale.

Complexitatea mecanismelor şi numeroşii agenţi care iau parte la nutriţia corneei, explică polimorfismul lor clinic.

In menţinerea transparenţei şi formei corneei intervin numeroşi factori :

- lichidul precorneean care joacă rol în troficitatea corneei şi în aranjamentul celulelor epiteliale ;
- circulaţia normală a lichidului interstiţial între lamelele corneei, menţinută prin integritatea limitantelor anterioară (epiteliul anterior şi membrana lui Bowmann) şi posterioară (membrana lui Descemet şi endoteliul) ;
- sensibilitatea perfectă care contribuie la apărarea epiteliului şi la echilibrul său metabolic;
- circulaţia limbică, suficientă pentru a permite nutriţia corneei şi rezorbţia lichidelor excedentare ;
- metabolismul general şi local normal, menţinut prin vitamine şi controlat prin hormonii glandulari.

Distrofiile se pot împărţi în familiale şi cîştigate.

A. <u>Distrofiile heredo-familiale</u>

După localizarea lor în profunzimea corneei, ele se împart în 3 categorii :

- distrofii care afectează limitanta anterioară;
- distrofii care interesează ţesutul propriu al corneei (distrofii parenchimatoase sau stromale);
- distrofii care afectează limitanta posterioară.

1. <u>Distrofia limitantelor anterioare</u>

In această formă, leziunile interesează epite-

liul anterior, membrana lui Bowmann şi uneori straturile anterioare ale stromei (distrofia epitelială a lui Meesmann, distrofia inelară a lui Bücklers, distrofia în tirbuşon a lui Fleischer, degenerescenţa în mozaic a lui Vogt, unele distrofii în bandeletă).

2. Distrofiile parenchimatoase

In aceste cazuri, leziunea iniţială se găseşte în grosimea parenchimului corneean, care în unele situaţii poate evolua extinzîndu-se şi cuprinzînd şi limitantele anterioară şi posterioară.

Se disting 3 forme : nodulară, reticulară şi maculară.

a) Tipul nodular (distrofia Groenow) se caracterizează prin aspectul opacităţilor în "miez de pîine", sau mici granulaţii fine, ocupînd toată grosimea corneei şi situate în centrul ei (zonele periferice rămîn libere). Primele simptome apar în copilărie.

b) Tipul reticular (distrofia grilajată a lui Haab-Dimmer) se caracterizează prin opacităţi liniare, striate, orientate în sens radiar şi bifurcate, dînd corneei un aspect de sticlă crăpată. Ele sînt situate în straturile superficiale ale corneei şi apar între 3o-4o ani.

c) Tipul macular (distrofia pătată a lui Fehr) se caracterizează prin opacităţi în pete, difuze, floconoase, localizate în tot parenchimul, în suprafaţă şi în profunzime, dar mai mult în centrul corneei.

In primul şi al doilea tip, hereditatea este dominantă, în ultimul este recesivă.

3. Distrofia limitantei posterioare

Această formă afectează membrana lui Descemet, endoteliul şi în unele forme şi straturile profunde ale corneei (corneea guttata, distrofia polimorfă profundă).

Tratamentul distrofiilor corneene heredo-familiale este chirurgical (keratoplastie).

B. Distrofiile corneene cîştigate

Acestea sînt de cauze variate şi îmbracă numeroase aspecte.

1. Distrofii corneene prin desicare

Lipsa lacrimilor antrenează o desicaţie a epiteliului care se exfoliază. Cînd uscăciunea este importantă, epiteliul se transformă prin metaplazie, în epiteliu keratinizat.

Aceste distrofii ar fi produse de diferite cauze locale.

După etiologia lor, se întîlnesc următoarele forme :

a) Distrofie prin inocluzie palpebrală. Aceasta poate apărea datorită absenţei mişcărilor de clipire ale pleoapelor (keratita lagoftalmică).

In condiţii fiziologice, corneea este protejată de un strat de lichid vîscos, format de secreţia lacrimală şi cea a glandelor conjunctivale, care este întins prin mişcările normale de clipire. In cazul cînd închiderea pleoapelor (în cursul clipirii sau în somn) se face incomplet (lagoftalmie), corneea este lipsită de acest mijloc de protecţie şi apare o uscăciune la suprafaţa sa. Aceasta are ca urmare, apariţia de dehiscenţe, apoi de mici infiltraţii în zona expusă desicării, după care epiteliul se exfoliază, lăsînd o exulceraţie cu fundul cenuşiu şi cu o evoluţie lentă şi progresivă, a cărei întindere este în raport cu suprafaţa neacoperită a corneei (fig.49). Chiar în fazele avansate ale bolii, ea nu se însoţeşte de fenomene iritative prea accentuate. Ulceraţia se poate infecta prin microbi piogeni banali, putînd duce la un ulcer cu hypopion.

Keratita lagoftalmică apare în caz de inocluzie palpebrală totală sau parţială : paralizie facială, ectropion senil sau cicatricial, colobom palpebral, exoftalmie accentuată de natură inflamatorie (celulită, flegmon orbitar), tumorală sau endocrină (Basedow), etc.

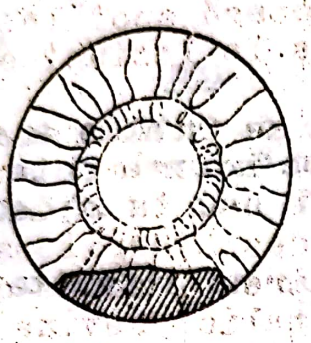

Fig.49

Tratamentul urmăreşte suprimarea lagoftalmiei pe cale chirurgicală, fie prin blefarorafie (lagoftalmie paralitică), fie prin blefaroplastii (ectropion, colobom, etc.). In unele cazuri, pînă la intervenţie, corneea poate fi protejată printr-o sticlă de ceas sau un opercul de material plastic fixat circular cu leucoplast.

b) In ţările tropicale aride, apare o formă de keratită datorită evaporării excesive a stratului de lichid precorneean.

c) Uscăciune produsă prin carenţa funcţiei lacrimale ; aceasta este legată de o boală sau de ablaţia glandei lacrimale.

Kerato-conjunctivita uscată a lui Fischer. Afecţiunea se caracterizează prin diminuarea secreţiei lacrimale, apariţia unei secreţii alb-vîscoase a conjunctivei, o cornee lipicioasă şi cu ulceraţii epiteliale căreia îi urmează o keratită filamentoasă formată din filamente epiteliale cu o extremitate aderînd la cornee, iar cu cealaltă liberă în formă de măciucă.

2. Distrofii prin carenţă hormonală sau vitaminică.

a) Sindromul lui Gougerot-Sjögreen. El se manifestă printr-o kerato-conjunctivită uscată, uscăciunea tuturor mucoaselor, lipsa de reacţii sudorale, poliartrită cronică, leziuni dentare. S-ar datora unei tulburări hormonale.

Ca tratament, se recomandă instilaţii cu pilocarpină, colir cu bicarbonat de Na, iar per os, vitamina A + B_2, excitante ale secreţiei lacrimale şi salivare.

b. Keratomalacia. Această afecţiune ar constitui o manifestare oculară a unei carenţe în vitamină A. Ea începe printr-o alterare a epiteliului conjunctival (xerozis epitelial) care se propagă apoi la cornee (xerozis corneean) şi poate duce la leziuni oculare grave.

Afecţiunea este bilaterală şi se întîlneşte uneori la copiii debili, distrofici, în primii ani de viaţă sau în cazuri rare, la adulţii sau la bătrînii cagectici. In zona corespunzătoare deschiderii palpebrale, corneea îşi pierde strălucirea , apare o opacitate difuză, superficială, epiteliul devine mat, xerotic, insensibil, iar zona sa centrală se exfoliază şi se produce o ulceraţie cu marginile drepte care se întinde rapid în suprafaţă şi în profunzime, ducînd în scurt timp la perforaţia şi distrugerea corneei, asociată de un hipopion abundent. Această evoluţie rapidă şi gravă, este lipsită aproape complet de reacţie oculară (lăcrimare, fotofobie, dureri); corneea este insensibilă. Se observă totuşi o discretă congestie perikeratică şi un uşor edem palpebral.

Afecţiunea este în legătură cu o stare de denutriţie a bolnavului.

Ca tratament, se vor utiliza instilaţii sau pomezi cu antibiotice pentru a combate infecţia suprăadăugată. Se administrează, un regim bogat în vitamine, mai ales în vitamina A. Rezultate bune se obţin prin administrarea concomitentă de vitamină A, B, şi C.

Se observă tulburări corneene şi în cursul altor boli carenţiale: keratita din boala edematoasă de foame, keratita pelagroasă.

3. Distrofii produse prin tulburări ale circulaţiei lichidului interstiţial între lamelele corneene,

După unii autori, ele se explică prin faptul că limitantele anterioară şi posterioară fiind lezate, lichidul precorneean sau umoarea apoasă îmbibă lamelele producînd edem. După alţii, corneea ar fi în stare de deshidratare constantă, separată prin limi-

tantele sale de lichidul precorneean şi de U.A. , medii hipertonice, în raport cu lichidul hipotonic al stromei. Prin limitantele - care joacă rolul de membrane semipermeabile -, se fac schimburile în sens cornee- umoarea apoasă şi cornee- stratul lacrimal. O leziune a descemetului sau a membranei lui Bowmann, compromite aceste schimburi şi rezultă staza şi edem corneean.

Mai frecvent, se descriu următoarele forme:

a. Distrofia lui Fuchs. Ea apare după 40 ani şi se caracterizează prin alteraţii epiteliale şi subepiteliale, asociate cu o degenerescentă endotelială.

b. Edemul primitiv al lui Aubineau. Acesta ar fi o formă particulară a distrofiei lui Fuchs.

4. Distrofii datorite U.A.

Aceste distrofii sînt rău cunoscute, deoarece nu se ştie încă precis rolul U.A. în metabolismul şi nutriţia corneei.

Unele keratite distrofice sînt secundare unei alteraţiuni ale constantelor fizice ale U.A.; o creştere importantă sau o scădere prelungită a presiunii hidrostatice a U.A. poate antrena o distrofie edematoasă a corneei.

Este posibil ca unele distrofii corneene, de patogenie obscură, să fie secundare alteraţiunilor biochimice profunde şi prelungite a U.A. (fistule externe cronice, keratite în bandeletă, iridociclite trenante).

5. Distrofii prin alterarea capilarelor limbice

Alteraţiile grave ale reţelii vasculare limbice pot antrena apariţia de keratite de origine trofică. Aşa se observă:

a. Leziuni corneene în arsurile limbului, mai ales prin baze. Ele pot surveni tardiv, după cicatrizarea leziunilor iniţiale;

b. Distrofii corneene după arsuri cu ioneriă.

c. Ulcere corneene juxtalimbice, după interven-

ţii chirurgicale asupra muşchilor oculari.

6. Distrofii corneene prin tulburări ale inervaţiei.

Întreruperea conductibilităţii nervului trigemen sau a ramurei sale oftalmice, a ganglionului lui Gasser sau a ganglionului oftalmic prin leziuni patologice (tumori, gome,) , traumatice sau operatorii (neurotomie retrogasseriană, extirparea ganglionului lui Gasser), determină anestezia şi ulceraţia corneei (keratita neuro-paralitică).

Aceste keratite sînt caracterizate printr-o evoluţie nedureroasă şi absenţa reacţiei ciliare. Apariţia lor pare legată de o tulburare a metabolismului corneean care survine ca o consecinţă a pierderii sensibilităţii acestei membrane, ceea ce lipseşte epiteliul de controlul pe care-l asigură în mod normal nervii senzitivi asupra metabolismului celular.

Keratita neuroparalitică (fig. 5o).

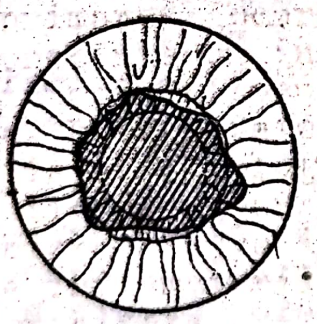

Fig. 5o

Afecţiunea începe în centrul corneei printr-o înceţare fină, cenuşie şi difuză a epiteliului care-şi pierde luciul şi transparenţa, urmată rapid de o exfoliere şi formarea unei ulceraţii care se întinde în suprafaţă şi în profunzime, lăsînd indemnă o zonă periferică îngustă şi dînd naştere unui ulcer cu evoluţie lentă şi progresivă. Ochiul este necongestionat şi nedureros, iar fenomenele reacţionale (fotofobie, lăcrimare, blefarospasm) lipsesc aproape complet.

La examenul tonometric, în numeroase cazuri se constată o hipotonie oculară.

Complicaţiile acestei afecţiuni sînt constituite de suprainfecţia ulceraţiei care poate duce la un ulcer cu hipopion, cu evoluţie spre perforaţie şi irită.

Tratament: pentru prevenirea bolii, în caz de leziuni traumatice, operatorii sau infecţioase ale trigemenului sau a ganglionului lui Gasser, se va proteja corneea prin pansament cu diferite pomezi (vitamine, antibiotice, etc). În caz de apariţie a keratitei, se va recurge la blefarorafie (care permite cicatrizarea leziunilor) şi la dezinfectante ale sacului conjunctival. Pe cale generală se va administra vitamina B.

7. Distrofii prin tulburări de metabolism

Tulburările metabolismului general sau local pot influienţa forma sau transparenţa corneei.

a. Tulburări de curbură (keratoconul şi ectazia marginală a corneei). Acestea sînt ectazii care apar pe o cornee indemnă de orice inflamaţie şi rezultă dintr-o modificare a raportului dintre tensiunea endoculară şi rezistenţa micşorată a corneei produsă de un procees distrofic caracterizat prin degenerescenţa fibrelor elastice, dehiscenţa membranei lui Bowmann si invaginaţiuni ale membranei lui Descemet.

- Keratoconul. Keratoconul este o ectazie conică bilaterală, neinflamatorie a părţii centrale a corneei. Apare la persoane tinere, în special la femei. Boala începe printr-o modificare a refracţiei (astigmatism neregulat cu refracţie miopică). Corneea este subţiată în zona centrală şi prezintă un aspect cenuşiu datorită opacifierii acesteia. Camera anterioară este profundă.

Boala s-ar datora unor tulburări metabolice cîştigate sau constituţionale. S-au incriminat de asemeni şi tulburările endocrine.

Tratamentul este optic (aticle de contact corneo-sclerale) sau chirurgical (keratoplastie).

- Distrofia marginală a corneei este o afecţiune rară, bilaterală, care începe printr-o opacitate şi o vascularizaţie a periferiei corneei care apoi subţiindu-se, formează un şanţ care ulterior se deformează şi duce la o ectazie arciformă a zonei periferice afectate.

b. Tulburări de transparenţă. Prezenţa anormală de diferite substanţe (lipide, săruri calcare, substanţe proteice) apare datorită unei tulburări a metabolismului general. Pentru ca să se producă această acumulare patologică, este necesară o alterare locală a corneei datorită fie unei necroze a lamelelor - consecinţa unei dezintegrări tisulare locale- fie unei tulburări a metabolismului intermediar al acesteia prin carenţa de enzime a căror rol este preponderent în schimburile respiratorii ale acestei membrane.

- Distrofiile grăsoase. Acestea se caracterizează prin prezenţa anormală în celule, în lamele şi în spaţiile intercelulare ale corneei de colesterină şi esterii săi, de ~~grăsimi neutre şi de~~ acizi graşi.

Se întîlnesc 3 forme: gerontoxonul, distrofia adipoasă disciformă şi xantomatoza.

- Gerontoxonul, sau arcul senil este o afecţiune bilaterală care apare ca o opacitate inelară, albicioasă, lată de 1-2 mm, situată în zona periferică a corneei, concentric cu limbul de care este separată de un interval transparent lat de 0,5 mm. Alteori el apare sub forma a 2 semicercuri, unul superior, altul inferior. Gerontoxonul este format din granulaţii grăsoase (colesterinice), depozitate în membrana lui Bowmann şi în lamelele corneene. El survine la bătrîni, fără reacţie inflamatorie şi nu influienţează vederea.

- Distrofia adipoasă disciformă şi xantomatoza globului sînt mult mai rar întîlnite.

- Se mai pot întîlni distrofii hialine, mixedematoase, calcare, etc.

În tezaurismoze (boli metabolice de supraîncărcare) apar de asemeni distrofii corneene da-

torită acumulării în celule de diferite substanţe. Ele se caracterizează prin apariţia în cornee de depozite anormale - cristale de cistină - în cursul cistinozei, depozite lipoidice în lipoidoze, supraîncărcarea cu mucopolizaharide în sindromul lui Hurler, cristale de acid uric în gută, degenerescenţă calcară în cursul hiperparatiroidiei, inelul lui Kayser- Fleischer în scleroza lui Westphal- Strümpel.

x

IV. Cicatricile corneene

Acestea sînt opacităţi definitive şi staţionare, apărute în urma reparaţiei şi organizării prin ţesut cicatricial opac al părţilor de cornee care au fost afectate de un proces patologic. Ele se caracterizează printr-o opacitate de intensitate variabilă, neînsoţită de fenomene inflamatorii (congestie, edem) sau semne reacţionale (durere, lăcrimare, fotofobie). Cicatricile reduc acuitatea vizuală într-o măsură mai mare sau mai mică, în raport cu întinderea, grosimea şi mai ales poziţia lor în raport cu pupila; opacităţile centrale scad considerabil vederea, în timp ce opacităţile periferice o reduc puţin sau chiar nu o modifică de loc. Scăderea de vedere apare datorită fie împiedicării razelor luminoase de a pătrunde în interiorul ochiului- în cazul cînd opacitatea este centrală - , fie refracţiei inegale din cauza îngroşării corneei produsă de cicatrici sau a modificării de curbură a acesteia prin retracţia cicatricială care a determinat un astigmatism neregulat.

Cicatricile corneei pot fi: neectatice şi ectatice.

A. Cicatricile neectatice. Acestea se clasifică după întinderea şi mai ales după gradul opacităţii pe care o determină în: nefelion, maculă, şi leucom.

1. Nefelionul sau nubecula este o opacifiere difuză, fină, subţire, cu caracter noros, aproape

invizibilă cu ochiul liber la lumină difuză. Ea este ușor de pus în evidență la luminajul lateral. Cînd este situată în zona centrală a corneei, ea determină o tulburare sau chiar o ușoară scădere de vedere.

2. Macula este o opacitate limitată, mai accentuată, vizibilă cu ochiul liber, de culoare cenușie sau albicioasă, care determină o scădere mai accentuată a vederii, mai ales cînd este situată în dreptul regiunii pupilare.

3. Leucomul este o opacitate cicatricială groasă, de întindere variabilă, de culoare cenușie sau alb-sidefie, care face să dispară complet transparența corneei în zona sa de localizare. El interesează de obicei toate sau aproape toate straturile acestei membrane și poate cuprinde toată suprafața corneei (leucom total) sau numai o parte a acesteia (leucom parțial).

Foarte adesea, la suprafața sau în profunzimea cicatricei, se observă o vascularizație mai mult sau mai puțin abundentă (leucom vascularizat). Uneori de leucom aderă o porțiune de iris, (leucom aderent); el rezultă în urma unui proces ulcerativ perforant care prin cicatrizare a inclus irisul ce herniase prin perforație. Din această cauză, în grosimea unui astfel de leucom se găsesc și elemente din irisul herniat, iar pe suprafața sa se observă un punct sau o zonă brună sau negricioasă.

O formă particulară de leucom este constituită din cicatricile liniare; acestea sînt în general consecința unor plăgi traumatice sau operatorii și apar ca niște opacifieri fine, rectilinii.

B. Cicatricile ectatice. In unele cazuri, cicatricea corneeană poate fi ectatică (stafilom corneean). Această ectazie este consecința unui proces ulcerativ, întins al corneei care, perforîndu-se, a determinat o hernie iriană pe o suprafață mai mare. Cicatricea care s-a constituit - fiind formată în cea mai mare parte din țesut irian cu rezistență redusă-, s-a lăsat destinsă de tensiunea

intraoculară care poate fi uneori crescută. Stafilomul apare ca o proeminenţă opacă, de culoare negricioasă El poate interesa numai o parte (stafilom parţial) sau toată suprafaţa corneei (stafilom total).

Tratamentul cicatricilor corneene este chirurgical şi urmăreşte fie ameliorarea vederii, fie înlăturarea defectului estetic. Dacă opacitatea ocupă zona centrală a corneei care corespunde pupilei, conduita constă în:

- creearea pe cale chirurgicală a unei pupile artificiale printr-o iridectomie (secţiunea unei porţiuni de iris) situată într-un sector unde corneea este transparentă (iridectomie optică), fie
- excizia zonei opace cu ajutorul unui trepar şi înlocuirea sa cu o porţiune de cornee transparentă de aceleaşi dimensiuni, prelevată pe un ochi de cadavru (ketaroplastie).

Cînd se urmăreşte numai înlăturarea defectului estetic- ochiul fiind pierdut funcţional - , se poate face keratoplastia sau tatuajul leucomului cu tuş de china, clorură de aur sau paladiu.

In stafiloamele parţiale, se poate încerca o iridectomie optică sau chiar o keratoplastie. In stafiloamele totale se practică fie amputarea segmentului anterior, fie enucleaţia ochiului, cu inclužia în piramida musculară a unei bile de cartilagiu sau material plastic şi aplicarea ulterioară a unei proteze.

x

V. Tumori

Tumorile corneei sînt foarte rare, Ele pot fi benigne (fibromul) sau maligne (epiteliomul, sarcomul sau melanomul).

- Fibromul este o tumoră congenitală, vascularizată, asemănătoare clinic cu dermoidul.
- Epitelioamele pot fi primitive sau secundare. Cele primitive se pot observa sub 2 forme: unele apar

de obicei în vecinătatea limbului şi sînt de formă rotungită, de culoare gris- roz, intens vascularizate, altele apar sub forma unei pînze care acopăr mai mult sau mai puţin corneea.

- Sarcoamele apar ca nişte formaţiuni cărnoase, de mărime variabilă şi sînt foarte vascularizate.

- Melanoamele sînt tumori pigmentate a căror origine este foarte discutată.

Tratamentul tumorilor corneene este chirurgical; în cele benigne se practică extirparea tumorii; în cele maligne, el depinde de extensia acesteia (extirparea neoformaţiunei sau enucleaţia globului).

Scanned with OKEN Scanner

PATOLOGIA SCLEREI

Particularităţi anatomo-fiziologice

Sclerotica, portiunea opacă a tunicii oculare externe, este o membrană albă, fibroasă, rezistentă, formată din fibre colagene dispuse neregulat, în straturi suprapuse. Ea are rolul de a mentine forma si conţinutul globului ocular.

In partea sa anterioară, se continuă prin intermediul limbului cu corneea. La polul său posterior prezintă o zonă subţiată, perforată de numeroase orificii (lama ciuruită) prin care trec fibrele nervului optic. Suprafaţa externă a scleroticii este vizibilă în partea sa anterioară prin transparenţa conjunctivei de care este legată printr-un ţesut lax (ţesut episcleral). Marginea sa anterioară este ascuţită. Pe versantul său posterior se găseste un sant în care este situat canalul lui Schlemm mărginit îndărăt de un inel mai proeminent- pintenele scleral (fig. 51).

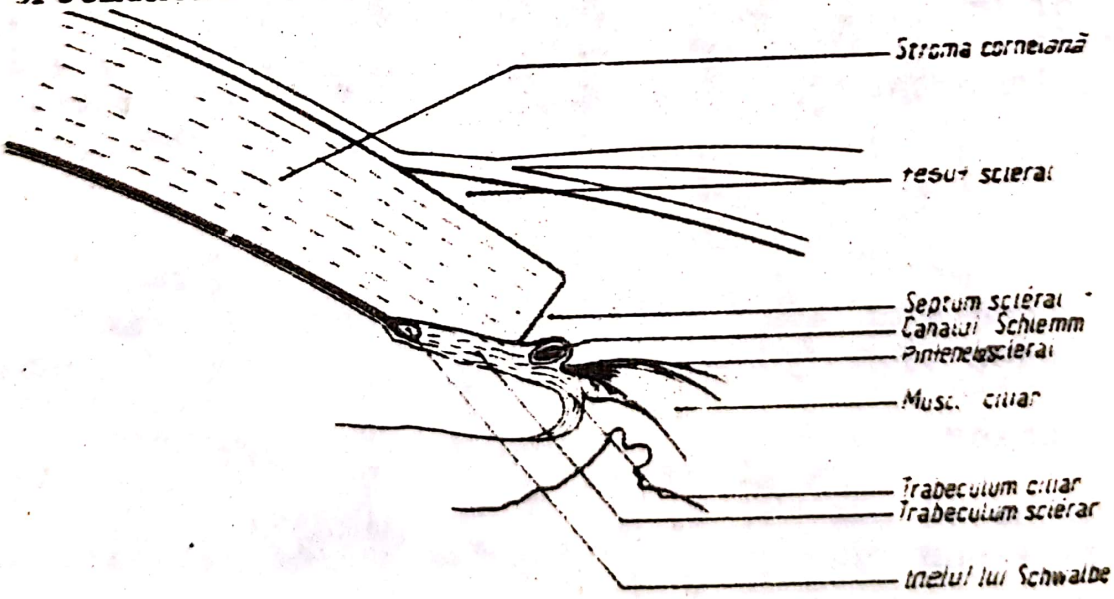

Fig. 51.

Sclerotica este străbătută de numeroase vase şi nervi: în partea anterioară de vasele şi nervii ciliari anteriori, la nivelul ecuatorului de cele 4 vene vorticoase, iar în partea posterioară în jurul nervului optic, de vasele ciliare lungi şi scurte posterioare.

Afecţiunile scleroticei

Bolile sclerale se manifestă în general prin dureri, congestie profundă violacee, edem, butoni, ectazii etc.

1. Afecţiuni inflamatorii

Afecţiunile inflamatorii ale scleroticei sînt în general de natură endogenă. Ele pot fi acute sau cronice şi îmbracă un aspect polimorf care este în funcţie de natura agenţilor patogeni şi de condiţiile de teren (modificări metabolice, hormonale, etc).

Dacă inflamaţia cuprinde straturile superficiale ale scleroticei (straturile superficiale şi ţesutul episcleral) ea produce o episclerită; dacă cuprinde şi straturile profunde, produce o sclerită, iar dacă inflamaţia se extinde de la sclerotică la cornee dă naştere unei sclero-keratite. Adesea este dificil de a face o diferenţiere netă între sclerită şi episclerită.

a. Episclerita.

Episclerita se manifestă prin dureri, roseaţă, edem şi o uşoară proeminenţă. Afecţiunea începe prin apariţia într-un sector oarecare, în vecinătatea limbului, a unui focar congestiv limitat, de culoare violacee cu marginile difuze, cu diametrul de cîţiva milimetri sau a unui nodul de asemenea de culoare violacee, uşor proeminent, bine delimitat, de mărimea unui bob de mei ce face corp cu sclerotica şi este situat pe o zonă de hiperemie, conjunctiva putînd luneca pe deasupra lui.

Evoluţia este de lungă durată, cu caracter uneori recidivant şi se însoţeste de o uşoară fotofobie

şi o senzaţie vagă de durere care se accentuiază la presiune.

Episclerita poate fi confundată cu o conjunctivită flictenulară la care nodulul este mai superficial, aderent de conjunctivă, are o culoare mai cenuşie, este insensibil la presiune şi are o evolutie mai scurtă.

O formă particulară o constituie episclerita fugace periodică, care apare mai frecvent la femei şi are caracter recidivant.

2. Sclerita

Sclerita cuprinde zone întinse. Ea se localizează deobicei la sclera anterioară şi mult mai rar la cea posterioară.

Sclerita anterioară poate fi limitată sau difuză. Ea se manifestă printr-o zonă congestivă de culoare roşie-violaceu închis, a cărei denivelare este mai mică ca în episclerită.

Simptomele subiective sînt mai intense. Durerea se accentuiează la mişcările ochiului sau la presiune.

Evoluţia scleritei este lentă şi îndelungată. Ea produce o subţiere a sclerei, prin semitransparenţa căreia se întrevede culoarea neagră -albăstruie a uveei. Boala afectează deobicei ambii ochi , fie concomitent, fie alternativ. Ea este mai gravă ca episclerita căci se poate însoţi frecvent de o uveită care poate da diverse complicatii (sinechii iriene, cataractă complicată, glaucom secundar, etc). Prin diminuarea rezistenţei sclerale, cu timpul aceasta se lasă destinsă de presiunea intraoculară si în jurul limbului apar ectazii de întindere şi proeminenţă variabilă(stafiloame sclerale)care se pot rupe spontan sau în urma unui traumatism, ceea ce constituie o complicaţie tardivă şi gravă.

Sclerita posterioară este mai gravă şi se întîlneşte mai frecvent la tineri şi la femei. Ea are o evoluţie lentă şi se complică deobicei de o tenonită.

Afecţiunea se manifestă prin: dureri spontane care se accentuiază la mişcările globului şi la presiune, diminuarea motilităţii oculare cu uşoară diplopie şi uşoară exoftalmie. Ea poate da loc la complicaţii endoculare.

3. Sclero-keratita

Sclero-keratita se manifestă prin apariţia mai întîi a unui focar de sclerită, apoi în dreptul lui, la periferia corneei, se produce o infiltraţie profundă, de formă triunghiulară, care se atenuiază progresiv spre centrul acesteia. Ea se vascularizează şi se însoţeşte de o reacţie irido-ciliară (miază, sinechii, dureri la presiune ciliară, uneori precipitate). Boala recidivează frecvent, afectînd succesiv un alt sector şi producînd treptat în felul acesta, opacifierea întregii periferii a corneei (keratita sclerozantă).

Etiologie. Afecţiunile inflamatorii ale sclerei pot fi de natură reumatismală, alergică, endocrină sau infecţioasă. Ele pot surveni ca urmare a unei inflamaţii cronice (tuberculoză, sifilis) sau acute (afecţiuni ale căilor respiratorii superioare- gripă, etc.- zonă, parotidită epidemică, gonoree, etc.) sau a unei infecţii de focar.

Tratamentul este în primul rînd etiologic. Fenomenele inflamatorii se vor combate prin corticoterapie generală şi locală. Pentru a stimula mijloacele de apărare ale organismului, se poate recurge la proteinoterapie. Ca tratament antiflogistic se poate utiliza de asemeni şi termoterapia care are efect hiperemic şi analgezic. Se întrebuinţează în unele cazuri medicamente antialergice. In formele tenace se recomandă roentgenterapia antiinflamatorie. Pentru combaterea durerilor se utilizează analgezice şi sedative, sau chiar injecţii retrobulbare cu alcool.

II. Afecţiuni degenerative

Scleromalacia perforantă (sindromul lui Van der Hoeve). Aceasta este o afecţiune rară, bilaterală,

indoloră, cu evoluţie îndelungată, care se manifestă printr-un proces degenerativ fibrinoid al colagenului şi care duce la pierderi de substanţă ovalare (1-5 mm) prin care se vede culoarea gri-albăstruie a uveii. Ea survine la bolnavi peste 50 ani, suferind adesea de poliartrită cronică evolutivă gravă.

III. Afecţiuni tumorale

Afecţiunile tumorale se întîlnesc excepţional. Ele sînt de natură chistică şi origine traumatică sau congenitală.

IV. Modificări de formă

Modificările de formă constau în creşteri de volum, fie globale (buftalmie), fie circumscrise (stafiloame). Acestea din urmă sînt ectazii sclerale localizate în diferite regiuni (anterioară , ecuatorială sau posterioară) şi apărute ca o consecinţă a diminuării rezistenţei sclerale datorită unor cauze diverse (inflamaţii, traumatisme, etc).

V. Anomalii de culoare

Sclerele albastre (sindromul Van der Hoeve). Se caracterizează prin culoarea albastră, difuză, a sclereticii datorită subţierii sau transparenţei sale. Se pot asocia cu o otoscleroză şi fragilitate osoasă (maladia lui Lobstein).

PATOLOGIA UVEEI

Structura şi funcţia tractului uveal

1. Particularităţi anatomice

Uveea, membrana vasculară a ochiului, se compune după cum ştim din 3 părţi: irisul, corpul ciliar şi coroida.

a. Irisul, partea anterioară a uveei, este constituit dintr-o membrană disciformă, dispusă în sens frontal şi perforată în centru de un orificiu (pupila).

Faţa anterioară a irisului- care formează peretele posterior al C.A- are o culoare variabilă de la individ la individ. Ea are un aspect neomogen, cu zone de depresiune (cripte), cute radiare şi un luciu caracteristic.

Faţa posterioară, uşor concavă, de culoare neagră formează peretele anterior al C.P, fiind în zona sa centrală, în vecinătatea pupilei ,în contactcu cristaloida.

Histologic, irisul este format din următoarele straturi:

1. endoteliul anterior, compus dintr-un singur strat de celule poligonale, aplatizate şi nepigmentate ;
2. membrana bazală anterioară;
3. stroma iriană, formată dintr-un tesut conjunctiv lax,bogat în fibrilecolagene fine; ea conţine vase, nervi, celule conjunctive de formă variată, încărcate cu pigment;
4. membrana bazală posterioară;
5. epiteliul posterior, format din 2 rînduri de celule încărcate cu pigment, corespunzînd celor 2 foiţ ale cupuşoarei optice primitive.

In grosimea irisului se găsesc 2 muşchi netezi:

- sfincterul, dispus circular în jurul orificiului pupilar;
- dilatatorul, mai puţin bine individualizat, format dintr-o foaie de celule mioepiteliale dispuse radiar în rîndul anterior de celule ale epiteliului posterior.

Arterele irisului provin din arterele ciliare lungi posterioare; acestea se divid la nivelul limbului sclero-corneean în 2 ramuri (superioară şi inferioară) care se unesc cu cele de partea opusă, formînd în jurul bazei irisului un cerc complet - marele cerc arterial -, la formarea căruia mai contribuie şi arterele ciliare anterioare. De la marele cerc arterial al irisului pleacă numeroase ramuri radiare care anastomozîndu-se în jurul orificiului pupilar, formează micul cerc arterial al irisului.

Venele iriene urmează în sens invers traiectul arterelor, colectînd sîngele venos de la marginea pupilară pînă la periferia irisului pentru a se vărsa împreună cu venele corpului ciliar (cu excepţia venelor ciliare anterioare) în cele 4 vene vorticoase care ies din glob la nivelul ecuatorului.

Irisul nu dispune de vase limfatice; limfa circulă într-un sistem lacunar şi prin tecile perivasculare care însoţesc venele iriene.

Inervaţia irisului este dublă: motorie şi senzitivă (fig. 52).

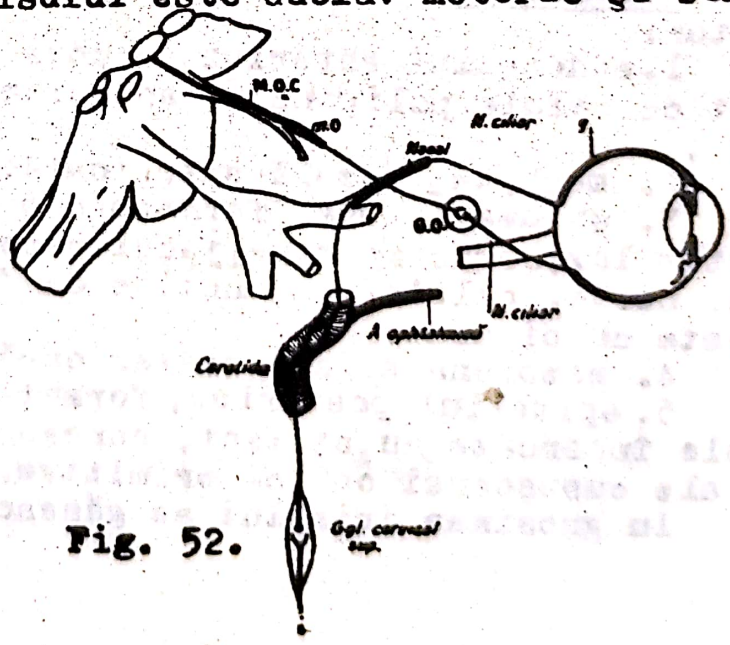

Fig. 52.

sului; ele se ramifică din ce în ce formînd arteriole care vor da naştere stratului corio-papilar;

-venele iau naştere din stratul corio-capilar, urmează, calea inversă a arterelor şi se varsă în cele 4 vene vorticoase după ce s-au dispus în vîrtejuri venoase.

Spaţiul dintre vase este umplut de ţesut colagen şi de fibre elastice între care se află celule pigmentare (melanocite).

3. Stratul corio-capilar (Ruysch) lipsit complet de pigment, este compus dintr-o reţea de capilare cu ochiuri foarte strînse în care se găseşte o stromă foarte fină formată din fibrile elastice şi colagene.

4. Membrana lui Bruch (lama bazală a lui Henle) este formată din 2 lamele: una retiniană, elaborată de epiteliul pigmentar, lipsită de elasticitate, şi alta coroidiană, elastică, mai groasă ca precedenta. Pe membrana lui Bruch sau membrana vitroasă se fixează epiteliul pigmentar al retinei.

Vascularizaţia coroidei se împarte în 2 zone: una posterioară, formată din arterele ciliare scurte posterioare (6-8) care perforează sclerotica în jurul nervului optic şi în care sîngele circulă dindărăt înainte, şi o zonă anterioară, formată din arterele recurente în care sîngele circulă dinainte îndărăt. Cele 2 zone se anastomozează între ele în regiunea ecuatorială care constituie punctul slab al acestei vascularizaţii.

Arterele ciliare scurte posterioare, la intrarea lor în sclerotică, pot trimite ramuri retiniene (arterele cilio-retiniene) care au însă un rol redus în nutriţia retinei.

Reţeaua venoasă a coroidei se termină în cele 4 vene vorticoase care se varsă în vena oftalmică.

In coroidă nu există vase limfatice; limfa circulînd prin tecile perivasculare, ajunge în spaţiul supracoroidian, de unde prin 4 canale limfatice care merg împreună cu venele vorticoase, trece în spaţiul suprascleral iar de aici în circulaţia venoasă.

Procesele ciliare sînt constituite dintr-o stromă conjunctivă şi dintr-un sistem vascular foarte bogat. Ele sînt irigate de arteriole provenind din marele cerc arterial al irisului care dau naştere la nivelul lor unei reţele capilare foarte abundente.

De pe faţa vitreeană a corpului ciliar, se desprind fibrele care alcătuiesc zonula lui Zinn; în partea sa posterioară se găseşte o zonă de culoare mai deschisă, situată între procesele ciliare şi ora serrata (partea plană a corpului ciliar sau orbiculus ciliaris a lui Henle).

Histologic, corpul ciliar este constituit, din afară înăuntru, de următoarele straturi:

1. Lamina fusca sau supraciliară, formată din ţesut elastic dispus în lamele. Ea se continuă cu supra coroida şi separă corpul ciliar de scleră.

2. Muşchiul ciliar, localizat în stromă în partea antero-externă a corpului ciliar, format din 2 porţiuni: muşchiul lui Brucke-Wallace, format din fibre longitudinale şi radiare şi muşchiul lui Rouget-Müller format din fibre circulare (fig.53). Fibrele meridiane se inseră anterior pe pintenul scleral, iar posterior în supracoroidă şi pe sclerotică. Fibrele radiare, situate înăntru precedentelor, se inseră anterior printr-un tendon comun cu cel al fibrelor longitudinale, iar posterior se pierd în stroma ciliară. Fibrele inelare sînt situate la baza irisului, înăuntru şi înaintea fibrelor radiare.

3. Stroma ciliară, formată din ţesut conjunctiv lax, celule pigmentare şi vase sanguine; ea este abundentă mai ales la nivelul proceselor ciliare.

4. Membrana vitroasă, anhistă, care se continuă cu membrana vitroasă a coroidei.

5, Epiteliul ciliar (pars ciliaris retinae), format din 2 straturi de celule care reprezintă cele 2 foi ale veziculei oculare secundare: statul extern, pigmentat, constituit din celule cubice şi stratul intern, nepigmentat, format din celule clare, cilindrice şi cubice.

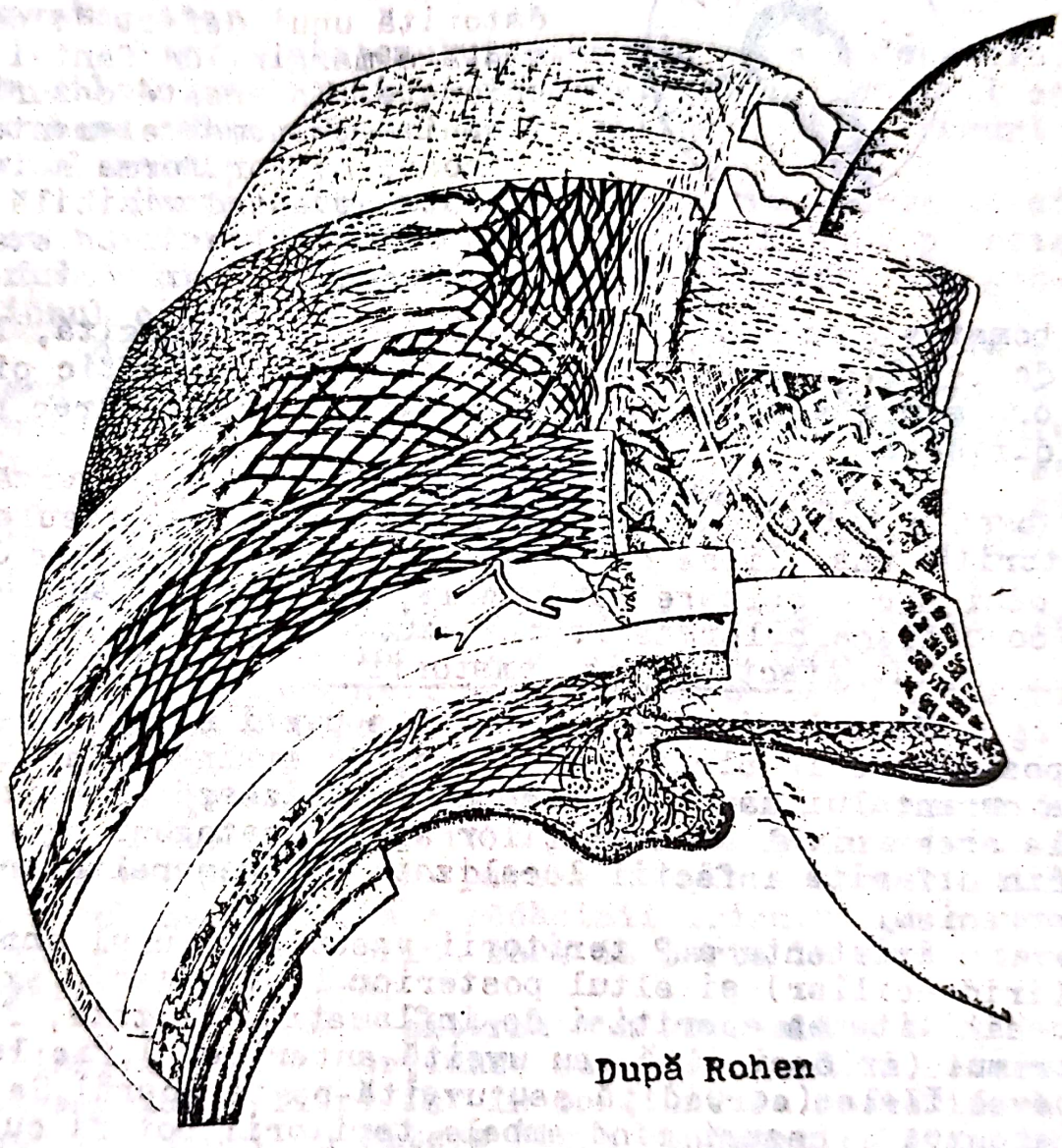

După Rohen

Fig.53

Scanned with OKEN Scanner

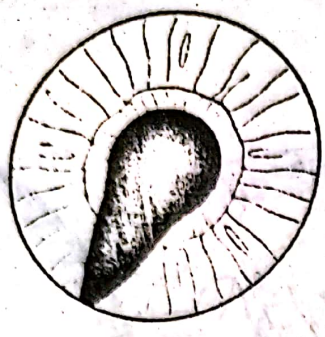

Fig. 55.

6. Colobomul coroidian

Acesta survine ca şi cel irian datorită unui defect de coalescenţă a marginilor fantei embrionare. In aceste cazuri, se organizează numai elementele fibroase ce vor forma sclera, aceasta devenind vizibilă în zona colobomatoasă. La examenul oftalmoscopic, teritoriul colobomatos apare ca o plajă alb-sidefie, alungită, largă de 2-3 D.P. care se întinde de la nervul optic pînă la ora serrata, şi peste care vasele retiniene trec nemodificate.

7. Albinismul. Afecţiunea se caracterizează prin absenţa totală sau parţială a pigmentului tisular, datorită unei lipse de dezvoltare a acestuia. Fundul de ochi are o culoare portocalie, pe care se văd vasele coroidiene colorate foarte viu.

II. Afecţiuni inflamatorii

Vascularizaţia abundentă a uveei şi mai ales dispoziţia sa în plexuri capilare, determină o încetinire a curentului sanguin, ceea ce favorizează localizarea, la acest nivel, a diferiţilor agenţi patogeni proveniţi din diferite infecţii localizate sau generalizate din organism.

Existenţa a 2 teritorii vasculare, unul anterior (irido-ciliar) şi altul posterior (coroidian), explică posibilitatea apariţiei de inflamaţii limitate, fie la primul (iridociclită sau uveită anterioară), fie la cel de al II-lea (coroidită sau uveită posterioară). Se întîlnesc totuşi cazuri cînd ambele teritorii pot fi cuprinse de o inflamaţie fie simultan, fie succesiv, (panuveită sau iridociclocoroidită).

A. Uveitele anterioare (iridociclitele)

Datorită raporturilor strînse tisulare şi vasculare dintre iris şi corpul ciliar, leziunile inflamatorii ale acestora sînt în general asociate, constituind tabloul clinic al iridociclitelor sau uveitelor anteri-

a. Nervii motori sînt furnizaţi de simpatic şi parasimpatic:

- Nervii sistemului simpatic au sub dependinţa lor dilatatorul pupilei şi provin din simpaticul cervical pe calea celor 2 nervi ciliari lungi, ramuri din nervul nazal;

- Nervii sistemului parasimpatic inervează sfîncterul pupilar; ei provin din nervul M.O.C. pe calea nervilor ciliari scurţi posteriori, ramuri din ganglionul ciliar.

b. Nervii senzitivi ai irisului provin din trigemen pe calea nervului oftalmic; fibrele nervoase urmează, de la ganglionul lui Gasser, calea nervului oftalmic, apoi ramura sa nazală şi prin rădăcina senzitivă pe care acest nerv o trimite ganglionului ciliar, ajung la acesta din urmă de unde, prin nervii ciliari scurţi, se duc la iris.

b. Corpul ciliar, partea mijlocie a uveei, este situat între iris înainte şi coroidă îndărăt.

Pe secţiune sagitală, el are o formă triunghiulară cu o faţă antero-internă, una antero-externă şi o faţă postero-internă.

- Faţa antero-internă sau iriană, formează dinainte înapoi: a. peretele posterior al unghiului de filtraţie, acoperit de partea uveală a trabeculului, b. locul de inserţie a rădăcinii irisului şi c. unghiul cilio-irian prin care ia parte la delimitarea camerei posterioare.

- Faţa antero-externă sau sclerală a corpului ciliar, aderă în porţiunea sa anterioară la sclerotică (ligamentul ciliar) iar în porţiune sa posterioară, ea este în raport cu cîteva fibre conjunctive situate între ea şi scleră (lamina fusca).

- Faţa postero-internă,, sau vitreeană corespunde corpului vitros. Pe ea se găsesc o serie de formaţiuni radiare, procesele ciliare (7o-9o), dispuse sub forma unor creste care se întind din vecinătatea orei serrata pînă în apropierea rădăcinei irisului ; ele formează în jurul ecuatorului cristilinian „coroana ciliară" şi sînt separate unele de altele prin văile ciliare.

Inervaţia coroidei este vazomotorie şi provine din nervii ciliari.

2. Particularităţi fiziologice

a. Irisul are rol de:

- diafragm; prin modificările diametrului pupilar, el reglează în mod reflex cantitatea de raze luminoase ce pătrunde în ochi.
- ecran protector al retinei, absorbind prin intermediul pigmentului, razele luminoase care pătrund prin cornee în afara zonei pupilare.

b. Corpul ciliar:

- participă la procesul de acomodaţie prin muschiul ciliar;
- asigură formarea umorii apoase prin procesele ciliare
- are rol capital în nutriţia segmentului anterior al ochiului.

c. Coroida îndeplineşte următoarele funcţiuni:

- funcţia nutritivă; prin bogăţia sa în vase, ea asigură nutriţia unei mari părţi a globului ocular şi în special a straturilor externe ale retinei (neuro-epitelial retinian);
- funcţie tensională; coroida joacă un rol important în menţinerea şi reglarea oftalmotonusului printr-un mecanism reprezentat de circulaţia locală;
- funcţie de protecţie şi apărare, care se manifestă în 2 moduri:

a. coroida apără mecanic globul ocular, comportîndu-se ca o saltea hidraulică capabilă să neutralizeze orice traumatism tensional şi să protejeze elementele sensoriale ale retinei împotriva ridicărilor brusce ale T.A. sau ale traumatismelor externe;

b. coroida apără biologic globul ocular direct; prin prezenţa în structura sa a unui ţesut reticuloendotelial abundent şi indirect graţie proprietăţilor imunobiologice ale sîngelui pe care-l conţine;

- funcţie termică; datorită bogatei sale vascularizaţii, coroida contribuie la menţinerea unei temperaturi optime în interiorul globului ocular,

necesară unei bune funcţionări a elementelor fotosensibile retiniene:

- funcţie optică; prin bogăţia sa în pigment, coroida constituie camera obscură a ochiului, necesară formării unei imagini clare pe retină.

Pentru examenul şi diagnosticul afecţiunilor coroidei, este necesar un examen oftalmoscopic care permite depistarea diferitelor leziuni ale acestei membrane.

x

Afecţiunile uveei

I. Afecţiuni congenitale

1. Persistenţa membranei pupilare (fig. 54) Membrana pupilară este un rest din segmentul anterior al tunicii vasculare a cristalinului. Ea poate persista sau sub formă de filamente fine care pleacă de pe faţa anterioară a irisului, traversînd pupila, sau ca o membrană centrală, liberă sau aderentă de cristaloida anterioară şi fixată prin filamente de suprafaţa irisului.

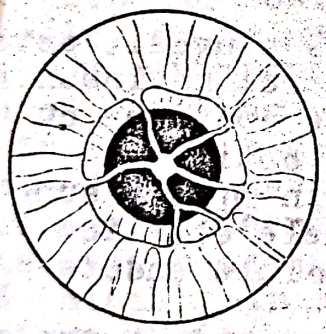

Fig.54.

2. Colobomul irisului (fig.55). Acesta constituie o lipsă de substanţă triunghiulară, situată de obicei în partea inferioară a acestei membrane. El este consecinţa unui defect de închidere a fantei fetale în această zonă.

3. Aniridia; se manifestă prin lipsa totală a irisului.

4. Corectopia; pupila este situată uşor excentric.

5. Policoria; pe suprafaţa irisului se constată existenţa mai multor pupile.

Arterele corpului ciliar provin din marele cerc arterial al irisului; ele irigă muşchiul ciliar şi procesele ciliare.

Venele nasc din reţeaua capilară a proceselor ciliare şi se varsă în venele ciliare anterioare care se duc în venele musculare.

La nivelul corpului ciliar nu există vase limfatice proprii; limfa circulă în spaţiile stromale şi în tecile limfatice ale vaselor sanguine.

Inervaţia corpului ciliar este dublă:motorie şi senzitivă.

- Nervii motori sînt destinaţi muşchiului ciliar şi vaselor corpului ciliar; ei provin din simpaticul cervical (pentru vasele corpului ciliar) şi din parasimpaticul mezencefalic (pentru muşchiul ciliar), împrumutînd calea M.O.C.

Nervii senzitivi provin din trigemen a cărui ramificaţii se termină atît în epiteliul ciliar cît şi între fasciculele musculare.

c. Coroida, porţiunea posterioară a uveei, este în raport cu sclerotica în afară şi cu retina înăuntru. Ea se întinde de la ora serrata unde se continuă cu corpul ciliar- pînă la papila nervului optic. Coroida este separată de sclerotică prin spaţiul supracoroidian în care se găsesc cîteva lamele elastice dispuse într-o reţea şi căptuşite de celule endoteliale.

Histologic coroida este formată din afară înăuntru de următoarle straturi:

1. Lamina fusca sau supracoroida, constituită din ţesut conjunctiv lax, în care se găsesc celule cromatofore intens pigmentate, celule ganglionare ale sistemului vegetativ, vasele şi nervii ciliari posteriori.

2. Lamina vasculosa sau stratul vascular, format din ramificaţii arteriale şi venoase:

- ramificaţiile arteriale iau naştere din arterele ciliare scurte posterioare şi din arterele recurente, ramuri din marele cerc arterial al iri-

oare, în care procesul patologic s-a propagat la ambele segmente ale părţii anterioare ale uveei.

După caracterul lor evolutiv, iridociclitele se împart în acute, subacute şi cronice.

După modul de reacţiune, ele se clasifică în seroase, fibrino-plastice, hemoragice şi purulente.

După procesul patologic care se află la baza afecţiunţii, ele pot fi: negranulomatoase care corespund iridociclitelor acute de tip seros sau purulent şi granulomatoase care corespund iridociclitelor cronice sau torpide de tip fibroplastic.

1. Iridociclitele acute

Simptomele acestora se datoresc hiperemiei şi exudatelor care însoţesc procesele inflamatorii ale acestui organ cu o vascularizaţie atît de bogată.

Debutul poate fi brutal, dar uneori, timp de 1-2 zile, el se manifestă numai printr-o durere oculară sau periorbitară surdă,intermitentă,care se exagerează la fixarea unui obiect, la o lumină puternică sau în cursul mişcării de convergenţă. Foarte des, aceste dureri devin mai accentuate şi se asociază cu fotofobie şi lăcrimare, în timp ce apar primele semne iritative: congestia perikeratică şi constricţia pupilară (miază). In scurt timp se instalează o serie de simptome subiective şi obiective.

Simptome obiective

- Congestie pericorneeană, formată din 2 planuri unul superficial-conjunctival-, de aspect roşu-viu, mobil cu mucoasa, altul profund-episcleral,-de culoare violacee, imobil, format din vasele ciliare anterioare; congestia profundă se atenuiază spre fundurile de sac. In formele supraacute , se constată un uşor chemozis limbic şi o discretă edematiere a marginii palpebrale superioare.

- Pliuri şi vergeturi ale descemetului.

- Precipitate pe faţa posterioară a corneei sub formă de mici pete gri-albicioase,onace,

rotunjite, uneori aglutinate printr-o reţea de fibrină, dispuse triunghiular, cu baza la limb datorită curenţilor termici din camera anterioară (fig. 56 şi 57).

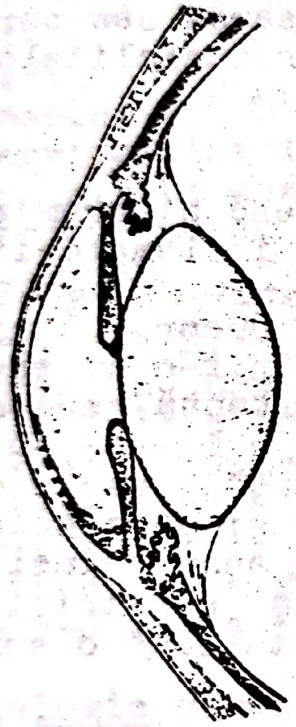



Fig. 56 Fig57

- Uşoară tulburare a umorii apoase din cauza transudaţiei vasculare ; uneori în partea declivă a camerei anterioare se depune un exudat gros, fibrinos, (Hypopion).

- Omogenizarea desenului irisului care apare,mat, decolorat ,murdar,îngroşat,datorită stazei venoase, care determină o vasodilataţie şi un edem interstiţial. Pe suprafaţa sa pot apărea pete hemoragice, sau se poate produce o hemoragie în camera anterioară în urma unui proces de endovascularită infecţioasă.

- Mioză pupilară al cărei diametru este proporţional cu gradul inflamaţiei. Mioza se produce datorită hiperemiei şi edemului ţesutului irian cît şi a unui spasm reflex al sfincterului pupilar. Contracţia pupilei la lumină şi convergenţă, deşi încetinită, este totuşi păstrată atîta timp cît nu există aderenţe iridocapsulare.

- Aparaţia de aderenţe irido-cristaliniene(sinechii posterioare) datorită reacţiei inflamatorii şi a exudatelor marginei pupilare (Fig. 56,57). Cînd sinechiiile sînt izolate, pupila devine neregulată. La început ele sînt superficiale şi fragile şi se rup uşor sub acţiunea midriaticelor, lăsînd pe cristaloida anterioară mici grămezi pigmentare dispuse în coroană sau în puncte izolate.

- Exudate pupilare care formează mici depozite pe cristaloidă anterioră;uneori ele formează o membrană care face corp comun cu cristaloida şi se fixează pe marginea pupilară obturînd tot spaţiul pupilar(ocluzie pupilară) şi diminuînd vederea.

- Hiperemie şi prezenţă de exudate la nivelul unghiului camerular;mai tîrziu apare la acest nivel o pigmentaţie şi goniosinechii (fig.58).

- Uneori modificări ale tensiunii intraoculare (hipo- sau hipertonie).

Simptome subiective:

- Dureri oculare sau perioculare;(acestea pot fi exacerbate de presiunea digitală, de mişcările oculare, de convergenţă şi de către acomodaţie; ele sînt datorite excitaţiei nervilor ciliari de către exudate şi hiperemie).

- Fotofobie
- Lăcrimare
- Blefarospasm
- Scăderea acuităţii vizuale;(Ea survine datorită exudatelor inflamatorii din mediile transparente sau din cîmpul pupilar).

Uneori, unele simptome traduc totuşi predominenţa sau chiar afectarea izolată a uneia din cele 2 porţiuni ale uveei anterioare.

Astfel, iritele se pot manifesta prin dureri oculare, şi perioculare, fotofobie, lăcrimare . scăderea acuităţii vizuale, congestie perikeratică, miază, sinechii iriene posterioare, modificări de culoare şi de relief ale irisului.

Ciclitele se pot traduce prin dureri spontane oculare şi perioculare mai ales nocturne şi la presiune digitală a regiunei ciliare congestie perikeratică, edem palpebral, miază, kemozis, scădere de vedere, exudate pe faţa posterioară a corneei dispuse triunghiular cu baza în jos, exudate retrocristeliniene şi vitreene (flocoane), modificări ale tensiunii

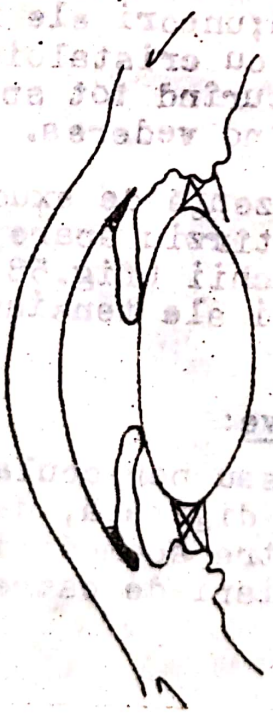

Fig. 58.

oculare.

Diagnosticul diferenţial. In stadiul incipient el se face cu o leziune corneeană minimă (eroziune), cu un puseu glaucomatos şi chiar cu o conjunctivită banală.

De conjunctivită se deosebeşte prin lipsa secreţiei conjunctivale, localizarea congestiei în zona perilimbică, exudate pe faţa posterioară a corneei şi în camera anterioară care determină scăderea de vedere.

De glaucomul congestiv se diferenţiază prin lipsa midriazei, lipsa modificărilor de cîmp vizual şi a hipertensiunii intraoculare.

Diagnosticul cu leziunile corneene se face cu ajutorul colorafiei cu fluoresceină.

2. Iridociclitele cronice

Ele se caracterizează prin următoarea simptomatologie :

- Congestie perikeratică discretă sau absentă.
- Uşoară tulburare a umorii apoase ;
- Prezenţa de precipitate mari, lardacei, în formă de pete de lumînare, cu dispoziţie triunghiulară pe faţa posterioară a corneei.
- Discretă vascularizaţie şi neoformaţie capilară la nivelul irisului ; în unele cazuri la nivelul său se găsesc noduli de mărime variabilă situaţi la suprafaţa sau în parenchimul irian, uneori izolaţi, alteori multipli, de culoare de asemenea variabilă, ce merge de la galben-roz la gri, după gradul lor de vascularizaţie şi situaţia lor la suprafaţă sau în profunzime ; uneori pe iris se pot găsi tuberculi sau gome.
- Sinechii iriene posterioare, groase, brune de partea periferică, albe de partea centrală, care duc repede la secluzia pupilei (fig.59).
- Numeroase flocoane vitreene sub formă de alge mobile ceea ce arată o lichefiere şi o degenerescenţă a vitrosului.
- Modificări ale tensiunii oculare (mai frecvent hipotonie).

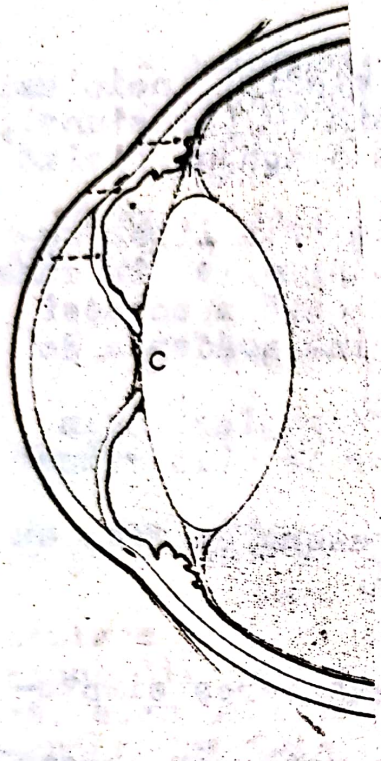

Fig. 59.

- Semnele reactionale (durerea, fotofobia, lăcrimarea și blefarospasmul) sînt atenuate, iar scăderea de vedere este variabilă.

3. Uveita hipertensivă.

Aceasta este o formă particulară de uveită anterioară. Ea constituie o inflamație uveală care se complică cu hipertensiune în cursul evoluției sale, hipertensiune ce survine cam la 1/3 din cazuri. Uveita hipertensivă constituie un sindrom funcțional de iritație a segmentului anterior.

Boala debutează prin dureri oculare și periculare, fotofobie, lăcrimare. Tulburările de vedere se însoțesc de inele colorate, edem palpebral, uneori chemozis, congestie perikeratică, edem corneean, precipitate retrocorneene, creșterea profunzimii C.A., umoare apoasă tulbure, irisul hiperemiat, edemațiat, spălăcit, pupila în midriază fără sinechii, vitrosul tulbure, cu fine opacități pulverulente în straturile anterioare, regiunea ciliară dureroasă la palpare, tensiunea oculară crescută.

Cauza hipertoniei nu ar consta într-o hipersecreție de umoare apoasă, ci într-un obstacol angular la scurgerea acesteia, după cum arată tonografia. Acest obstacol este produs printr-o infiltrație celulară și edematoasă a trabeculului.

Evoluția și complicațiile iridociclitelor. Procesul inflamator se poate extinde la coroidă și nervul optic. Persistența exudatelor irido-pupilare și organizarea lor ulterioară poate fi la originea unei

sinechii posterioare totale (secluzie pupilară). Organizarea exudatelor care ocupă cîmpul pupilar duce la apariţia unei membrane care obstruiează pupila (ocluzie pupilară) (fig6o).



Fig. 6o

Fig. 61

Aceste 2 complicaţii pot suprima comunicaţia dintre camera posterioară şi cea anterioară. Datorită acestui fapt, U.A. se acumulează îndărătul irisului căruia îi dă un aspect de"iris în tomată" (fig. 61). Retenţia retroiriană a lichidului endocular poate antrena creşterea tensiunii intraoculare (glaucom secundar).

Infiltraţia parenchimatoasă a irisului poate

duce la atrofia acestei membrane. Uneori, poate surveni o atrofie a corpului ciliar, ceea ce are ca urmare atrofia globului ocular.

In uveitele cronice, vechi, se produc alterațiuni corneene, cataracte complicate, etc. Exudatele se pot organiza în bloc și să înglobeze în aceiași masă irisul, corpul ciliar și cristalinul, ceea ce antrenează atrofia ochiului.

Anatomie patologică. In iridociclite se constată vasodilatație, uneori rupturi vasculare cu infiltrația sanguină a stromei, reacție exudativă cu infiltrații celulare și fibrină și reacție tisulară.

Etiologie. Intr-un mare număr de cazuri, cauzele iridociclitelor rămîn neelucidate.

Cele mai multe au o origine infecțioasă, exogenă sau mai frecvent endogenă și se datoresc fie agentului patogen care s-a localizat în țesuturi, fie toxinelor acestuia sau a unor procese imunobiologice (reacții alergice sau hiperergice) la factori etiologici din cei mai diverși.

a. Iridociclitele de cauză exogenă . Acestea sînt produse prin pătrunderea în ochi, printr-o plagă oculară perforantă (traumatică, operatorie sau patologică-ulcer perforant) de microbi (pneumococ, streptococ, stafilococ, piocianic, etc.), de substanțe chimice (acizi sau baze) sau de toxine animale sau vegetale.

b. Iridociclitele de cauză endogenă. Orice infecție poate determina apariția unei iridociclite, printr-un mecanism infecțios, toxic sau alergic.

Iridociclitele de cauză endogenă se întîlnesc în:

- Boli infecțioase acute, de origine microbiană sau virotică (rujeolă, scarlatină, variolă, varicelă, febră tifoidă, dizenterie amibiană sau bacilară, meningită cerebro-spinală, gripă, parotidită epidemică, malarie febră recurentă, tifos exantematic, tripanosomiază, filarioză, leptospiroză, herpes, zona zoster).

- Boli infecţioase cronice (tuberculoză, sifilis, lepră, gonococcie, bruceloză). Tuberculoza, sifilisul, lepra şi bruceloza pot produce iridociclite de tip inflamator sau afoliculare, sau de tip nodular granulomatos (foliculare).

- Infecţiile de focar (dentare, amigdaliene, sinusiene, anexiale, prostatice).

- Stările alergice; poate fi vorba de o stare de sensibilitate la exotoxine. Alergia complică mult problema diagnosticului etiologic deoarece ne putem afla în prezenţa unei alergii încrucişate sau heterofecţiei. Alergia de asemenea se poate suprapune înalergii.

- Boli ale colagenului; iridociclita se manifestă mai frecvent în cursul bolii lui Still şi în artrita cronică anchilozantă (vertebrală sau periferică).

- Boli metabolice (diabetul, guta). Acestea, ar predispune la iridociclite prin modificările tisulare pe care le produc.

- Tulburări endocrino-genitale; iridociclita poate surveni în orice etapă a vieţii genitale (pubertate, sarcină, menopauză). Iridociclită din menopauză este gravă; ea apare bilateral, are o evoluţie cronică şi se extinde şi la coroidă. Se manifestă prin sinechii discrete, fine precipitate pe faţa posterioară a corneei, tulburarea foarte marcată a vitrosului. Ea poate duce la complicaţii grave: glaucom secundar, cataractă complicată, atrofia globului ocular.

- Ectodermozele erozive pluriorificiale, uveomeningoencefalitele, richetsiozele, micozele (histoplasmoza), toxoplasmoza, pot determina de asemeni iridociclite.

c. <u>Iridociclite secundare unor cauze de ordin local.</u> Acestea apar în urma propagării unui proces patologic la uvee pe cale contiguă şi directă de la ţesuturile vecine oculare sau perioculare. Astfel ele pot fi secundare unei coroidite, keratite supurate, sclerite retinite, abces orbitar, tromboflebite, etc.

<u>Tratamentul</u> iridociclitelor este local şi general

Tratamentul local urmăreşte dilatarea pupilei, sedarea durerilor, suprimarea fenomenelor inflamatorii.

- Dilatarea pupilei combate obstrucţia acesteia şi formarea de sinechii posterioare. Ea relaxează fibrele nervoase destinse, producînd o sedare a durerilor, pune uveea în repaus prin paralizia sfincterului pupilar şi a muşchiului ciliar, Relaxarea muşchiului ciliar prin care trec arterele ciliare lungi posterioare, uşurează aportul sanguin în segmentul anterior producînd o hiperemie. In acest scop se utilizează colire parasimpaticolitice cu acţiune midriatică, în special atropina 1-2%. Pentru a întări acţiunea midriatică a atropinei, se adaugă cocaină 2% care favorizează acţiunea paralitică a acesteia asupra sfincterului prin excitarea dilatatorului irian. Ea uşurează de asemeni absorbţia.

- Sedarea durerilor se obţine prin injecţii intraorbitare de alcool 60% care au o acţiune analgezică şi suprimă simptomele iritative (fotofobia, lăcrimarea, blefarospasmul). Ele influienţează vascularizaţia globului, inhibînd reflexele nervoase cu punct de plecare în leziune, reflexe care produc perturbaţii vasomotorii. Se mai poate utiliza şi dionina în soluţie 2-3%.

- Suprimarea fenomenelor inflamatorii se face prin corticosteroizi, derivaţi pirazolici, radioterapie antiinflamatorie, căldură locală. Corticosteroizii au o acţiune spectaculară în iridociclitele acute, mai slabă în cele cronice, Ei acţionează datorită influienţei lor directe asupra ţesutului colagen, inhibînd acţiunea enzimatică a hialuronidazei. In afară de acţiunea lor antialergică, ei diminuă permiabilitatea capilară, exudaţia, infiltraţia celulară, formarea de ţesut de granulaţie şi neoformaţia vasculară. Ei nu acţionează asupra cauzei inflamaţiei (infecţioasă, toxică, alergică), însă protejează temporar ţesuturile contra acţiunii nocive a reacţiei inflamatorii pe care o inhibă pînă în momentul cînd cauza afecţiunei a fost eliminată.

Corticosteroizii se administrează pe cale locală

(colire, pomezi, injecţii subconjuctivale sau retrobulbare) şi generală:(oral sau parenteral).

Derivaţii pirazolici (fenil-butazona, irgapirin, buţazolidin, tanderil) au acţiune analgezică, antipiretică şi antiflogistică.

Radioterapia antiinflamatorie provoacă o creştere a activităţii celulare şi o dilataţie capilară care uşurează rezobţia exudatelor şi transudatelor. Ea se utilizează în tratamentul uveitelor cronice, mai ales de natură bacilară şi în uveitele de menopauză.

Termoterapia se foloseşte sub formă de compresе calde, umede sau uscate. Ea produce o hiperemie care favorizează rezobţia exudatelor .

In uveitele hipertensive, în afara medicaţiei locale obişnuite (midriatice, corticosteroizi, injecţii cu alcool, etc), se utilizează medicamente care diminuă secreţia umorii apoase (acetazolamidă, diamox, ederen, etc, per os 2-3 comprimate pe zi a 250 mg), instilaţii de colire simpaticomimetice (epinefrină 1-4%) care diminuă debitul U.A. şi micşorează rezistenţa la scurgere a acesteia. In cazul cînd tratamentul medical este insuficient, se va recurge la intervenţii chirurgicale (ciclodiatermie, iridectomie la cald, iridencleizis, etc).

Tratamentul general este paraspecific şi etiologic.

Tratamentul paraspecific utilizează medicaţia de şoc, (proteinoterapia, bacterioterapia, autohemoterapia, piretoterapia, seroterapia nespecifică, etc.). Ea are o acţiune de desensibilizare nespecifică şi o acţiune curativă prin excitarea proceselor de apărare ale organismului. Se poate întrebuinţa şi o medicaţie antialergică:preparate de calciu (gluconat, clorură de calciu- care au efect inhibitor asupra transudaţiei,scad permiabilitatea pereţilor vasculari, cresc rezistenţa tisulară, etc), antihistaminice de sinteză (feniramin, clorfenoxamină, nilfan , romergan). Se mai pot folosi şi alte medicamente ca: cianură de mercur, salicilatul de Na, etc.In ultimul timp

se recomandă în formele grave substanţe imunosupresive sau ser antilimfocitar. Pentru modificarea terenului se pot prescrie arsenic, săruri de aur, etc. Se recomandă de asemeni repaus general şi ocular.

Trtatamentul etiologic constă în terapeutica afecţiunilor cauzatoare. In cele infecţioase, se vor administra antibiotice şi chimioterapice. Se vor suprima focarele de infecţie, se vor trata tulburările de metabolism, etc.

Prognostic. Netratate, iridociclitele duc la pierderea funcţională a ochiului, fie prin ocluzie şi secluzie pupilară (glaucom secundar), fie prin atrofia globului ocular.

In formele acute tratate corect, prognosticul este bun; fenomenele inflamatorii se amendează rapid şi se produce o restabilire funcţională; vindecare se obţine cu atît mai complet cu cît tratamentul a fost mai precoce. Tratamentul nu pune totuşi la adăpost de recidive.

In formele cronice, prognosticul este mai grav; ele evoluează torpid, adesea spre pierderea vederii şi chiar atrofia ochiului.

4. Oftalmia simpatică

Oftalmia simpatică este forma particulară de iridociclită subacută sau cronică, de origine exogenă, care apare după un traumatism perforant (accidental sau chirurgical), mai întîi la ochiul traumatizat (ochi simpatizant) şi care, ulterior se propagă şi la ochiul sănătos (ochi simpatizat) unde determină aceiaşi afecţiune.

Se întîlneşte mai frecvent după plăgile perforante ale ochiului, localizate, mai ales, în regiunea ciliară; mult mai rar poate surveni după rupturi sclerale subconjunctivale posttraumatice, ulcere corneene perforate, tumori intraoculare.

Boala se manifestă prin prezenţa unei iridociclite subacute, plastice, trenante, cu precipitate pe faţa posterioară a corneei şi hipotonie, pe un ochi care a suferit un traumatism perforant al membra-

nelor oculare externe (scleră sau cornee) şi apariţia la nivelul ochiului congener de fenomene inflamatorii iridociliare subacute sau cronice, sau în unele cazuri a unei neororetinite sau coroidite în care caz inflamaţia polului anterior este redusă. Fenomenele inflamatorii apar după un timp variabil de la traumatismul perforant (14-40 zile); în unele cazuri, ele pot apărea chiar după mai mulţi ani de la accident.

Diagnosticul se bazează pe prezenţa unei uveite survenită după un traumatism perforant şi apariţia aceloraşi fenomene inflamatorii şi la ochiul celălalt, după un anumit interval de timp.

Evoluţia oftalmiei simpatice este indelungată avînd un caracter progresiv şi recidivant, sau uneori ciclic, cu perioade de activitate şi remisiune.

Complicaţii : cataracta complicată, glaucomul secundar, atrofia globului ocular.

Anatomo-patologic, leziunile sînt similare la A.O. şi constau dintr-o îngroşare a uveei care este infiltrată cu limfocite, monocite şi cuiburi de celule epitelioide care conţin în partea lor centrală celule gigante ce amintesc leziunile bacilare. Nu s-au putut pune în evidenţă niciodată prezenţa B.K. iar inoculările la cobai au rămas negative.

Etiopatogenia nu este încă clarificată. S-au emis diferite teorii.

a. Teoria infecţioasă (bacteriană sau virotică). Se admite că boala ar fi produsă de un agent patogen uveotrop încă necunoscut, care ar pătrunde în ochi în momentul traumatismului, declanşînd mai întîi o iridociclită la ochiul traumatizat şi apoi la celălal ochi. Calea de propagare este de asemenea discutată: nervoasă (nerv optic, chiasmă), vasculară sau limfatică. După alţi autori, ar fi vorba de un agent endogen care s-ar fixa în uvee după traumatism şi apoi ar trece la celălalt ochi, determinînd acelaşi fenomene inflamatorii.

b. Teoria anafilactică; ţesutul pigmentar de la nivelul ochiului traumatizat, rezorbit, ar sensibiliza ochiul congener, jucîng rol de antigen.

Mecanismul alergic sau hiperergic ar putea fi declanşat atît de factori exogeni cît şi de factori endogeni (infecţii focale, infecţii generale latente).

c. Teoria toxică ; oftalmia simpatică ar fi produsă de un proces de origine toxică, după unii de natură bacilară.

Prognosticul este grav; el este în funcţie de precocitatea şi intensitatea tratamentului.

Profilaxia constă în aplicarea tratamentului corect al plăgilor oculare perforante (excizia membranelor herniate, extracţia corpilor străini intraoculari, sutura plăgii sau acoperire conjunctivală, antibioterapie, corticoterapie, etc). Dacă însă fenomenele inflamatorii uveale s-au declanşat, se va institui tratamentul intens al acestora. In cazul cînd leziunile au produs distrucţia anatomică a ochiului traumatizat, se va recurge la enucleaţia acestuia în primele 14 zile de la accident, pentru a preveni apariţia ulterioară a oftalmiei simpatice. Dacă însă fenomenele inflamatorii au apărut şi la ochiul sănătos, enucleaţia ochiului traumatizat nu se va face decît în cazul cînd acesta este nerecuperabil, deoarece în multe cazuri această intervenţie nu poate opri evoluţia ulterioară a procesului inflamator la ochiul afectat secundar şi uneori, ochiul simpatizant spre deosebire de cel simpatizat, poate fi recuperat funcţional.

Tratamentul oftalmiei simpatice constă în terapia obişnuită a iridociclitelor. El va fi intens şi aplicat în mod susţinut. Intervenţiile chirurgicale sînt contraindicate cel puţin un an de la stingerea procesului inflamator endocular, deoarece ele pot redesteptа fenomenele reacţionale şi duce la pierderea ochiului.

x

B. Uveitele posterioare (coroidite)

Afecţiunile inflamatorii ale coroidei (uveite posterioare, coroidite) pot apare şi evolua uneori fără să intereseze şi celelalte porţiuni ale uveei,

datorită dispoziţiei teritoriului său vascular care este în oare care măsură independent.

Din cauza raporturilor strînse pe care le are cu retina, majoritatea afecţiunilor inflamatorii ale coroidei se extind şi la această membrană (corioretinite).

Procesele inflamatorii acute ale coroidei pot produce reacţii de vecinătate prin intermediul sistemului circulator al ochiului.

Din punct de vedere clinic, coroiditele se clasifică după evoluţie:în acute, subacute şi cronice, după aspectul anatomo-patologic în purulente , exudative şi granulomatoase, după sediu: în generalizate sau difuze şi localizate sau circumscrise-(cu focare unice sau multiple).

1. Coroiditele supurative

Ele se datoresc pătrunderii în tractul uveal al agenţilor piogeni (streptococ, stafilococ, pneumococ meningococ, etc), fie pe cale exogenă (panoftalmia), fie pe cale endogenă (endoftalmia septică).

a. Panoftalmia apare de regulă în urma unor infecţii de natură exogenă, ca o complicaţie a unei plăgi accidentale, cu sau fără corpi străini, a unei plăgi chirurgicale sau a unui ulcer perforat. Afecţiunea se caracterizează prin dureri oculare şi perioculare , edem inflamator al pleoapelor şi conjunctivei (chemozis), reacţie inflamatorie orbitară cu uşoară exoftalmie. Corneea se tulbură, buzele plăgii sînt edematiate, infiltrate cu puroi. In C.A. şi în cîmpul pupilar apare un exudat abundent (hypopion); irisul este edematiat şi hiperemiat. Starea generală este alterată.

Dacă nu se intervine la timp se produce perforaţia globului ocular, evacuarea puroiului şi atrofia ochiului.

Tratamentul constă în evacuarea conţinutului ocular (evisceraţie) sub protecţie de antibiotice. Nu se face enucleaţie, pentru a nu favoriza propagarea infecţiei de-a lungul tecilor nervului optic.

b. Endoftalmia septică este produsă mai ales

de infecţiile endogene metastatice şi survine pe cale hematogenă de la o infecţie generală sau de la alt focar septic, ca o complicaţie a unei stafilococii, meningococii, pneumonii, febră puerperală, apendicită, osteomielită, endocardită lentă malignă, anginâ, erizipel, etc. Afecţiunea poate de asemeni complica o intervenţie chirurgicală efectuată într-un mediu septic (abces pulmonar, abces cerebral, prostatectomie, etc).

Se disting următoarele forme clinice:

- Forma malignă (flegmonul ocular metastatic) caracterizată prin rapiditatea evoluţiei şi invadarea corpului vitros; globul este imobilizat în orbită datorită edemului periocular, vederea este abolită.

- Forma atenuată, subacută, caracterizată printr-o evoluţie mai puţin zgomotoasă şi mai îndelungată. La început se poate vedea focarul inflamator pe fundul ochiului, sub forma unei regiuni edematiate, cu exudate care acoperă retina. Corpul vitros se tulbură, apar fenemene inflamatorii întinse, datorită interesării irisului şi corpului ciliar (congestie pericheratică, chemozis, edem al ţesutului orbitar, uşoară exoftalmie, edem palpebral). Netratată în mod corespunzător, afecţiunea poate duce la atrofia globului.

Tratamentul constă în administrarea masivă de antibiotice la care agentul patogen este sensibil. In caz de tendinţă la perforaţie, se va recurge la evisceraţia globului ocular.

2. Coroiditele nesupurative (exudative)

Acestea se datoresc unei infecţii endogene cu germeni mai puţin virulenţi (sifilis, tbc, leptospiroză, toxoplasmoză, virusuri, infecţii de focar, etc). Infecţia este mai puţin masivă, iar uneori reacţia este de natură toxică.

Ele pot fi generalizate sau difuze şi localizate. Procesul inflamator afectează totdeauna şi retina, realizînd tabloul clinic al corioretinitelor. Elementele nobile ale coroidei şi retinei sînt distruse

şi înlocuite de un ţesut glial sau conjunctival.

a. Coroidita exudativă difuză. Aceasta se caracterizează prin afectarea în totalitate a coroidei. Ea se manifestă prin tulburări de vedere foarte importante (înceţarea accentuată a vederii, muşte zburătoare). Fundul de ochi se vede voalat din cauza tulburărilor floconoase sau pulverulente din vitros şi are un aspect edematos, alb-rozat. In stadiul cicatricial, retina suferă o atrofie difuză care permite vizibilitatea reţelei vasculare coroidiene şi numeroase aglomerări pigmentare, mai ales la ecuator.

b. Coroiditele exudative localizate. După numărul, dispoziţia şi topografia focarelor de coroidită, ele se clasifică, în: coroidite diseminate şi coroidite circumscrise.

- Coroiditele exudative diseminate se împart în: generalizate în care focarele sînt răspîndite pe tot fundul de ochi şi limitate la anumite sectoare care după localizarea lor topografică pot fi: anterioare, ecuatoriale, peripapilare sau areolare (Foerster).

- Coroiditele exudative circumscrise, după localizarea lor topografică se împart în: juxtapapilare, maculare şi periferice.

- Coroiditele se manifestă subiectiv prin senzaţii vizuale anormale (fotopsii, muşte zburătoare, metamorfopsii), scotoame, diminuarea acuităţii vizuale, iar obiectiv prin leziuni ale fundului de ochi.

Leziunile evoluiază în 2 faze:

- o fază inflamatorie, în care focarele de coroidită au aspectul unor focare de edem, de culoare alb-gălbuie, puţin ridicate, cu marginile şterse, în vecinătatea cărora corpul vitros este tulbure datorită exudatelor pulverulente sau floconoase, şi

- o fază de cicatrizare în care focarele devin de culoare alb-sidefie, cu contur net, presărate s-au mărginite de pigment care poate fi mai mult sau mai puţin abundent, după natura procesului patologic.

coroida este distrusă şi lasă să se vadă sclerotica la examenul oftalmoscopic.Uneori, focarele sînt confluiente, cu marginile policiclice , alteori tot fundul de ochi ia un aspect tigrat, datorită sclerozării vaselor coroidiene.

Coroiditele se pot generaliza la tot tractul uveal, pot afecta retina şi nervul optic, iar în formele cronice pot apare şi tulburări cristaliniene sub capsulare posterioare (cataractă complicată).

Tratamentul va fi etiologic (antiinfecţios, antialergic, etc) şi simptomatic (injecţii retrobulbare de clorură de Na. 2%, corticosteroizi, roentgenterapie, termoterapie, midriatice, tratament general nespecific, repaus, cianură de mercur, săruri de aur, acid salicilic, medicaţie de şoc, gamaglobuline).

x

III. Afecţiuni degenerative

Acestea sînt boli rare care pot interesa diferitele segmente ale uveei.

1.Degenerescenţele iriene:

a. Degenerescenţe iriene senile. Se caracterizează prin atrofia stromei mezodermice şi prin depigmentare; ele se traduc clinic prin subţierea şi aplatizarea irisului, vizibilitatea exagerată a sfincterului, degenerescenţa hialină a ţesutului conjunctiv care produc un oare care grad de mioză şi rigiditate pupilară.

b. Atrofia esenţială progresivă a irisului. Afecţiunea este de origine necunoscută şi duce lent şi progresiv la dispariţia unor largi porţiuni de iris şi apoi la cecitate prin glaucom absolut.

c. Atrofiile secundare. Atrofiile secundare ale irisului sînt consecinţa unor inflamaţii acute sau cronice ale acestuia (traumatisme, glaucom)şi se caracterizează printr-o creştere a transparenţei ţesutului irian şi imobilitatea pupilei.

2. Leziunile degenerative ale corpului ciliar. Acestea se manifestă printr-o scleroză progresivă şi încărcarea corpului ciliar cu depozite hialine, calcare, etc.

3. Degenerescenţele coroidei:

a. Coroidoza miopică. Coroidoza miopică se caracterizează printr-o degenerescenţă a stratului corio-capilar. Ea are o evoluţie regulat progresivă care se însoţeşte de o ectazie a sclerei posterioare.

La examenul oftalmoscopic se observă o zonă de atrofie circumpapilară (stafilom), sau uneori semilunară (conus) situată mai adesea temporal. De asemeni se constată leziuni maculare atrofice cu proliferări pigmentare şi hemoragii, însoţite de tulburări vitreene.

b. Striurile angioide. Afecţiunea se manifestă la examenul oftalmoscopic sub forma unei reţele de străiaţiuni neregulate, cu traiect sinuos şi contur angular, care prin modul lor de bifurcaţie imită ramificaţile vaselor retiniene. Ele pleacă de la papilă sau de la un inel peripapilar (fiind situate dedesuptul reţelei vasculare retiniene şi deasupra celei coroidiene) şi sînt mărginite de-a lungul lor de striuri albe. Uneori se asociază cu o degenerescenţă maculară exudativă.

c. Atrofia esenţială a coroidei. Aceasta se caracterizează prin hemeralopie, prezenţa de placarde întinse de atrofie care duc la dispariţia coriocapilarului şi a epiteliului pigmentar.

d. Coroideremia. Leziunile constă într-o atrofie progresivă a coroidei şi a epiteliului pigmentar care lasă normale numai regiunea circumpapilară şi macula. Fundul de ochi este constituit din sclerotică şi are un aspect alb pe care macula apare de culoare roşie.

e. Degenerescenţele secundare. Afecţiunile vasculare, în special la bătrîni, pot duce la obstruarea arterelor şi la atrofia coroidei, însoţită de scădere de vedere, şi de un focar de atrofie corioretiniană de formă triunghiulară. Retina se atrofiază în sectorul respectiv datorită lipsei de nutriţie a stratului său

neuroepitelial nutrit de coriocapilar.

IV. Tumori

Tumorile uveei se pot dezvolta la nivelul diferitelor segmente ale acestei membrane.

A. Tumorile iriene. Acestea pot fi benigne, maligne şi neoformaţii pseudoinflamatorii.

1. Tumorile maligne pot fi primitive sau secundare.

a. Tumorile maligne primitive . Mai frecvent se întîlneşte melanosarcomul şi extrem de rar epiteliomul.

- Melanosarcomul apare de obicei între 40-50 ani în sectorul inferior al feţei anterioare a irisului. El are forma unei pete gălben-brune, puţin proeminente, care creşte de volum şi se vascularizează. Evoluţia este lentă şi se extinde la corpul ciliar. El poate produce fenomene iritative , hipertonie, hemoragii spontane. Ca tratament - cînd tumora este mică - , se recurge la excizie; în caz contrar se face enucleaţia ochiului.

- b. Tumorile maligne secundare sînt foarte rare Se poate întîlni uneori un epiteliom metastatic al unui cancer de sîn.

2. Tumorile benigne : chisturi, melanoame, angioame, mioame, granuloame.

a. Chisturile iriene pot fi traumatice, parazitare, spontane.

Chisturile traumatice se împart în: chisturi perlate care apar sub aspectul unei perle alb-sidefii cu reflexe opaline şi chisturi seroase care apar ca nişte pungi semitransparente la suprafaţa irisului.

Chisturile parazitare sînt extrem de rare; s-au descris cîteva cazuri de cisticerc care apar ca o veziculă transparentă, prevăzută cu o nodozitate opacă, mobilă (capul parazitului).

- Chisturile spontane pot fi congenitale sau cîştigate; ele apar ca nişte vezicule brune sau albăstrui.

Tratamentul chisturilor constă în extirparea lor.

b. Melanomul irian apare sub forma unei pete brune, staţionare, situate pe suprafaţa irisului.

c. Celelalte tumori iriene benigne (angioamele, mioamele, granuloamele) sînt extrem de rare.

B. Tumorile corpului ciliar

Acestea îşi trag particularităţile lor clinice din raporturile cu organele vecine. Ele pot fi benigne (chisturi, melanoame, angioame) care sînt foarte rare şi maligne (melanosarcom, epiteliom).

- Dintre tumorile corpului ciliar, cele mai frecvent întîlnite sînt melanosarcoamele. Ele se manifestă prin scăderea vederii, pusee dureroase cu obnubilări vizuale, dezechilibrul oftalmotonusului, congestie pericheratică localizată, anestezia în sector a corneei, deplasarea sau opacifierea cristalinului, uneori glaucom secundar sau fine precipitate pe faţa posterioară a corneei, simulînd o iridociclită. Atît timp cît tumora rămîne mascată îndărătul irisului, ea este invizibilă dar se poate manifesta printr-un astigmatism oblic datorită unei deplasări sau deformaţii a cristalinului pe care se sprijină. Formaţiunea devine vizibilă cînd depăşeşte marginea pupilei sau cînd împinge înainte irisul în unghiul C.A.

Evoluţia sa este lentă şi poate duce la glaucom secundar. Melanosarcomul produce metastaze pe cale sanguină în ficat, plumoni, oase, tub digestiv. Local, poate traversa sclera şi să invadeze orbita.

Epiteliomul este excepţional şi se manifestă prin aceiaşi simptomatologie.

Tratamentul tumorilor maligne ale corpului ciliar constă în enucleaţia ochiului, iar în formele care au invadat orbita în evisceraţia acesteia.

C. Tumorile coroidei

Acestea pot fi primitive (melanomul malign, angiomul) sau secundare (metastatice).

1. Tumori primitive. Melanomul malign

Melanomul malign al coroidei este o tumoră cu

un mare grad de malignitate. Deşi este relativ rar (1/loooo bolnavi) el constituie cea mai frecventă localizare a cancerului ocular. Se întîlneşte cu maxim de frecvenţă între 4o-6o ani şi se localizează fie la polul posterior (75-8o%), fie la periferie.

In evoluţia sa se descriu 4 stadii: de debut, de glaucom secundar, de invadare orbitară şi de generalizare.

- Stadiul de debut se manifestă prin tulburări vizuale (încetarea vederii, scotoame centrale sau paracentrale, metamorfopsii, fosfene, hipermetropie progresivă), iar la examenul oftalmoscopic prin cîteva pete pigmentare, negricioase, la nivelul maculei sau o uşoară proeminenţă circumscrisă, cu marginile şterse, pe care vasele fac o uşoară curbură. Uneori tumora se prezintă ca o decolare de retină limitată, imobilă, fără pliuri, cu contururi rotunjite, cu un dublu plan vascular, cu absenţa rupturilor, sau din contra, ca o decolare retiniană foarte mare care produce modificări perimetrice.

- Stadiul de glaucom secundar, în care tumora se manifestă printr-un puseu hipertensiv acut, sau hipertensiunea complică evoluţia tulburărilor constatate la examenele anterioare, cu dureri, congestie, pierderea vederii, etc.

- Stadiul de invadare orbitară, în care tumora perforează globul şi invadează ţesuturile vecine.

- Stadiul de generalizare, în care tumora produce metastaze în ficat, plămîni, craniu, vertebre.

Histologic se descriu 2 forme: o formă melanică şi una apigmentară. Celulele au un aspect polimorf (fuziforme, poligonale, rotunde); în general ele sînt fuziforme, mici, cu nucleu mare, uneori burate de pigment melanic. Tumora nu are vase cu pereţi proprii, ci doar un sistem vascular lacunar.

Diagnosticul întîmpină dificultăţi, mai ales în faza incipientă, din cauza sărăciei de simptome şi în faza de glaucom din cauza tulburării transparenţei corneei. El prezintă importanţă în faza de

debut cînd se poate confunda cu un angiom, hematom organizat, decolare de retină, şi în faza de glaucom secundar cînd se poate confunda cu glaucomul primitiv. Pentru precizarea diagnosticului, se utilizează în afară de oftalmoscopie, diferite alte procedee de investigaţie (transiluminarea diascleralâ, ecografia cu ultrasunete, determinarea concentraţiei de izotopi radioactivi (P-32).

Prognosticul este foarte grav datorită metastazelor pe care le produce.

Tratament : enucleaţia în faza I-a şi aII-a, exenteraţie în faza a III-a , citostatice în faza a IV-a. In formele incipiente, se practică de către unii autori fotocuagularea sau diatermocuagularea transclerală a focarului tumoral, iradierea cu cobalt radioactiv (Co-60).

2. Tumorile secundare:

- Epiteliomul metastatic. Acesta provine de la un cancer de sîn şi apare la examenul oftalmoscopic ca un placard mic gălbui sau sub forma unei mase confluiente.

PATOLOGIA PUPILEI

Particularităţi anatomo-funcţionale

Pupila este un orificiu circular situat în centrul irisului, a cărui motricitate dozează în mod reflex cantitatea de lumină ce pătrunde în interiorul ochiului. Motilitatea pupilară este sub dependinţa a 2 ansambluri musculare netede, antagoniste: sfincterul care produce irido-constricţia şi dilatatorul care produce irido-dilataţia. Micşorarea pupilei (miază) măreşte profunzimea sistemului optic ocular.

In stare normală, pupila este de formă circulară regulată, de culoare neagră-la examenul direct - şi roz-portocalie la luminajul transmis (oftalmoscopic). Ea este situată în centrul irisului, cu o uşoară deplasare infero-nazală. Diametrul său oscilează între 2,5-4,5 mm . Cele 2 pupile sînt egale; uneori (2%) poate exista între ele o mică diferenţă (anizocorie fiziologică).

Pupila este în continuă mişcare, reacţiile sale fiind în raport cu funcţia vizuală.

Modificările dinamice ale pupilei, produse pe cale reflexă sub influienţa sistemului nervos organo-vegetativ şi determinate de variaţia neîncetată a diferitelor excitaţii din mediul extern (lumină, distanţe) sau intern (factorii senzoriali, psihici, etc) constituie reflexele pupilare.

Se deosebesc :

-reflexe de constricţie sau de miază şi

-reflexe de dilataţie sau de midriază.

Reflexele care produc mioza sînt:

-reflexul la lumină (fotomotor;)

-reflexul de acomodaţie- convergenţă;

-reflexul orbiculo-pupilar;

-reflexul oculo-pupilar şi
-reflexul de atenţie al lui Haab.
Reflexèle care produc midriaza sînt:
-reflexul la întuneric;
-reflexe senzitive (la durere, senzorio-motor) şi
-reflexul de lateralitate.

Ca orice reflex, reflexele pupilare necesită o cale centripetă (senzitivă), un centru nervos şi o cale centrifugă (motorie).

1. Reflexele miotice:

a. Reflexul fotomotor. Acesta constă din constricţia pupilei ochiului examinat sub acţiunea luminei. El este de 2 feluri: direct şi consensual.

Reflexul fotomotor direct constă în contracţia pupilei ochiului examinat sub acţiunea unui fascicol luminos.

Arcul reflex este format dintr-o cale centripetă, un centru şi o cale centrifugă. (Fig.62.).

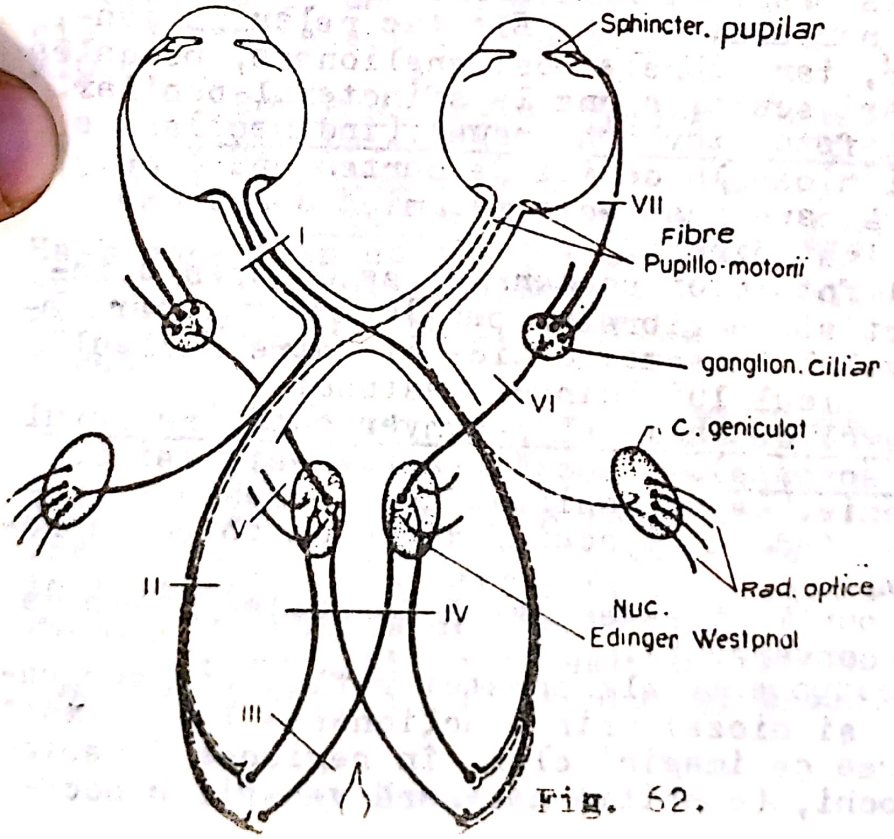

Fig. 62.

Calea centripetă : celule cu con constituie punctul de plecare al arcului reflex. Printre fibrele nervului optic, unele ar fi destinate pentru transmisia exitaţiei luminoase care ar duce la modificarea pupilei (fibrele lui Gudden). Aceste fibre se încrucişează în chiasma optică , parcurg bandeleta optică pe care o părăsesc înaintea corpului geniculat extern pentru a trece în braţul conjunctival anterior şi ajung la regiunea pretectală. Ele găsesc un prim releu în nucleul pretectal format dintr-o grupă de celule la joncţiunea tecto-talamică. Fibrele care pleacă de aici, se încrucişează în comisura posterioară şi se duc în cea mai mare partea în nucleul lui Edinger--Westphal (din hipotalamus) de partea opusă, iar restul în cel de aceiaşi parte.

Calea centrifugă: aceasta pleacă de la nucleul lui Edinger-Westphal, fibrele parasimpatice împrumutînd traectul nervului M.O.C. Ele fac releu în ganglionul ciliar, iar fibrele postganglionare, pe calea nervilor ciliari scurţi ajung la sfincterul pupilar.

Reflexul fotomotor consensual (indirect) apare sub forma unei mioze la ochiul de partea opusă celui examinat, mioză care însă este mai mică decît cea a ochiului luminat direct.

Reflexul fotomotor consensual se datoreşte încrucişării parţiale a fibrelor pupiloconstrictoare aferente la nivelul chiasmei optice şi între nucleul pretectal şi nucleul lui Edinger-Westphal.

b. Reflexul de acomodaţie-convergenţă (reflexul la vederea de aproape). Această reacţie este mai curînd o sincinezie. Ea se manifestă sub forma unei mioze bilaterale cînd ambii ochi fixează un obiect apropiat (10-15 cm.).

Reacţia pupilară este legată în acelaşi timp de acomodaţie şi convergenţă.

Cele 3 componente ale acestui reflex (convergenta, acomodaţia şi mioza) prin funcţionarea lor normală, asigură formarea de imagini clare în regiunea foveolară a ambilor ochi, (condiţie necesară vederii binoculare).

Calea aferentă nu este unică ci ar exista 2 căi aferente distincte: una pentru reflexul de convergenţă şi alta pentru cel de acomodaţie. Pentru convergenţă, punctul de plecare al reflexului s-ar găsi în contracţia celor 2 muşchi drepţi interni. Influxul nervos ar împrumuta unele fibre ale M.O.C. sau ale trigemenului. Pentru acomodaţie, calea centripetă este calea vizuală, solicitată de tulburarea imaginei retiniene; influxul ar urma calea vizuală principală, făcînd releu în corpul geniculat extern şi ar atinge aria striată şi peristriată. Centrul comun al celor 2 incitaţii ar fi nucleul lui Perlia.

Calea centrifugă ar fi constituită din fibrele parasimpatice pupilomotoare care pleacă de la nucleul lui Edinger-Westphal şi împrumută traiectul fibrelor M.O.C. cu un releu în ganglionul episcleral a lui Axenfeld (distinct de ganglionul ciliar).

c. Reflexul orbiculo-pupilar. Acesta constă din contracţia unilaterală a pupilei, cînd bolnavul face un efort de a închide pleoapele menţinute deschise cu degetele sau cu un blefarostat. El s-ar datora unei asociaţii centrale între nucleul facialului şi cel al M.O.C.

d. Reflexul oculo-pupilar. Se manifestă prin contracţia bilaterală a pupilei la atingerea unuia din ochi cu diverşi excitanţi (termici sau tactili).

e. Reflexul de atenţie a lui Haab. Reflexul lui Haab constă în contracţia pupilei cînd atenţia bolnavului este îndreptată asupra unui obiect strălucitor din cîmpul său vizual, fără însă ca el să-l privească direct.

2. Reflexe care produc midriaza

Arcul reflex al acestora are ca punct de plecare retina (reflexul la întuneric), nervii senzitivi (reflexul la durere, reflexul senzorio-motor la excitanţi puternici ai diferiţilor receptori- auz, miros, gust) sau scoarţa cerebrală (emoţii).

Centrul dilatator este situat în regiunea pretuberiană(centrul lui Karplus şi Kreidl) la nivelul

planşeului ventricolului IV.

Calea centrifugă urmează calea simpaticului cervico-dorsal şi probabil al trigemenului.

a. Reflexul la întuneric. Acesta nu s-ar produce numai prin simpla inactivare a acţiunei reflexului fotomotor; el ar fi din contra un fenomen activ, cu o cale aferentă comună cu cea a reflexului fotomotor pînă la corpii geniculaţi externi, de unde s-ar separa de acesta şi s-ar duce la nucleul lui Karplus şi Kreidl, iar de aici ar urma calea simpatico-dorsală.

b. Reflexul senzitiv (reflexul la durere). Reflexul la durere apare la excitarea nervilor senzitivi, (cu excepţia celor care inervează globul ocular şi anexele sale);fibrele centripete trec prin fibrele senzitive respective pînă la centrul irido-dilatator, iar de acolo pe calea simpaticului cervico-dorsal.

c. Reflexul senzorio-motor sau psiho-senzorial. Acesta poate fi provocat de o senzaţie senzorială (auditivă, tactilă, gustativă) sau psihică (emoţii puternice). El are punctul de plecare în scoarţa occipitală, urmînd aceleaşi căi centrifuge ca şi celelalte reflexe irido-dilatatoare.

În anumite cazuri, pe lîngă mecanismul irido-dilatator, se adaugă şi o inhibiţie a mecanismului irido-constrictor.

d. Reflexul de lateralitate (Tourney). Pupila ochiului în abducţie se dilată, iar cea a ochiului în adducţie se contractă. Este vorba de o sincinezie sau de o mişcare asociată, independentă de vedere.

Pentru ca excitaţia nervului să se transmită la muşchi, ea trebuie să treacă prin joncţiunea neuro-musculară. Aceasta se face graţie mediatorilor chimici: acetilcholina pentru parasimpatic şi o substanţă asemănătoare adrenalinei pentru ortosimpatic.

Patologia pupilei

Patologia pupilei cuprinde 2 părţi:
1. Tulburările pupilei în stare statică şi
2. Tulburările pupilei în stare dinamică (reflexele pupilare patologice).

I. Pupila în stare statică.

Modificările patologice ale pupilei în stare statică pot fi:

a. Modificări de culoare:
- albă-cenuşie în cataractă;
- verde-cenuşie în glaucomul acut sau subacut;
- roşcată în hemoragii intraoculare;
- gălbuie în gliom, pseudogliom, abces vitreean, etc.

b. Modificări de formă:
- deformată - absenţa unei porţiuni din iris (colobom congenital sau cîştigat);
- absenţa congenitală a irisului (aniridia);
- ovalară (glaucom, contuzii);
- piriformă (sinechii anterioare);
- neregulată (iridociclită), cu margini dintate (rupturi iriene radiare, etc).

c. Modificări de poziţie; pupila poate fi descentrată (corectopie) datorită fie unui proces de natură traumatică (accidental sau chirurgical), fie de natură inflamatorie (iridociclită).

d. Modificări de mărime: pupilele pot fi micşorate sub 2,5 mm (mioza sau constricţia anormală), sau din contra, dilatate peste 4,5 mm (midriaza sau dilataţia anormală).

Aceste modificări sînt patologice. Ele pot fi bilaterale sau unilaterale (inegalitate pupilară sau anizocorie).

In faţa unei inegalităţi pupilare, trebuie găsită pupila patologică.

Inegalitatea pupilară se măreşte în privirea laterală;

Ea apare datorită unei tulburări prin deficit sau excitaţie fie a sistemului constrictor, fie a

celui dilatator. Aceste perturbări pot fi produse printr-o acţiune directă asupra căilor reflexe, fie printr-o acţiune reflexă unilaterală produsă de o excitaţie a cărui punct de plecare se găseşte în vecinătate sau la distanţă.

1. Tulburările statice unilaterale (inegalitatea pupilară)

a. Midriaza unilaterală. Aceasta poate ţine de diferite cauze:

- Oculare:

- dilatarea anormală survine în urma acţiunei unor substanţe excitante ale simpaticului (instilaţii de simpaticomimetice: adrenalină, cocaină) care produc o midriază spastică, sau paralizante ale parasimpaticului (instilaţii de substanţe parasimpaticolitice: atropină, scopolamină, homatropină) care produc o midriază paralitică.

- malformaţii oculare (colobom irian, aginezie sfincteriană, criză de glaucom acut).

- sechele de traumatisme închise ale globului ocular (iridoplegie traumatică), atrofia esenţială a irisului, rupturi ale sfincterului, traumatisme deschise, corpii străini intraoculari.

- unele cazuri de cecitate unilaterală în care midriaza discretă devine maximă la ocluzia ochiului sănătos (obliterarea arterei centrale a retinei, secţionarea accidentală sau chirurgicală a nervului optic, atrofii ale nervului optic, decolare veche de retină)- midriaza amaurotică.

- Midriază paralitică consecutivă paraliziei M.O.C. Această midriază poate fi izolată (iridoplegie) sau este asociată cu o paralizie a acomodaţiei (oftalmoplegie internă). Alteori se asociază cu o paralizie completă a muşchilor extrinseci şi se întîlneşte în traumatismele craniene, cînd midriaza persistentă poate fi semnul unei leziuni cerebrale homolaterale (hemoragie subarahnoidiană, hematom extradural sau subdural). Uneori ea constituie o secheală a acestora. De asemeni se mai poate întîlni în tumorile cerebrale şi în hipertensiunea intracraniană

unde nu are însă o valoare localizatoare.

- In afecţiunile inflamatorii neuro-meningee, în zona oftalmică. Aceasta din urmă se însoţeşte uneori de modificări pupilare ceea ce denotă participarea M.O.C. la maladie virală.

- Midriaza unilaterală poate fi un semn de sifilis meningeal; în P.G.P. , tabes, ea poate face parte din sindromul lui Argyl-Robertson.

- In unele cazuri de meningoencefalite virale, tbc., sau purulente se poate de asemeni observa midriaza paralitică.

- In afecţiunile vasculare, midriaza este un semn de anevrism intracavernos, hemoragie meningee, ictus apoplectic.

- In unele cazuri rare de afecţiuni demielinizante (scleroza în plăci).

- Midriaza unilaterală spastică. Aceasta survine în urma iritaţiei centrilor şi căilor pupilomotoare simpatice. Ea traduce o iritaţie a simpaticului ocular, precedînd un sindrom deficitar. Se întîlneşte în afecţiuni care produc compresiuni ale măduvii cervicale (tumori, procese inflamatorii latero-cervicale, traumatisme, siringomielie, afecţiuni toracice, adenopatii neoplazice, anevrisme, guşă toracică, etc). In aceste cazuri, midriaza se însoţeşte şi de alte manifestări ale excitaţiei simpatice (exoftalmie, retracţia pleoapei superioare, etc).

Midriaza spastică mai poate fi manifestarea unei iritaţii reflexe al cărui punct de plecare poate fi o afecţiune dentară, sinusiană sau abdominală (apendicita, pancreatita, salpingita, colecistita).

b. Mioza unilaterală (constricţia anormală a pupilei).

Pupila patologică este cea mai strîmtă. Se va elimina mai întîi mioza de origine oculară care poate fi de mai multe feluri:

- mioza reflexă. Aceasta se observă în unele afecţiuni oculare acute (keratită superficială, iridociclită, corp străin corneean, etc) unde durerea

oculară intensă determină o veritabilă sfincteralgie care cedează la instilarea de midriatice. Mioza poate de asemenea întovărăşi o secluzie pupilară postinflamatorie sau apare în unele cazuri de contuzie oculară însoţite de o miopie tranzitorie. Ea mai poate fi de origine congenitală (aplazia dilatatorului, microcorie). Se mai poate observa o mioză după instilarea de colire parasimpaticomimetice (pilocarpină, ezerină, mintacol).

- Mioza paralitică unilaterală. Ea poate fi singurul semn al unui sindrom Claude Bernard- Horner (mioză, enoftalmie, strîmtorarea fantei palpebrale), produs printr-o leziune a centrilor sau a căilor simpatice. Acest sindrom poate fi produs de leziuni centrale sau periferice (tumori, inflamaţii, leziuni vasculare-anevrisme, hemoragii, traumatisme craniene şi rahidiene, tabès, siringomielie).

-Mioza spastică unilaterală. Aceasta poate apare ca urmare a unei paralizii a M.O.C. în faza de recuperaţie.

x

2. Tulburările statice pupilare bilaterale

Mioza şi midriaza bilaterală aparţin de cele mai multe ori tabloului clinic de comă.

a. Midriaza bilaterală. Aceasta face parte din sindromul de cecitate completă; el se întîlneşte în sindroame neurologice, intoxicaţii exo- sau endogene (crize de epilepsie, crize de eclampsie, sincopă anestezică, asfixie). Este un semn de gravitate comatoasă (ictus apoplectic, hemoragii meningee, hipertensiune intracraniană, traumatisme craniene). Se întîlneşte de asemenea în unele come toxice (coma diabetică, intoxicaţii cu barbiturice), în unele sindroame neuropsihice (schizofrenie, histerie, melancolie, paralizie generală), în toxiinfecţii alimentare specifice (botulism- în care caz tulburările pupilare se însoţesc şi de tulburări de acomodaţie), intoxicaţii generale (alcaloizi ai beladonei, solanee,

ciuperci).

b. Mioza bilaterală. Se întîlneşte în unele afecţiuni neurologice centrale acute (afecţiuni meningeene, hemoragii meningee, meningite), traumatisme cranio-cerebrale în care constatarea sa denotă un prognostic grav, în unele autointoxicaţii (coma uremică), în intoxicaţii acute sau cronice cu opiacee (opiu, morfină), în intoxicaţia cu nicotină, în intoxicaţia cu barbiturice (mioza spastică) dar într-un grad mai mic. De asemeni, în administarea unor medicamente paralizante ale simpaticului (ergotamină, iohimbină, etc) care produc o miază paralitică.

x

II. Tulburările dinamice pupilare

Tulburările dinamice pupilare (reflexele pupilare patologice) sînt foarte importante în diagnosticul unor afecţiuni, mai ales ale sistemului nervos central.

1. Perturbarea reflexului fotomotor. Aceasta poate fi cauzată de leziuni localizate fie pe traiectul căilor aferente sau centripete, fie pe traiectul căilor eferente sau centrifuge ale arcului reflex.

O leziune distructivă privînd căile vizuale şi fibrele pupilare care le însoţesc (căile aferente sau centripete ale arcului reflex) produce pierderea vederii ochiului respectiv (amauroză). Ea se traduce printr-o perturbare a reflexului fotomotor (abolirea reflexului fotomotor direct şi consensual) la excitaţia luminoasă a ochiului lezat (rigiditate pupilară amaurotică) dar cu păstrarea reflexului consensual la excitarea luminoasă a ochiului congener . Reflexul de acomodare -convergenţă este normal.

In cazul cînd fibrele optice nu sînt complet întrerupte, vederea este redusă (cecitate incompletă sau ambliopie), reflexul fotomotor va fi diminuat în raport cu gradul tulburării vizuale senzoriale (reflex pupilar ambliopic).

Dacă există o distrucţie parţială a căii vizuale (hemianopsie) reacţia pupilo-motorie nu se va produce cînd lumina se proiectează în zona insensibilă a retinei, dar se va obţine cînd se luminează zona normală (reacţia hemiopică al lui Wernicke). Cercetarea reacţiei hemiopice a lui Wernicke ar avea importanţă pentru diferenţierea leziunilor ce interesează căile vizuale, înainte ca fibrele pupilare să le fi părăsit (chiasma, cele 2/3 anterioare ale bandeletelor optice, adică pînă în vecinătatea corpilor geniculaţi externi) de leziunile posterioare unde calea vizuală este izolată (1/3 posterioară a bandeletelor, radiaţiile optice, scoarţa occipitală) şi care nu se însoţesc de tulburări ale reflexelor pupilare deşi în aceste cazuri putem avea o dispariţie a vederii (amaurozâ). In practică, este însă dificil de a-l pune în evidenţă în mod exact, deşi teoretic acest reflex are importanţă pentru localizarea proceselor patologice intracraniene.

Leziunile căilor pupilare eferente sau centrifuge (leziuni ale nervului M.O.C.) se caracterizează prin dispariţia - la ochiul interesat -, atît a reflexului fotomotor (direct şi consensual) cît şi a celui de acomodare - convergenţă, pupila fiind în midriază (rigiditatea pupilară absolută). Reflexul fotomotor consensual al ochiului sănătos, cînd se iluminează ochiul afectat, este însă normal datorită integrităţii căilor aferente ale ochiului afectat cît şi a căilor eferente ale ochiului sănătos.

Leziunile care determină aceste modificări, pot fi situate la nivelul nucleului lui Edinger-Westphal din hipotalamus, pe traiectul M.O.C. , sau în cazuri mai rare, în ganglionul ciliar sau pe nervii ciliari.

Dacă leziunile sînt situate pe traiectul nervului (paralizia nervului M.O.C.) ele produc deobicei o oftalmoplegie externă şi internă (ptoză, strabism divergent, midriază cu paralizia acomodaţiei, usoară exoftalmie); dacă sînt localizate la nivelul

ganglionului ciliar sau al nervilor ciliari (afecţiuni orbitare), ele produc numai o oftalmoplegie internă (midriază, paralizia acomodaţiei).

2. Semnul lui Argyl-Robertson. Acesta constituie un sindrom caracterizat prin abolirea reflexului pupilar la lumină (direct şi consensual) şi conservarea reflexului de acomodare- convergenţă (contracţia imediată la convergenţă, urmată de decontracţie rapidă). Pupila este miotică, rigidă, ovalară sau neregulată. Se constată şi o anizocorie. Semnul se întîlneşte bilateral în 9o% , dar există şi forme unilaterale. Aceste cazuri sînt consecinţa unor leziuni periferice (sindrom contuziv al segmentului ocular anterior, paralizie veche a M.O.C., zonă oftalmică). Se întîlnesc de asemenea forme în care sindromul se manifestă prin midriază. In unele cazuri se adaugă şi o abolire a reflexului de acomodare -convergenţă .

Modificările pupilare din sindromul lui Argyl-Robertson s-ar datora unor leziuni situate în calota pendoculară în vecinătatea nucleului M.O.C. , între nucleul pretectal şi nucleul lui Edinger-Westphal. Leziunile mai periferice (lezarea ganglionului ciliar) sînt responsabile de formele unilaterale, atipice, cu midriază.

Sindromul lui Argyl-Robertson constituie un semn de sifilis nervos (tabes 7o-8o%, heredotabes 4o% în care caz se asociază şi cu areflexie tendinoasă, paralizie generală 5o% , meningită sifilitică a bazei, sifilis cerebro-vascular, etc.). El se întîlneşte de asemenea în unele afecţiuni neurologice cu etiologie neprecizată (encefalita epidemică în faza acută, sindromul lui Parinaud, tumori cerebrale) Mai poate fi semnalat ca forme atipice sau unilaterale în leziuni traumatice ale encefalului, orbitei, leziuni vasculare pendonculare, scleroză în plăci, siringomielie, unele afecţiuni psihiatrice.

3. Pupila miotonică sau sindromul lui Adie. Pupila miotonică se manifestă prin abolirea aparentă

a reflexului fotomotor şi conservarea reflexului la convergenţă care se execută cu o încetineală extremă la contracţie şi mai ales la decontracţie. Se caracterizează prin unilateralitate, predominenţa la tineri şi în special la sexul feminin. Afecţiunea se manifestă printr-o midriază unilaterală care antrenează o inegalitate pupilară variabilă în cursul zilei. Reflexul fotomotor, examinat după menţinerea bolnavului 1/2 oră în obscuritate, se manifestă la o luminare bruscă, printr-o contracţie netă, de amplitudine slabă care se face lent şi progresiv. Contracţia tonică la convergenţă se face de asemenea lent şi progresiv iar decontracţia este şi mai lentă şi mai progresivă decît contracţia.

Diagnosticul diferenţial se face cu pupila bradikinetică din parkinsonism sau cu semnul lui Argyl-Robertson.

Patogenia pare multiplă şi este incomplet cunoscută.

Pupila miotonică se întîlneşte în leziuni hipotalamice şi ale lanţului ganglionar simpatic, în afecţiuni ereditare, stări distrofice (distrofia miotonică, boala lui Friedreich, boala Charcot- Marie), afecţiuni endocrine (leziuni hipofizare, boala lui Bazedow, sclerodermie, diabet), stări toxice (alcolism, anemie pernicioasă, mieloză), boli infecţioase (scleroză multiloculară, encefalită, herpes zoster, tifos exantematic, parkinsonism), reumatism al coloanei cervicale, tuberculoza ganglionilor hilului contuzii oculare, fracturi de orbită, corpi străini orbitari.

4. In afara sindroamelor de mai sus, se întîlnesc şi alte tulburări pupilare mult mai rare: hippusul pupilar, dilataţia paradoxală la lumină , etc.

Hippusul pupilar este o succesiune rapidă de contracţii şi dilataţii fără raport cu excitaţiile periferice. El se observă în paralizia M.O.C. , scleroza în plăci.

PATOLOGIA CRISTALINULUI

Particularităţi anatomo-fiziologice

Cristalinul are forma unei lentile biconvexe, cu diametrul de 9-10 mm, situat îndărătul irisului şi înaintea vitrosului. Suprafaţa sa anterioară este mai puţin bombată decît cea posterioară.

El are 2 feţe: una anterioară, alta posterioară.

- Faţa anterioară, convexă, este în raport cu irisul de care este separat în zona periferică de camera posterioară. Partea sa centrală - delimitată de marginea pupilară a irisului cu care cristalinul este în contact-, corespunde pupilei şi este accesibilă examenului direct. Centrul feţei anterioare constituie polul anterior.

- Faţa posterioară, tot convexă, este în raport cu corpul vitros. Centrul acesteia constituie polul posterior.

Diametrul antero-posterior al cristalinului este de aproximativ 5mm., lungimea sa variind în raport cu acomodatia.

Cristalinul se compune din apă(62%) şi proteine (38%).

El este constituit, din afară înăuntru, de următoarele straturi:

a. O membrană subţire, elastică şi transparentă (capsula sau cristaloida), formată din 2 părţi: una anterioară (cristaloida anterioară) şi alta posterioară (cristaloida posterioară, care se unesc la nivelul ecuatorului unde dau inserţie fibrelor zonulei lui Zinn.

b. Un epiteliu format dintr-un singur rînd de celule cubice care căptuşesc faţa posterioară a cristaloidei anterioare.

c. O masă cristaliniană formată din fibre hexagonale perfect transparente care iau naştere la ecuatorul cristalinului din celulele epiteliale.

După naştere, cristalinul continuă să se dezvolte, celulele de la nivelul ecuatorului se alungesc şi se transformă în fibre care adaugă,la periferia sa,noi straturi concentrice, din care cauză se produce o condensare a lentilei.

Cristalinul este perfect transparent şi elastic, putîndu-şi mări curbura în timpul acomodaţiei. La copil el este incolor;cu vîrsta ia o coloraţie mai gălbuie iar elasticitatea sa se micşorează progresiv. Scăderea elasticităţii cristalinului este fiziologică şi se datoreşte transformării unuia din constituienţii săi- o albumină semilichidă (cristalina alfa şi beta)-, în albuminoid (substanţă insolubilă în apă). Din această cauză apare presbiopia (densificarea cristalinului) avînd ca urmare o scădere progresivă, cu vîrsta, a amplitudinei acomodative. In acest proces de densificare, transparenţa lui rămîne normală. Orice alterare a transparenţei cristalinului este de natură patologică.

Cristalinul nu are nici nervi şi nici vase sanguine, din care cauză el se nutreşte prin endosmoză, prin intermediul U.A.

La examenul biomicroscopic , pe secţiune optică, cristalinul prezintă 3 zone (fig. 63):

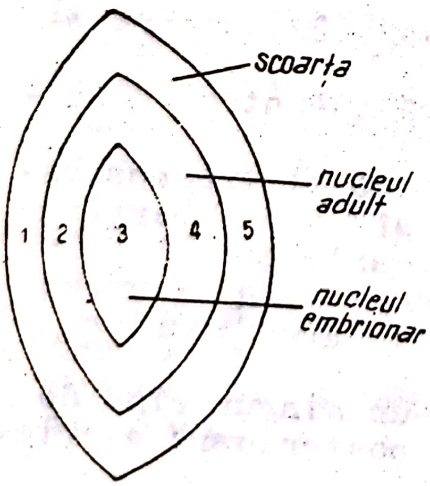

Fig. 63.

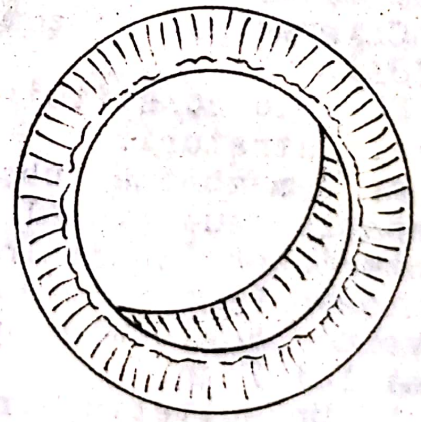

Fig. 64

- un nucleu fetal, situat în partea centrală, limitat anterior de un Y drept, iar posterior de un Y răsturnat;

- un nucleu adult, situat în jurul nucleului fetal;

- o scoarţă (cortex) situată în jurul nucleului adult şi

- o capsulă (cristaloida) care învelește cortexul cristalinului.

x

Afecţiunile cristalinului

I. Afecţiuni congenitale

Acestea sînt constituite de anomalii de dezvoltare şi de tulburări de transparenţă sau opacifieri.

A. Anomaliile de dezvoltare

Ele sînt reprezentate de afakie, lenticon, colobom, ectopie.

1. Afakia sau absenţa congenitală a cristalinului este excepţional de rară.

2. Lenticonul este o anomalie de formă şi constă dintr-o ridicătură conică a unuia din polii cristalinului (anterior sau posterior) din care cauză acesta are o dublă refracţie (miopie centrală şi emetropie sau hipermetropie periferică).

Clinic el se manifestă sub aspectul unei picături de ulei în cîmpul pupilar.

3. Colobomul este o ancoşă sau o depresiunea mai mult sau mai puţin profundă a ecuatorului cristalinian. El se manifestă subiectiv printr-o diminuare a acuităţii vizuale datorită astigmatismului cristalinian care-l însoţeşte, sau opacităţilor lenticulare asociate.

4. Ectopia cristalinului este o anomalie de poziţie. Ea se însoţeşte adesea şi de alte malformaţii oculare (aniridie, microftalmie, colobom cris-

talinian, corectopie, etc) sau somatice (arahnodactilie, polidactilie, etc) constituind sindromul lui Marfan.

Anomalia este de obicei bilaterală şi simetrică, cristalinul fiind deplasat în general în sus şi înăuntrul (fig. 64).

Tulburările vizuale sînt foarte variabile şi sînt în raport cu importanţa deplasării.

Boala se manifestă printr-o tremurătură a irisului (iridodonezis), profunzimea anormală a C.A. şi divizarea cîmpului pupilar în 2 sectoare de către marginea cristalinului. Partea superioară a acestuia apare ca un disc cu o margine strălucitoare care reflectă lumina, iar partea inferioară are forma unei semilune negre.

La examenul oftalmoscopic se observă 2 imaginii inegale ale papilei, dar care nu pot fi văzute net în acelaşi timp.

Vederea este scăzută datorită diplopiei monoculare. Unele zone ale cîmpului pupilar au o refracţie miopică, altele hipermetropică, asociate cu un astigmatism important.

Această malformaţie se poate complica cu un glaucom secundar.

Tratatament: dacă vederea obţinută cu lentile este bună, se corectează viciul de refracţie. Dacă însă acuitatea vizuală este scăzută şi mai ales dacă cristalinul se opacifiază, se va practica extracţia sau discizia lui.

B. Tulburări de transparenţă (cataractele congenitale).

Cataractele congenitale constituie o grupă de opacifieri cristaliniene, evolutive sau neevolutive, totale sau parţiale, dezvoltate în cursul vieţii intrauterine şi constatate la naşterea copilului sau mai tardiv. Ele produc o scădere mai mult sau mai puţin importantă a vederii.

Data apariţiei, sediul şi tendinţa evolutivă realizează diverse forme. Tipurile anatomice şi clinice sînt în strînsă legătură cu formarea cris-

talinului normal.

1. Opacităţi capsulare. Se descriu 2 forme principale: cataracta polară anterioară (fig. 65.a) şi cataracta polară posterioară (fig. 65.b).

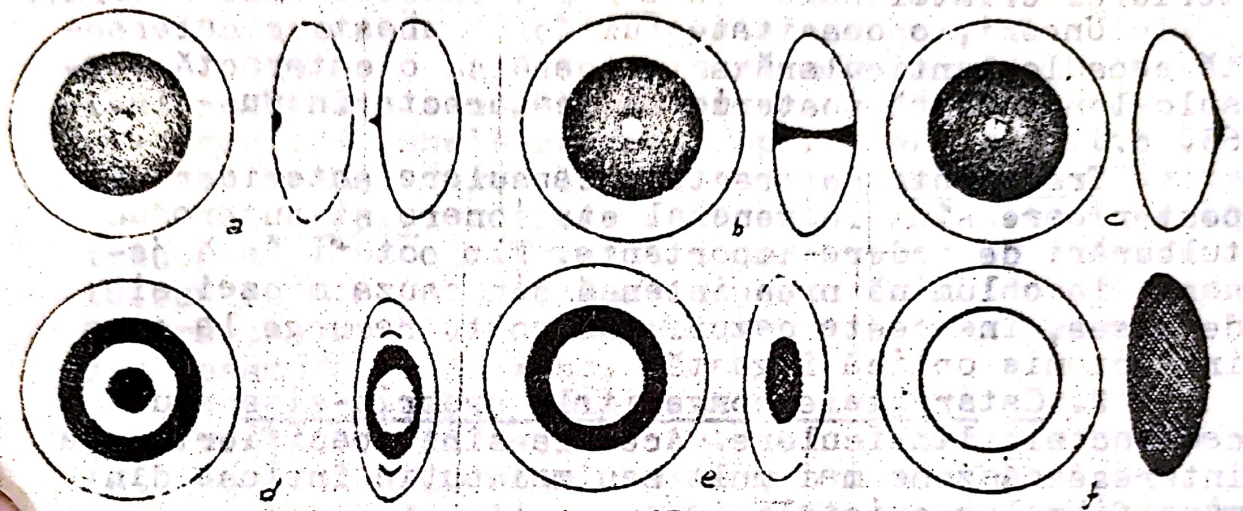

Fig. 65

a. Cataracta polară anterioară, se manifestă clinic printr-o pată mică, albă, situată în centrul pupilei, proeminentă sau nu, mai mult sau mai puţin întinsă, uneori cu aspect stelar. Ea poate să intereseze numai capsula (cataractă capsulară pură) sau să pătrundă şi în interiorul cristalinului (cataractă capsulo-lenticulară). Alteori proemină în C.A. (cataractă piramidală).

Cataracta polară anterioară poate fi datorită opacifierii unor resturi din membrana pupilară, sau a unei inflamaţii intrauterine a segmentului anterior şi în acest caz se asociază cu o opacitate centrală a corneei-consecutivă unei leziuni corneene-, sau cu exudate pupilare, secundare unei alteraţii iriene.

b. Cataracta polară posterioară, se manifestă printr-un punct alb care ocupă polul posterior al cristalinului. Ea poate fi descoperită la examenul oftalmoscopic cu o lentilă de lo-15 D sau la lampa

cu fantă.

Opacitatea poate interesa numai capsula (cataractă capsulară pură) şi atunci constituie un rest al arterei hialoide sau se poate întinde şi în interiorul cristalinului (cataractă capsulo-lenticulară).

Uneori, o opacitate fuziformă uneşte o cataractă capsulo-lenticulară anterioară cu o cataractă capsulo-lenticulară posterioară (cataracta în fus-fig. 65. c.).

Tratament: cataractele capsulare anterioare şi posterioare sînt în general staţionare şi nu produc tulburări de vedere importante. Ele pot fi însă jenante la o lumină prea intensă din cauza miozei şi de aceea, în aceste cazuri, se poate recurge la o iridectomie optică îngustă.

2. Cataractele congenitale propriu-zise sau cataractele lenticulare. Acestea sînt opacifieri care interesează zone mai mult sau mai puţin întinse din masa fibrelor cristaliniene.

Se descriu următoarele forme:

a. Cataracta nucleară (fig. 65.e). Aceasta apare sub forma unor opacităţi situate în centrul cristalinului, la nivelul nucleului fetal.

La examenul oftalmoscopic, în centrul pupilei, se observă o pată neagră, mică, de 2-3 mm, iar la biomicroscop se constată că ea afectează nucleul fetal. Datorită localizării centrale a cataractei, bolnavul vede mai bine seara, cînd pupila este dilatată.

b. Cataracta zonulară. Cataracta zonulară sau perinucleară (fig. 65.d) se caracterizează prin prezenţa unei zone de opacifiere situată între nucleul fetal şi zona corticală a cristalinului care rămîne transparentă. Întinderea zonei opace este variabilă. Bolnavul se examinează după dilatarea pupilei. La luminajul oblic se văd, călare pe ecuatorul zonei opacifiate, mici arcuri de asemeni opace (cavaleri). Afecţiunea se complică cu nistagmus şi strabism. Ea este deobicei bilaterală şi staţionară. In general

boala este descoperită la vîrsta şcolară cînd copilul are dificultăţi la scris sau citit.

c. Cataracta totală (fig. 65.f). Cataracta totală interesează toate straturile cristalinului. Cîmpul pupilar apare de culoare alb-cenuşiu, alb-lactescent sau alb-gălbui. Se asociază uneori cu nistagmus. In unele cazuri, copilul are tendinţa de a-şi introduce degetele în ochi (semnul oculo-digital).

Etiologie. Adesea, cataracta congenitală se întîlneşte la un copil rahitic care prezintă şi alte tulburări (leziuni dentare, surditate, hidrocefalie). Cataracta zonulară ar apărea datorită unei tetanii sau spasmofilii materne.

In producerea cataractelor congenitale ar interveni diverşi factori: carenţiali (regim carenţat în triptofan, anoxia mamei, avitaminoze A,B,C, carenţe în acid folic sau în acid pantotenic), toxici (naftalina, naftolii, dinitrofenolul, exces în vitamină A, exces de hidraţi de carbon asociat cu o carenţă în vitamină B) , parazitari (toxoplasmoza maternă) sau infecţioşi, care s-ar transmite de la mamă la făt în viaţa intrauterină.

Dintre infecţii, un rol important îl joacă rubeola mamei în primul trimestru de sarcină (90%). Infecţia ar afecta embrionul în momentul dezvoltării veziculei cristaliniene şi ar produce pe lîngă alte anomalii somatice şi o cataractă congenitală. Cataracta congenitală se poate întîlni izolat, sau face parte dintr-un sindrom congenital general.

Tratament: In formele staţionare (cataractele zonulare, nucleare) se poate recurge la o iridectomie optică dacă, după o midriază atropinică se obţine cu o fantă stenopeică o acuitate vizuală mai bună. In cataractele totale se recomandă extracţia cristalinului; primul ochi se va opera la vîrsta de un an iar al doilea,la 2 ani, pentru a se evita apariţia unei ambliopii. Operaţia constă în discizia capsulei şi aspiraţia cu seringa a maselor cristaliniene opacifiate.

II. Afecţiuni cîştigate

A. Opacifieri sau cataracte

Acestea se manifestă printr-o pierdere a transparenţei cristalinului, însoţită de o scădere mai mult sau mai puţin accentuată a vederii.

Ele sînt de 2 feluri :

- cataracte a căror etiologie şi patogenie este insuficient cunoscută, (cataracte primitive: cataracta senilă, etc.) şi
- cataracte cu etiologie şi patogenie cunoscută (patologice, traumatice, prin agenţi fizici, secundară).

1. Cataractele primitive. C ataracta senilă

Cataracta senilă constituie forma cea mai frecventă dintre tulburările de transparenţă ale cristalinului. Ea apare în general după vîrsta de 60 ani şi are o evoluţie progresivă spre opacifierea completă a cristalinului, concomitent cu scăderea treptată a acuităţii vizuale.

Boala este bilaterală, dar apare succesiv, la un interval de timp variabil. Cauza acestei afecţiuni rămîne ipotetică. Unii au atribuit-o surmenajului acomodaţiei, alţii unei insuficiente pluriglandulare. După Nordmann, ar fi vorba de un proces de senescenţă tisulară datorită unei denaturări sau hidrolize a proteinelor cristaliniene, produsă printr-o tulburare de natură enzimatică a metabolismului glucidelor. Această deficienţă a metabolismului glucidelor intracristaliniene ar apărea de la o anumită vîrstă. Sub influenţa pe de o parte a unor factori ereditari şi pe de altă parte a unor cauze favorizante, deficienţa catabolismului glucidelor creşte rapid, antrenînd o fază de deshidratare, apoi de hiperhidratare a lentilei care produce o hidroliză a proteinelor şi apariţia cataractei.

Se disting trei forme clinice : corticală, nucleară şi cupuliformă.

a. Cataracta corticală. Cataracta corticală se întîlneşte în 65% din cazuri,

Boala evoluiază în mai multe stadii:

- Cataracta incipientă. Aceasta se caracterizează prin apariţia unor mici zone de opacifiere care determină diferite tulburări vizuale în raport cu sediul lor: prezenţa unor puncte negre în cîmpul vizual, apariţia unei uşoare miopii (datorite densificării cristalinului), poliopie (vederea unui obiect în mai multe exemplare) din cauza prezenţei mai multor zone de densificare. Scăderea de vedere depinde de întinderea şi poziţia opacităţilor în raport cu pupila. Opacităţile centrale produc o scădere mai accentuată a vederii în cursul zilei din cauza constricţiei pupilare la lumină. Cînd opacităţile sînt situate periferic, fenomenele se petrec invers.

La examenul direct şi la luminatul lateral, se constată prezenţa de mici pete albe pe fondul negru al pupilei, iar la examenul oftalmoscopic, de pete negre pe fondul roşu.

La biomicroscop, în cazurile incipiente, se observă prezenţa unor fante clare, disociaţie lamelară, vacuole, etc.

- Cataracta intumescentă. Opacifierea cristalinului progresează treptat. El îşi măreşte volumul prin hidratare, impinge înainte irisul şi reduce C.A. luînd o coloraţie cenuşie-albicioasă. Vederea este redusă la perceperea formelor; cîmpul pupilar are o culoare cenuşie, iar la examenul oftalmoscopic, pupila nu se luminează.

- Cataracta matură . Prin progresia afecţiunei, se produce o desidratare a cristalinului care îşi recapătă mărimea normală; de asemenea şi C.A. redevine de profunzime obişnuită, în schimb opacifierea devine completă. Datorită acestui fapt, cîmpul pupilar apare cenuşiu, iar la examenul oftalmoscopic pupila nu se luminează. Vederea se reduce la percepţie luminoasă.

- Cataracta hipermatură .Boala continuîndu-şi

evoluţia, se produce o lichefiere a zonelor subcapsulare ale cristalinului, din care cauză nucleul cade în partea declivă a capsulei. Cîmpul pupilar capătă o coloraţie cenuşie-lăptoasă. Bolnavul distinge vag formele. Procesul de lichefiere progresînd, după cîţiva ani, cataracta se reduce la un lichid conţinut într-o capsulă îngroşată.

b. Cataracta nucleară (25%). Evoluţia sa este mai lentă. Bolnavul acuză o scădere de vedere care se manifestă printr-un scotom cenuşiu circular. La luminajul lateral, cîmpul pupilar este negru. La examenul oftalmoscopic, cu + lo D, pe fondul roşu al pupilei, se observă o pată neagră.

Prin progresiunea bolii, tulburarea cristalinului avansează, partea transparentă a cortexului reducîndu-se treptat. In unele cazuri, evoluţia se face spre o cataractă neagră care constituie o formă supramatură a cataractei nucleare, în care cristalinul devine mai întîi brun, apoi negru. Culoarea neagră apare în urma oxidării uneori sub influienţa unei diastaze (tirozinaza) a tirozinei pusă în libertate prin transformarea cristalinei în albuminoid.

c. Cataracta cupuliformă (lo%). Tulburările de vedere sînt pronunţate. La luminatul lateral nu se constată nimic patologic. La examenul oftalmoscopic cu + lo D, se vede un văl negru care tapetează capsula posterioară. La examenul biomicroscopic se constată o opacifiere limitată la stratul subcapsular posterior care la început apare ca o tulburare difuză, pulverulentă, repartizată regulat, pe un plan uniform.

Evoluţia cataractelor senile se face fără fenomene inflamatorii sau dureroase.

Diagnosticul este uşor şi se bazează pe examenul obiectiv care arată o opacitate caracteristică în cîmpul pupilar, ce evoluiază la o persoană în vîrstă, pe un ochi liniştit, fără fenomene inflamatorii.

Diagnosticul diferenţial se face cu opacităţile corneene (keratite, leucoame), exudatele pupi-

lare (ocluzia pupilară), opacităţile vitreene (exudate, abces) şi cu glaucomul cronic simplu din cauza reflexului cenuşiu al pupilei. Confuzia cataractei cu glaucomul apare posibilă datorită faptului că ambele afecţiuni apar la persoane în vîrstă şi evoluiază prin scăderea lentă şi progresivă a vederii fără fenomene inflamatorii.

Prognosticul este bun, deoarece prin intervenţie chirurgicală se poate reda bolnavului vederea.

Tratamentul cataractelor este chirurgical şi constă din extracţia cristalinului opacifiat. Operaţia se execută în momentul cînd reducerea acuităţii vizuale împiedică bolnavul de la o activitate normală. Pentru aceasta se cere o integritate funcţională a retinei şi nervului optic (percepţia şi proecţia luminoasă bună, reflexele pupilare normale).

Operaţia constă în extracţia cristalinului, împreună cu capsula sa. Ea se poate realiza prin diferite procedee (cu pensa, ventuza, crioextractorul, etc). Uneori capsula se poate rupe în cursul intervenţiei şi atunci se extrage numai conţinutul ei (extracţia extracapsulară).

2. Cataractele patologice

Cataractele patologice apar datorită unei tulburări a metabolismului cristalinian. Ele sînt de 2 feluri: de cauză generală şi de cauză locală.

a. Cataracta patologică de cauză generală. Această cataractă are la origine o afecţiune generală sau o intoxicaţie, survenită la o persoană de vîrstă variabilă.

- Cataracta endocrină. Este bilaterală, şi evoluiază în acelaşi strat de fibre; se disting mai multe varietăţi:

Cataracta miotonică care se prezintă sub formă de opacifieri punctiforme, albe sau policrome, situate în straturile corticale anterioare şi posterioare.

- Cataracta diabetică care este bilaterală, apare la diabeticii tineri şi are o evoluţie rapidă spre

maturitate, îmbrăcînd diferite forme. Ea se prezintă sub formă de opacităţi noroase, subcapsulare anterioare şi posterioare.

Cataracta tetanică sau paratireoprivă, se manifestă prin opacităţi subcapsulare posterioare.

Cataractele dermatogene, survin în diferite afecţiuni cutanate (neurodermită, sclerodermie, prurigo diatezic, eczeme cronice) asociate cu tulburări endocrine (tiroidiene, genitale). Opacităţile se localizează sub capsula posterioară.

Cataractele toxice. Acestea survin în intoxicaţii cu ergotamină (prin făină care conţine secară cornută), dinitrofenol (conţinut în diferite medicamente administrate în cura de slăbire), corticosteroizi (după administrare îndelungată pe cale generală), tribenarol, etc.

b. Cataractele patologice de cauză locală (cataracte complicate).

Acestea sînt consecinţa unor afecţiuni oculare grave (iridociclite subacute recidivante, heterocromia irisului, coroidite şi corioretinite cronice, retinopatia pigmentară, dezlipirea de retină miopia forte).

Cel mai adesea, opacitatea începe la polul posterior, sub forma unor opacităţi floconoase, subcapsulare, dispuse în rozetă, cu o sclipire particulară policromă şi care invadează progresiv tot cortexul. Se întîlneşte de asemenea, dar mult mai rar, şi o formă nucleară (miopie, retinite, glaucom, etc).

3. Cataracta traumatică

Cataracta traumatică survine în urma unui traumatism ocular perforant (cataracta traumatică de cauză directă) sau neperforant (cataracta traumatică de cauză indirectă.).

a. Cataracta traumatică directă este consecinţa unui traumatism cu un agent vulnerant (cuţit, foarfece, cui, corpi străini, etc) care a perforat capsula cristaliniană, urmat de pătrunderea U.A. în masa cristalinului şi îmbibarea acesteia.

Opacifierea cristalinului este în raport cu lărgirea plăgii capsulare. Din cauza intumescenţei cristaliniene sau a invadării C.A. cu mase lenticulare, se poate produce blocarea unghiului de filtraţie a U.A., ceea ce are ca urmare apariţia unui glaucom secundar.

Cataracta traumatică se poate însoţi şi de alte leziuni endoculare concomitente (iris, corp ciliar, coroidă, retină, etc); dacă agentul vulnerant a fost septic, pot surveni procese inflamatorii iridociliare (iridociclită).

b. Cataracta traumatică indirectă este consecinţa unei contuzii a ochiului sau a regiunilor osoase învecinate (rebordul orbitar, masivul malar, etc) care aparent nu a lezat cristaloida . Cataracta poate apărea sub diferite forme: opacităţi subcapsulare diseminate, opacităţi stelare, opacifierea totală a cristalinului. Ele ar apărea ca o consecinţă a imbibiţiei fibrelor cristaliniene, probabil ca urmare a modificărilor permiabilităţii capsulare . Cataracta traumatică poate fi însoţită şi de alte leziuni endoculare (rupturi corioretiniene, dezlipire de retină, etc).

Tratamentul cataractei traumatice este chirurgical. El constă în tratamentul plăgii perforante şi a procesului infecţios, iar după stingerea acestuia, se va practica extracţia cristalinului opacifiat. In caz de glaucom secundar, se intervine imediat evacuîndu-se masele cristaliniene opacifiate. In cataractele contuzive, se va face extracţia cristalinului opac.

4. Cataracte prin agenţi fizici. Numeroşi agenţi fizici, acţionînd asupra cristalinului, pot produce prin diferite mecanisme patogenice, opacifierea acestuia, după un timp variabil de la data iradierii. Tulburarea depinde de cantitatea, intensitatea, timpul de expunere şi natura radiaţiilor.

a. Cataracta calorică. Survine după expunerea la raze infraroşii (sticlari, topitori, sudori, etc).

Ea începe la polul posterior al cristalinului sub formă de plaje floconoase, strălucitoare care sînt datoare unui proces de coagulare şi aglutinare a proteinelor cristaliniene.

b. Cataracta electrică. Apare după electrocutare (fulger, curent de înaltă tensiune), şi se manifestă prin apariţia de opacifieri subcapsulare care se datoresc unei tulburări a permiabilităţii capsulare.

c. Cataracta prin radiaţii ionizante (raze X, raze gama, raze beta, neutroni, bomba atomică, etc). Ea este situată mai ales la nivelul polului posterior şi este înconjurată de opacităţi pulverulente.

5. Cataracta secundară

Cataracta secundară este o opacitate membranoasă produsă prin opacifierea resturilor capsulare sau lenticulare rămase după extracţia uneia din formele de cataractă descrise anterior.

La luminajul lateral se văd benzi groase, încrucişate, iar între ele, găuri negre luminate în roşu la examenul oftalmoscopic. Ea este formată din cristaloida posterioară îngroşată la care se adaugă resturi din cristaloida anterioară, din fibrele cristaliniene (fascicole ca zăpada) a căror vîrfuri se pierd în U.A. Se observă de asemenea, uneori, un ciorchine de celule globuloase (icrele lui Elschnig) sau un inel alb, ecuatorial (inelul lui Sommering).

Trtatamentul constă în extracţia cu pensa a cataractei secundare (capsulectomie) sau în discizia ei(capsulotomie).

x

B. Deplasările cristalinului

Deplasările cristalinului (fig.66) se împart în:

- subluxaţii, în care cristalinul este menţinut parţial în loja sa, şi în

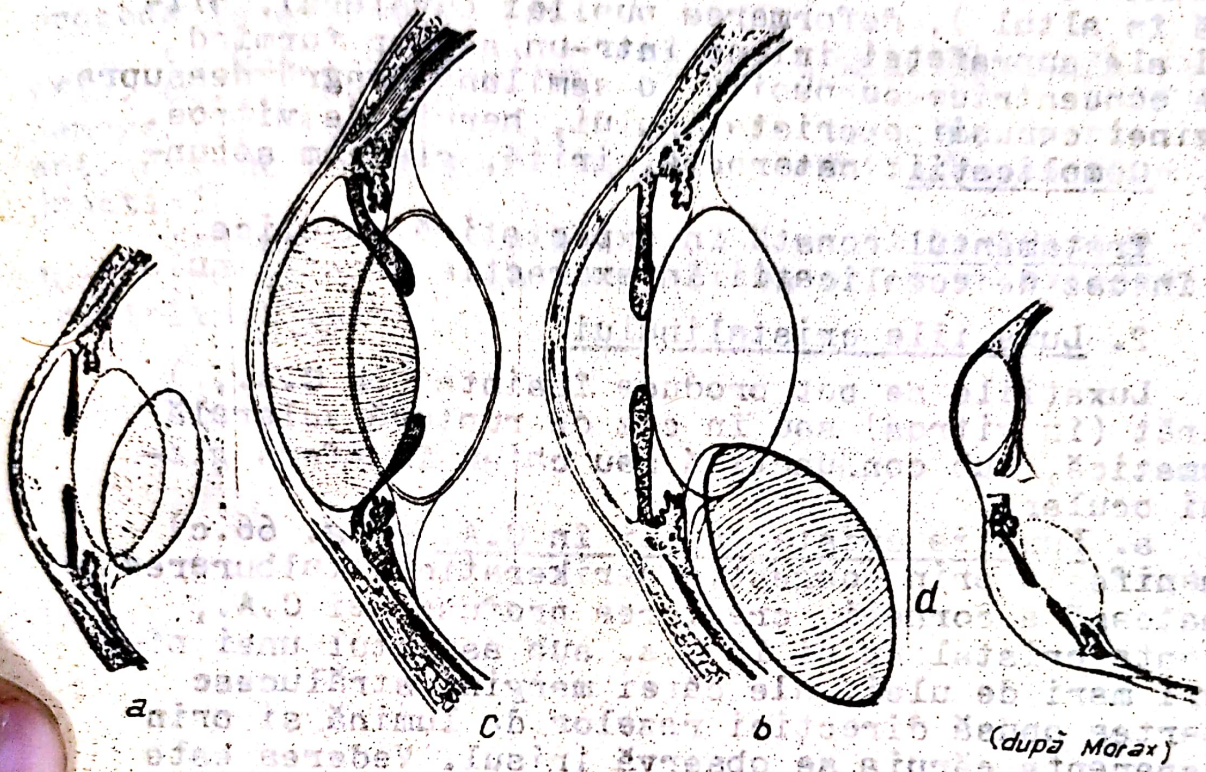

Fig. 66.

- luxaţii, în care cristalinul a părăsit complet loja.

Ele pot apărea datorită unor cauze patologice (luxaţii şi subluxaţii spontane), sau ca urmare a unor traumatisme oculare violente.

1. Subluxaţiile cristalinului

Acestea (fig.66.a) sînt descoperite uneori întîmplător, alteori după o contuzie oculară pe un ochi predispus. Ele se caracterizează prin scăderea acuităţii vizuale (astigmatism, miopie postraumatică), deformarea obiectelor, diplopie monoculară în cazul cînd cristalinul lasă liber o parte din cîmpul pupilar.

La luminajul oblic, se constată o uscară tremurătură a irisului (iridodonezis), modificarea pro-

funzimei C.A. (mai profundă într-un sector, mai redusă în altul), deformarea pupilei (ovalară), pliseări ale suprafeţei iriene într-un sector formînd cute concentrice cu pupila, o semilună neagră deasupra marginei cenuşii a cristalinului, hernii de vitros.

Complicaţii: cataractă, irită, glaucom secundar.

Tratamentul constă în expectativă, miotice, iar în caz de complicaţii în extracţia cristalinului.

2. Luxaţiile cristalinului

Luxaţiile se pot produce înainte (în C.A.,) îndărăt (în vitros) sau în caz de ruptură scleralâ traumatică, sub conjunctivă sau chiar în afara globului ocular.

a. Luxaţia cristalinului în C.A. (fig. 66.c) se manifestă prin congestie perikeratică, tulburarea edematoasă a corneei, creşterea profunzimei C.A., prezenţa cristalinului în C.A. sub aspectul unei picături mari de ulei, ale cărei margini strălucesc de partea opusă direcţiei razelor de lumină şi prin transparenţa căruia se observă irisul. Vederea este foarte scăzută.

Boala se complică de hipertensiune oculară acută.

Tratamentul constă în extracţia cristalinului luxat.

b. Luxaţia cristalinului în vitros (fig. 66.b) se manifestă prin tremurarea irisului (iridodonezis), creşterea profunzimei C.A. , pupila neagră, absenţa cristalinului în cîmpul pupilar unde herniază vitrosul sub forma unui văl mobil,(lipsa spectrului cristalinian la biomicroscop).

La examenul oftalmoscopic, se observă o masă închisă, rotunjită, situată în partea declivă a fundului de ochi.

Luxaţia cristalinului în vitros se poate complica cu iridociclită, glaucom secundar.

Tratamentul constă în expectativă , dacă,cristalinul luxat este bine tolerat; în caz contrar, se va

proceda la extracţia lui.

c. Luxaţia subconjunctivală a cristalinului (fig. 66.d), se manifestă prin edem palpebral, chemozis hemoragii, hipemă. După dispariţia fenomenelor reacţionale se observă o ridicătură globuloasă sub conjunctivă.

Tratamentul constă în expectativă 10-12 zile după care se va inciza conjunctiva şi se va extrage cristalinul luxat.

Scanned with OKEN Scanner

PATOLOGIA TENSIUNII OCULARE

Generalităţi

Tensiunea oculară (T.O.), sau oftalmotonusul este rezultanta stării de echilibru dintre conţinutul ochiului şi elasticitatea pereţilor săi. Ea asigură componentelor interne ale ochiului condiţiile necesare bunei lor funcţionări. Presiunea intraoculară variază între anumite limite fiziologice ce nu pot fi depăşite, fără repercursiuni asupra aparatului său optic şi asupra metabolismelor oculare.

In reglarea tensiunii oculare un rol esenţial îl joacă , prin modificările lor de volum, 2 factori

1. Umoarea apoasă şi circulaţia sa.
2. Sistemul vascular uveal.

Umoarea apoasă circulînd în interiorul ochiului, este elementul primordial al reglării tensionale. Ea se formează în interiorul camerei posterioare printr-un proces de secreţie al epiteliului ciliar, apoi prin pupilă trece în camera anterioară,de unde este evacuată la nivelul unghiului irido-corneean prin trabecul, canalul lui Schlemm şi venele apoase, ajungînd astfel în circulaţia venoasă episclerală (fig.67). Pe lîngă această cale principală, ar mai exista şi o cale uveo-scleralã care încă n-a fost demonstrată la om.

T.O. depinde şi de circulaţia sanguină oculară care ar întreţine un tonus de bază relativ stabil.

Relaţiile dintre tensiunea sanguină şi tensiunea oculară suferă variaţii neînsemnate datorită unei reglări nervoase foarte eficace.

Reglarea presiunei oculare s-ar face prin mecanisme locale şi ar fi sub dependenţa sistemului simpatic şi parasimpatic prin intermediul nervilor ciliari lungi şi scurţi.

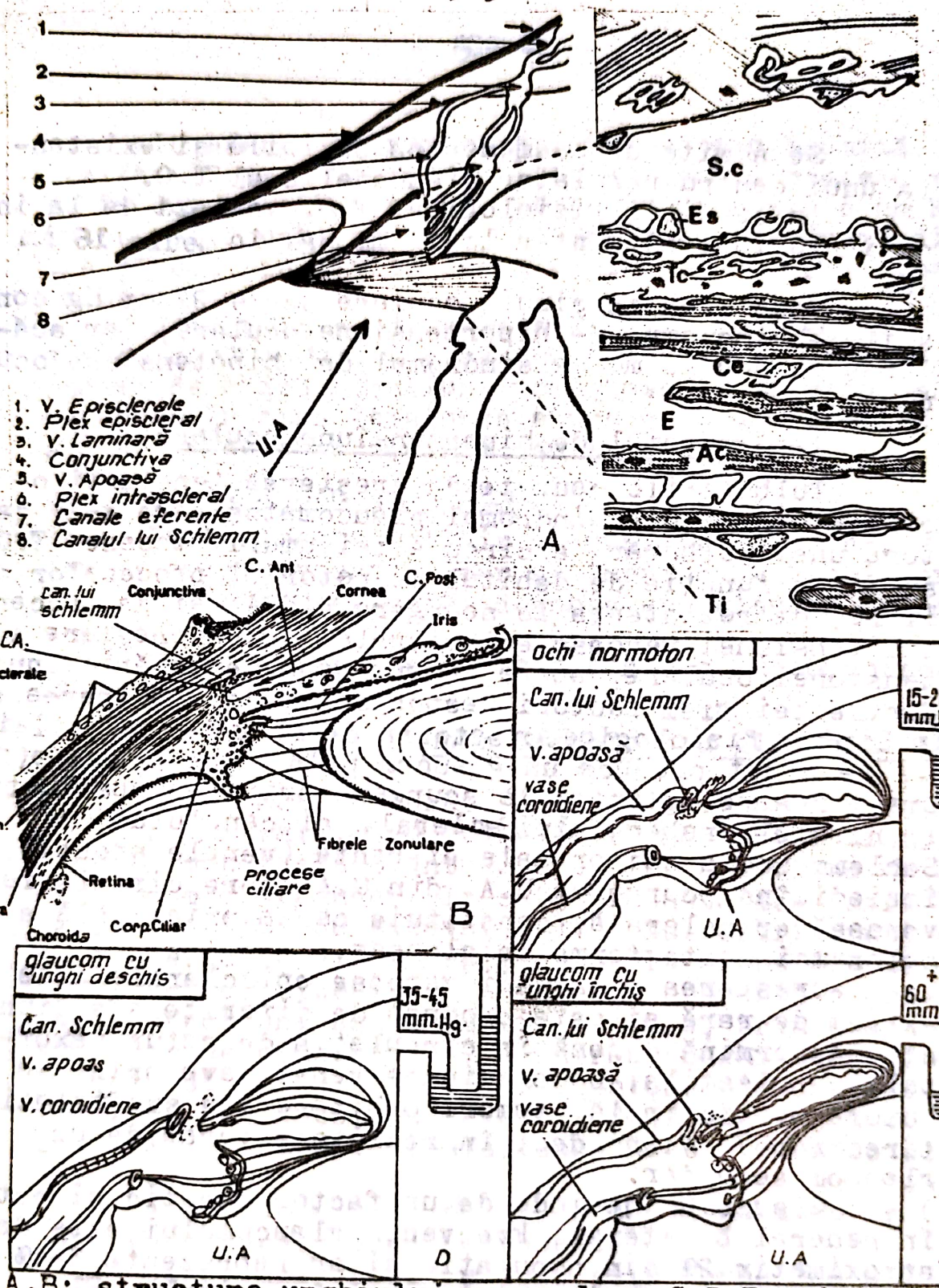

A,B: structura unghiului camerular; C,D,E: circulatia U.A.în unghiul normoton (C), în glaucomul cu unghi deschis (D), în glaucomul cu unghi închis (E).

Fig. 67

Se admite de asemenea ca posibilă şi existenţa unui centru regulator diencefalic al T.O.

În condiţii fiziologice, T.O. variază de la individ la individ, între 10-22 mm Hg, în medie 16 mm Hg.

Creşterea tensiunii oculare peste 22 mm Hg constituie sindromul de hipertensiune oculară, iar scăderea ei sub 10 mm Hg sindromul de hipotensiune oculară.

1. Sindromul de hipertensiune oculară

Tulburările cauzate de creşterea tensiunii oculare constituie sindromul glaucomatos care s-ar datora unei tulburări a circulaţiei umorii apoase. T.O. ar fi în funcţie de debitul secretor al proceselor ciliare, de rezistenţa la scurgere a U.A. şi de procentul tensiunei venoase episclerale. Orice creştere a tensiunei oculare, apare ca urmare a dereglării unuia dintre cei trei factori responsabili de menţinerea sa în limite fiziologice.Creşterea de volum a secreţiei U.A.pe minut,produce un glaucom prin hipersecreţie(2%). Creşterea rezistenţei la scurgere printr-o obstrucţie la nivelul trabeculului scleral, al canalului lui Schlemm sau a căilor sale eferente (venele apoase), împiedicînd scurgerea U.A. din C.A. spre circulaţia venoasă episclerală, constituie cauza principală a celor mai multe forme de glaucom.

Creşterea presiunii venoase episclerale este extrem de rară şi este produsă de diferite afecţiuni care determină o jenă în circulaţia de retur (exoftalmie pulsatilă, compresiunea venei cave printr-o tumoră mediastinală, tumori orbitare sau exoftalmii tireotrope), fiind deci în realitate vorba de un glaucom secundar.

Glaucomul depinde de un factor genetic şi este în general bilateral. Frecvenţa glaucomului este de aproximativ 2% din populaţie şi ar reprezenta 3-4% din numărul bolnavilor internaţi în spitale. El constituie cauza cea mai frecventă de orbire la adulţi.

In afară de creşterea T.O. peste o anumită limită (22 mm Hg), variaţiile tensionale peste 6 mm Hg în cursul zilei, ca şi diferenţa de peste 6 mm Hg între cei 2 ochi, chiar dacă tensiunea fiecăruia dintre ei este în limite normale, trebuie socotite patologice.

Etiologic se deosebesc 2 forme de glaucom : glaucomul primitiv la care tensiunea apare pe un ochi indemn de orice afecţiune preexistentă şi glaucomul secundar la care tensiunea apare ca o complicaţie a unei afecţiuni oculare sau extraoculare.

A. Glaucomul primitiv

După aspectul clinic şi după evoluţia sa, glaucomul primitiv sau primar se împarte în 2 categorii:

- glaucom cu unghi deschis sau glaucom cronic simplu, şi
- glaucom cu unghi închis sau glaucom congestiv (Zimmermann).

1. Glaucomul cu unghi deschis sau glaucomul cronic simplu

Glaucomul cu unghi deschis este o boală cronică, bilaterală, cu o evoluţie progresivă, asimetrică, care se manifestă printr-o creştere a T.O. ce determină în mod secundar alteraţiuni anatomice (atrofia papilei optice cu excavaţie) şi tulburări funcţionale (deficite ale vederii centrale şi periferice). El se caracterizează prin absenţa aparentă a oricărei afecţiuni sau anomalii oculare, prin absenţa semnelor de congestie şi printr-un unghi camerular deschis şi fără alteraţiuni gonioscopice particulare. Se întîlneşte în general după vîrsta de 40 ani în 2,5% din cazuri şi afectează ambele sexe cu aceeaşi frecvenţă.

Afecţiunea survine pe un teren particular (scleroză vasculară, teren nevropatic).

Glaucomul cronic simplu este forma cea mai frecventă a glaucomului primitiv şi în acelaşi timp cea

mai periculoasă, datorită lipsei de simptome subiective în faza inițială. Debutul său este insidios și sărac în simptome. Boala este descoperită întîmplător, bolnavul prezentîndu-se la consultație fie pentru o prescripție de lentile, fie pentru că și-a dat seama de scăderea vederii unuia din ochi. Primele simptome subiective apar sub formă de tulburări vizuale la persoanele trecute de 40 ani, însoțite uneori de hemicranii. Afecțiunea evoluiază bilateral, dar afectarea celui de al doilea ochi se poate face la intervale variabile de timp.

Simptomele obiective sînt destul de reduse. Ochiul este liniștit. Aspectul polului anterior este normal. Uneori se remarcă o ușoară pareză a reflexului fotomotor. Cel mai important și cel mai precoce simptom este creșterea anormală a T.O. care variază între 22-40 mmHg, dar care la început nu poate fi surprinsă decît în anumite perioade ale zilei (deobicei dimineața între orele 5-9).

Fundul ochiului, la început normal, prezintă ulterior modificări oftalmoscopice: deplasarea nazală a vaselor centrale ale retinei, paloare papilară și o excavație caracteristică ce poate atinge 4-5 D. Deplasarea vasculară se instalează progresiv și ar constitui primul semn al acestor modificări; vasele se încurbează pentru a ajunge pe retină. Excavația papilară se instalează de asemenea progresiv și precede deficitele funcționale periferice și paloarea difuză a discului. Papila optică apare cu marginile nete, atîrnînd peste fundul concav, de culoare alb-cenușiu sau alb-verzui prin care se văd orificiile brune ale lamei ciuruite. Papila ajunge la atrofie optică cu excavație, în care excavația se face pe seama țesutului de susținere, iar atrofia pe seama cilindraxilor. Excavația atinge marginea papilei cel puțin de partea temporală, ceea ce o deosebește de excavația fiziologică.

S-a insistat asupra raportului dintre diametrul excavației și diametrul papilei (cup/disc); creșterea acestuia ar fi suspectă de hipertensiune ocu-

lară; la glaucomatogi, el permite de a urmări agravarea leziunei papilare.

In jurul papilei se observă uneori un inel alb- gălbui de atrofie a reţelii coroidiene (halou glaucomatos).

In producerea atrofiei optice intră în joc 3 factori:

- hipertensiunea oculară;
- scăderea presiunei arteriale (artera oftalmică);
- alteraţiuni ale vaselor la nivelul lamei ciuruite a papilei (scleroză vasculară locală).

Dacă tensiunea oculară este crescută, debitul circulator va diminua antrenînd o nutriţie insuficientă a fibrelor optice şi a tramei lor nevroglice.

Modificările cîmpului vizual sînt caracteristice ele apărînd la început sub formă de mici scotoame izolate, situate între 10-15°, iar într-un stadiu mai avansat, sub forma unui scotom arciform (scotom Bjerrum, cu dispoziţie şi evoluţie variabilă, urmat apoi într-o fază mai avansată de o strîmtare nazală sau infero-nazală care poate ajunge pînă la punctul de fixaţie.

Geneza alteraţiunilor perimetrice este de asemenea legată de deficienţele circulatorii de la nivelul papilei nervului optic şi de comprimarea fibrelor nervoase la nivelul orificiilor lamei ciuruite. S-a constatat existenţa unui raport între alteraţiunile papilare şi cele perimetrice. Alteraţiile cîmpului vizual sînt consecinţa degenerescenţei celulelor ganglionare şi a lezării directe a fibrelor nervului optic. Scleroza vasculară locală are o acţiune defavorabilă asupra cîmpului vizual.

In ceea ce priveşte acuitatea vizuală, scăderea de vedere se produce tardiv, ceea ce se explică prin caracterul periferic al deficitelor de C.V. Cînd acuitatea vizuală începe să scadă, ea indică faptul că scotomul juxta-central ameninţă punctul de fixaţie. La lumina atenuată, se constată însă, chiar de la început, o scădere a acuităţii vizuale.

Evoluţia glaucomului cronic simplu se face lent spre cecitate bilaterală, prin scăderea treptată a vederii periferice. Prin tratament adecvat, medical şi chirurgical, aplicat în faza iniţială a bolii, această evoluţie poate fi încetinită sau chiar oprită pentru o perioadă lungă de timp.

Patogenie. Glaucomul cronic simplu s-ar datora creşterii rezistenţei la scurgere a umorii apoase la nivelul trabeculului cribriform produsă de o tulburare a activităţii celulare, datorită unui deficit enzimatic care se poate transmite ereditar.

Anatomie patologică. In unghiul camerular, la nivelul trabeculului scleral, se constată un proces de scleroză şi proliferare celulară care duce la închiderea spaţiilor trabeculare şi la obliterarea canalului lui Schlemm. Retina prezintă o degenerescenţă a fibrelor nervoase şi a celulelor ganglionare cu o glioză secundară, iar uveea fenomene de scleroză vasculară. Nervul optic suferă o degenerescenţă cavernoasă.

Diagnosticul pozitiv se bazează pe hipertensiunea intraoculară, pe tulburările de cîmp vizual şi pe excavaţia glaucomatoasă a papilei. In leziunile incipiente în care diagnosticul este nesigur, se recurge la aşa numitele probe de provocare care permit printr-o creştere rapidă a tensiunii oculare, de a diferenţia răspunsul normal de cel patologic. Se utilizează mai ales proba cu apă. Absorbţia unui litru de apă produce o hemodilutie care provoacă o creştere a secreţiei ciliare ce determină creşterea tensiunii oculare în cazurile limită. Se mai pot utiliza şi alte teste (corticosteroizi, vasculat, etc).

Se va face de asemenea examenul curbei tensionale nictemerale, o singură cifră anormală a acesteia confirmă diagnsticul de glaucom.

Diagnosticul diferenţial trebuie făcut cu cataracta senilă incipientă cu care este adesea confundat de către unii medici nespecialişti, din cauza aspectului cenuşiu al pupilei. In cataractele senile lipseşte însă hipertensiunea intraoculară, tulburările C.V.

şi atrofia optică cu excavaţie, dar în schimb se observă o tulburare a transparenţei cristalinului. De semenea trebuie diferenţiată atrofia glaucomatoasă de o atrofie a nervului optic în care există o strîmtare concentrică a C.V., o lipsă a hipertensiunii intraoculare, iar excavaţia papilei este centrală sau în pîlnie fără a atinge marginile acesteia sau chiar dacă ajunge pînă la margine, ea are un caracter plat.

Prognosticul glaucomului cronic simplu este rezervat, datorită faptului că bolnavii se prezintă la consultaţie deobicei în fazele avansate ale bolii cînd s-au instalat deja leziuni organice ireversibile. Dacă însă afecţiunea este surprinsă într-o fază incipientă, printr-un tratament corespunzător şi susţinut, se poate salva funcţia vizuală a ochiului afectat. Prognosticul funcţional este în raport cu echilibru dintre tensiunea oculară şi vascularizaţia nervului optic a cărei capacitate de rezistenţă este în funcţie de 2 forţe antagaoniste: creşterea oftalmotonusului şi rezistenţa papilei care depinde de configuraţia anatomică şi eficacitatea circulaţiei sanguine.

Terapeutică. Trtatamentul glaucomului cronic simplu este simptomatic, urmărind scăderea tensiunii intraoculare. Medicamentele nu au rol curativ, ele reduc numai tensiunea oculară, orice întrerupere a tratamentului face ca hipertonia să reapară şi de aceea ele se utilizează toată viaţa.

Tratamentul este local şi general. Tratamentul local poate fi medicamentos şi chirurgical. Cel medicamentos este indicat în stadiile incipiente, compensate ale bolii.

Se pot utiliza numeroase substanţe, unele cu acţiune parasimpaticomimetică, altele cu acţiune simpaticomimetică.

Medicamentele parasimpaticomimetice numite şi miotice, au efect hipotonizant asupra ochiului datorită faptului că ar micşora rezistenţa de scurgere a U.A. Ele pot fi colinergice, sau colinesterazice (fig.68)

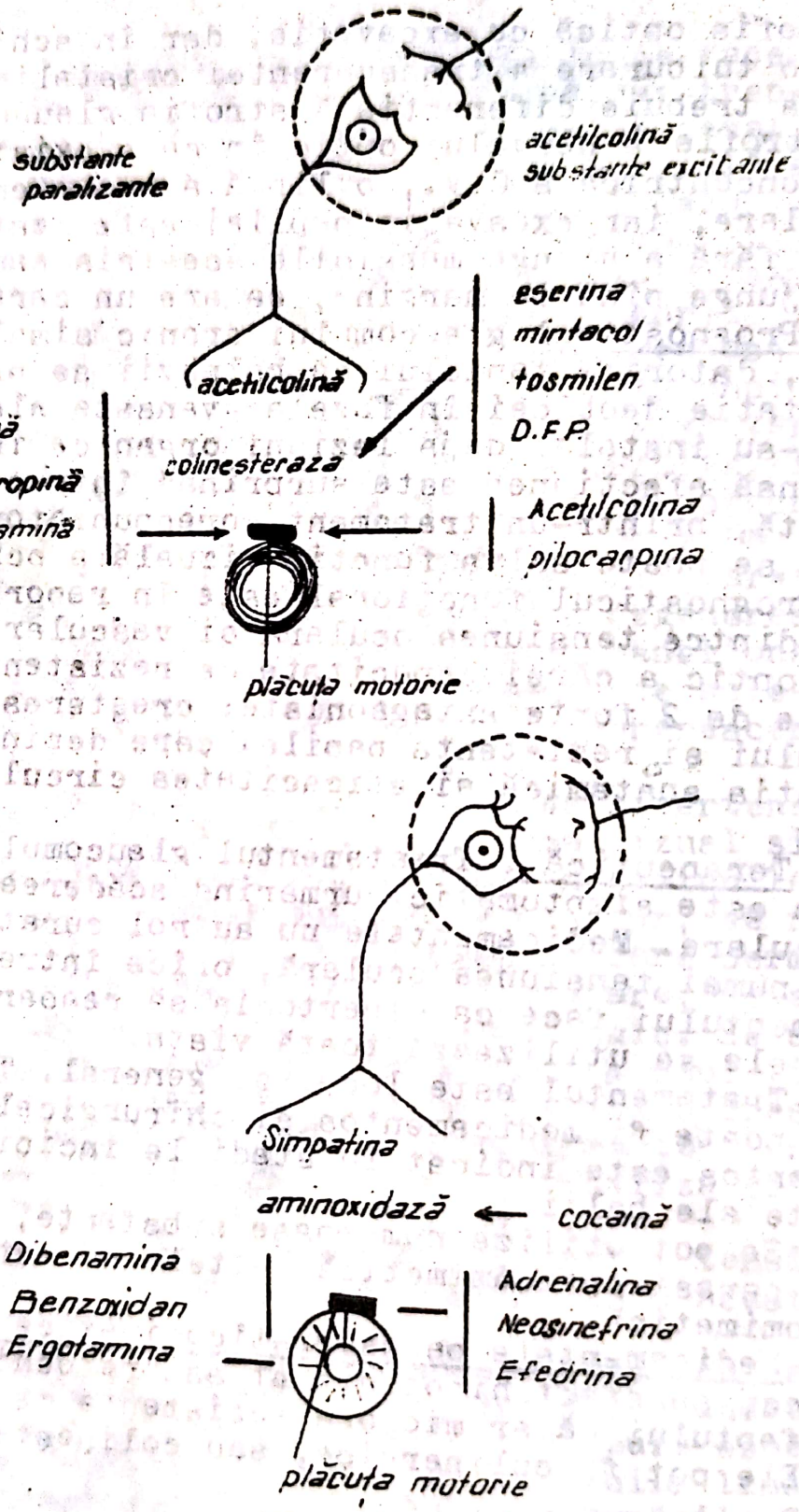
substanțe paralizante
acetilcolină substanțe excitante
eserina
mintacol
tosmilen
D.F.P.
acetilcolină
Atropină
Homatropină
Scopolamină
colinesteraza
Acetilcolina
pilocarpina
placuța motorie
Simpatina
aminoxidază
cocaină
Dibenamina
Benzoxidan
Ergotamina
Adrenalina
Neosinefrina
Efedrina
placuța motorie

Fig. 68.

- Substanţele colinergice stimulează producerea acetilcholinei, mediatorul chimic al transmisiei neuromusculare al sistemului parasimpatic. Se utilizează următoarele substanţe:

- Pilocarpina (clorhidrat sau nitrat) în soluţie de o,5-5% care acţionează direct asupra fibrelor musculare netede. Acţiunea ei durează 6 ore. Datorită faptului că este bine tolerată, efectele sale secundare (uşoară creştere a secreţiei lacrimale, vasodilataţie conjunctivală şi uveală, spasm acomodativ) neproducînd inconveniente prea mari, poate fi utilizată timp nelimitat.

Colinergice de sinteză: aceclidin 2% (Glaucostat).

- Substanţele anticolinesterazice inhibă sau neutralizează acţiunea colinesterazei, enzima regulatorie a transmisiei nervoase ce inactivează acetilcholina.

Se utilizează următoarele substanţe:

- Ezerina sau fizostigmina în soluţie uleioasă (o,5-1%), sau apoasă (salicilat o,25-o,5o%).

- Tosmilenul (bormetilat de decametilen) soluţie o,25-1%.

- Diflupyl (fluorofosfat de izopropil) soluţie de o,o1-o,o5%.

- Mintacolul (ester dietilfosforic a p-dinitrofenolului) 1/6ooo

- Fosfolin (iodură de ecotiofosfat) soluţie o,o6o-o,25%, etc.

Scăderea tensiunii cu ajutorul substanţelor anticolinesterazice este mai eficace şi mai durabilă, dar produce efecte secundare neplăcute (chiste alelizereului pupilar, spasm ciliar, caracter cataractogen, rupturi de retină, etc.).

Medicamentele simpaticomimetice acţionează prin diminuarea secreţiei ciliare şi prin uşurarea scurgerii U.A. Se utilizează instilaţii de epinefrină soluţie 1-4% de 2-3 ori pe zi.

Se pot întrebuinţa de asemenea unele asociaţii medicamentoase care au rolul pe de o parte de a poten-

ţializa efectul hipotonizant şi durata de acţiune, iar pe de alta de a diminua efectele excesive ale unui miotic prea puternic. Se asociază mioticul fie cu neosinefrina 1-5%, fie cu adrenalină 1% (Neosyncarpin, Pilofryn, etc), Mioticul uşurează scurgerea U.A. iar Neosinefrina sau adrenalina scad debitul acesteia.

Tratamentul cu miotice este eficece numai dacă curba tensională atinge în cursul unei zile, fără tratament, o valoare normală.

Dacă tratamentul local este insuficient şi bolnavul inoperabil sau pentru pregătirea intervenţiei, se recurge la medicamente ce inhibă secreţia ciliară. Se utilizează acetazolamida (diamox, ederen, fonurit, etc) 2-3 comprimate pe zi a 250 mg., diclorfenamida (daranid) 3 comprimate a 300 mg., metazolamida (neptazin) 3 comprimate a 50 mg. , etc. Aceste medicamente sînt însă contraindicate la renali.

Pentru pregătirea intervenţiei se pot utiliza şi unii agenţi osmotici (glicerol, manitol, uree).

Tratamentul chirurgical este în funcţie de stadiu de evoluţie şi de gradul de compensare al bolii. El este indicat în glaucoamele în care nu se poate obţine normalizarea tensiunei oculare prin tratament medical.

Intervenţiile sînt de 2 feluri: unele care uşurează scurgerii U.A., altele care reduc producerea acesteia.

a. Uşurarea scuregerii U.A. se obţine prin crearea unei noi căi de filtraţie fie în afara ochiului în spaţiul subconjunctival (operaţia lui Lagrange, Elliot, iridiencleizis, iridectomii filtrante), fie în interiorul ochiului în spaţiul supracoroidian (ciclodializa).

In ultimul timp se recurge la trabeculotomie care prin sectionarea trabeculului cribiriform, principalul obstacol în scurgerea U.A., permite după cicatrizare- prin obţinerea unei structuri mai permeabile în care vor exista lacune intercelulare- o scurgere mai uşoară a umorii apoase.

b. Reducerea secreţiei de umoare apoasă, obţinută prin diferite intervenţii (ciclodiatermie, angiodiatermie, ligatura arterelor ciliare anterioare) se utilizează în cazurile de glaucom avansat, cu o strîmtare concetrică a C.V., pentru a încetini procesul de dispariţie a vederii.

Tratamentul general urmăreşte tratamentul terenului. Contra dezechilibrului vago-simpatic se recomandă viaţă calmă, sedative şi tranchilizante, iar contra sclerozei vasculare, vasodilatatoare, anticoagulante. Unii autori recomandă limitarea utilizării de cafea şi tutun şi de asemenia unei cantităţi prea mari de lichide într-un intervel scurt de timp.

2. Glaucomul cu unghi închis sau prin închiderea unghiului (glaucom congestiv sau iritativ)

Această formă de glaucom survine la persoanele avînd o morfologie oculară particulară. Creşterea tensiunei oculare este provocată, de închiderea brutală a unghiului irido-corneean.

Simptomatologia bolii este variabilă, ea evoluînd uneori prin puseе subacute, reversibile spontan, alteori din contra, prin crize acute. Aceste 2 moduri evolutive pot însă să se combine.

a. Glaucomul subacut

Puseele subacute apar mai ales la femei (2/3 din cazuri) între 50-75 ani, sub forma unor succesiuni de episoade dureroase şi de tulburări ale acuităţii vizuale separate prin intervale de remisiuni complete. Durerile de intensitate variabilă sînt unilaterale şi localizate în regiunea periorbitară (frunte-tîmple). Ele survin deobicei seara, în caz de oboseală şi durează 1-2 ore. Tulburările acuităţii vizuale care întovărăşesc aceste dureri, se manifestă printr-o ceaţă trecătoare care voalează uşor vederea. Pentru apropape, aceasta este şi mai tulbure datorită existenţei unei astenopii acomo-

dative.

Dacă puseele survin seara, bolnavul se plînge de o proastă adaptare la întuneric şi mai ales de halouri colorate în jurul surselor de lumină. Apariţia acestora se face cînd tensiunea oculară creşte peste 40-45 mm Hg. Aceste tulburări se însoţesc de o lăcrimare fără o cauză aparentă. Uneori bolnavul se plînge de greaţă sau vărsături. Crizele au un aspect variabil de la un bolnav la altul. Ele pot fi produse de anumiţi factori declanşanţi (oboseală, cinema, televizor, lucru de birou, emoţii, etc).

La examenul obiectiv se constată, un edem al epiteliului cornean, responsabil de începerea vederii şi de halourile colorate produse prin difracţia luminii. Acest edem epitelial este cauzat de hipertonia oculară. Creşterea T.O. este variabilă (30-40 mm Hg) fiind în raport cu importanţa închiderii unghiului irido-corneean.

La gonioscopie se constată o închidere parţială a unghiului camerular, care într-o zonă localizată mai adesea în partea superioară este complet obstruat datorită lipirii irisului de cornee. Aceste mici crize de scurtă, durată, au progresiv tendinţa să crească ca frecvenţă şi severitate.

In afara puseelor de închidere parţială a unghiului camerular ochiul este normal, corneea clară, dar C.A. este foarte redusă. La gonioscopie unghiul este deschis şi de morfologie normală dar îngust. Tensiunea oculară şi coeficientul de scurgere a umorii apoase sînt în limite fiziologice. Excepţional se constată anomalii papilare şi deficite perimetrice (strîmtare concentrică asociată sau nu cu o depresiunea nazală sau cu o alungire a polilor petei lui Mariotte). Fără tratament, unghiul va avea tendinţa să se închidă progresiv datorită apariţiei de goniosinechii produse sub influienţa crizelor repetate de tensiune.

Diagnosticul se bazează pe interogatoriu, ca-

mera anterioară redusă şi unghiul camerular îngust. Pentru confirmarea diagnosticului se recurge la probele de provocare. Scopul acestora este de a declenşa un episod de închidere a unghiului prin provocarea unei midriaze moderate (instilaţii de homatropină 1%, întuneric). Ele nu sînt lipsite de risc şi trebuie practicate sub o supraveghere riguroasă. Creşterea tensiunei peste 8 mm Hg trebuie considerată suspectă .

Episoadele subacute de închidere a unghiului pot fi în unele cazuri confundate cu o criză migrenoasă, nevralgii faciale, etc.

b. Glaucomul acut

Criza de hipertensiune, care caracterizează această formă de glaucom este consecinţa lipirii rădăcinei irisului de peretele anterior al unghiului irido-corneean, ceea ce determină o creştere a rezistenţei la scurgere. In afara puseelor, trabeculul este normal şi rezistenţa la scurgere nemodificată. Ea se măreşte numai cînd unghiul se închide.

Evoluţia se face în 2 faze, una reversibilă în care irisul se poate separa de trabecul şi tensiunea redevine normală (ochiul este hipoton dacă unghiul este închis şi normoton dacă este deschis), alta ireversibilă în care contactul dintre iris şi trabecul devine permanent iar presiunea intraoculară rămîne crescută. Pe măsură ce crizele de glaucom acut se repetă, apar sinechii trabeculare, ducînd la un glaucom cu unghi închis în mod permanent, ale cărei alteraţiuni sînt ireversibile.

Circumstanţele de declanşare ale crizei sînt variabile. Ea poate surveni după o emoţie sau durere violentă care a provocat midriază după o alimentaţie abundentă, după alteraţii ale stării generale, întovărăşindu-se de supraîncărcare hidrică prin retenţie de urină, după intervenţii chirurgicale care au necesitat o medicaţie cu atropină, după instilarea unui colir midriatic sau absorbţia unui parasimpati-

colitic pe cale generală, datorită unui episod febril, etc.

Declanşarea crizei s-ar datora midriazei sau unei hemodiluţii.

Glaucomul acut survine cu predominenţă la femei, cu maxim de frecvenţă între 6o-75 ani .

Criza survine brutal ziua sau noaptea, cu dureri atroce oculare şi periculare, de tip trigeminal, surde, dar intense, întreţăiate de paroxisme. Durerea iradiază în toată jumătatea capului, tîmplă, frunte, rădăcina nasului, dinţi şi este însoţită de o lăcrimare abundentă, de o încetare a vederii sau chiar de reducerea ei la percepţie luminoasă.

Bolnavul prezintă deobicei şi femomene generale datorită unor reflexe oculo-vagale: greţuri, vărsături, alterarea pulsului, stare de prostraţie, paloare, extremităţi reci, ceea ce face să se creadă că este vorba de o afecţiune digestivă (colică hepatică, sindrom abdominal chirurgical).

La examenul obiectiv se constată un edem palpebral care jeneză deschiderea pleoapelor. Ochiul este congestionat (congestie ciliară intensă, roşie violacee, perikeratică, formată din vase tortuoase). Corneea este insensibilă, tulbure, datorită unui edem epitelial care abia permite vizibilitatea irisului care apare edematos, aplicat pe faţa posterioară a acesteia. Camera anterioară este redusă, aproape dispărută, umoarea apoasă este uşor tulbure. Pupila este în midriază, neregulată şi nu reacţionează la lumină datorită presiunei exercitate asupra nervilor ciliari. Ea contractează repede sinechii posterioare. Cristalinul pare tulbure, de culoare verzuie. La palpaţie, globul ocular este foarte dur, ca o bilă.

Examenul tonometric arată o tensiune oculară de 8o-12o mm Hg.

Fundul ochilui nu se poate examina; în unele cazuri în care el este făcut vizibil, se observă un puls arterial spontan, papila optică şi vasele congestionate, iar retina edematoasă şi presărată cu

hemoragii.

Dacă durerea nu este prea întinsă şi corneea prea opacă, instilaţia de glicelină, care ajută rezorbţia edemului, permite să se vadă la gonioscopie un unghi camerular total închis, irisul făcînd impresia că se inseră la nivelul liniei lui Schwalbe. In glaucomul acut se va examina totdeauna şi ochiul opus.

Diagnosticul se face cu uveita hipertensivă (edem mai redus, tulburarea mai accentuată a C.A., precipitate, etc), cu un glaucom secundar cu alură acută (tromboza venei centrale a retinei, intumescenţa cristalinului), etc.

Trtatamentul medical precoce şi aplicat corespunzător permite adesea jugularea crizei de glaucom acut. Se constată atunci o pupilă uşor neregulată, paretică, atrofia irisului, mici opacităţi albicioase ale cristaloidei anterioare. Ochiul redevine calm, ceea ce permite o intervenţie chirurgicală care pune la adăpost de recidive. Deficitele perimetrice, observate în cursul crizei acute, dispar după normalizarea tensiunei, ele fiind datorite deobicei edemului retinian şi mai puţin tensiunei oculare. Netratată, criza de glaucom acut poate duce la un glaucom absolut. Astfel simptomele se amendează singure în 2-3 zile, dar pupila rămîne neregulată, areflexică, irisul atrofic în dantelă, cristalinul tulbure, acuitatea vizuală redusă la percepţie luminoasă, papila albă excavată. Funcţiile vizuale sînt definitiv compromise.

In formele subacute primele pusee sînt fără consecinţe; dacă însă ele se repetă şi nu sînt tratate, rămîn sechele: unghiul se dechide mai greu între pusee, apar goniosinechii definitive, alterînd progresiv filtrul trabecular. Aceste sechele duc la apariţia unui glaucom prin închiderea unghiului , trecut în stare de cronicitate. Acesta poate apărea şi ca urmare a unei crize acute, după remisiuni spontane sau terapeutice ale episodului

congestiv, în care caz există o închidere completă a unghiului. Această formă se caracterizează prin creşterea tonusului de bază chiar sub miotice. Uneori nu există nici un simptom subiectiv dar examenul tonografic arată o rezistenţă la scurgere. Boala îmbracă o evoluţie cronică cu scăderea progresivă a acuităţii vizuale, alteraţiuni ale cîmpului vizual, leziuni papilare cu atrofie şi excavaţie. Există şi unele forme cronice de la început datorită închiderii progresive a unghiului camerular. In toate aceste cazuri tratamentul medicamentos fiind insuficient, se recurge la o intervenţie filtrantă.

Patogenie. Glaucomul prin închiderea unghiului survine pe un ochi cu o conformaţie particulară. mai adesea hipermetrop, la care există o disproporţie între mărimea cristalinului şi celelalte elemente ale segmentului anterior. Camera anterioară şi unghiul camerular sînt înguste. La gonioscopie, vîrful unghiului este mascat de boltirea irisului situat pe partea anterioară convexă a cristalinului.

Camera anterioară se micşorează proporţional cu vîrsta, datorită creşterii continui a mărimei cristalinului în tot cursul vieţii, ceea ce explică, de ce boala survine la persoanele în vîrstă şi în special la hipermetropi (7o-8o%) la care raza de curbură a corneei este mică.

Există de asemenea cazuri în care îngustarea unghiului este probabil o anomalie de dezvoltare erditară.

S-a descris o formă particulară de glaucom cu iris în platou, în care deşi C.A. are profunzimea normală, unghiul este îngust datorită angulaţiei posterioare pe care o face irisul pentru a se insera pe corpul ciliar.

Contactul strîns între iris şi cristalin frînează în permanenţă trecerea liberă a U.A, din C.P. în C.A. Se produce astfel un dezechilibru tensional între cele 2 spaţii accentuînd boltirea iriană. In aceste condiţii 2 elemente fie izolate, fie conco-

mitente (midriaza mijlocie şi brusca hipersecreţie a U.A.) pot interveni pentru a închide unghiul. Dilaterea pupilei de natură farmacologică sau fiziologică (emoţii, întuneric) ar produce o relaxare a irisului care datorită retenţiei sau hipersecreţiei de U.A. este împins înainte închizînd unghiul şi blocînd căile de trecere de la nivelul acestuia.

Numeroşi factori pot declanşa pe ochi predispuşi, închiderea unghiului:Midriaza, relaxează irisul aproape de bază; cea mai mică creştere a presiunii îl împinge spre trabecul şi obstruieazâ unghiul irido-corneean. Mioza, în ochii cu C.A. îngustă, pune irisul sub tensiune, mărind suprafaţa de contact dintre iris şi cristalin şi creşte astfel blocajul pupilar. Creşterea rezistenţei la trecerea transpupilară a U.A. creează o diferenţă de presiune între cele 2 camere ale ochiului, iar irisul împins la periferie, se lipeşte de trabecul producînd hipertonie. Acest mecanism se întîlneşte după utilizarea timp îndelungat de miotice puternice care au destins şi subţiat rădăcina irisului. Acomodaţia ar creşte oftalmotonusul, de asemenea şi congestia tractului uveal. Socul emoţional ar produce o criză vaso-motorie ce antrenează o congestie a proceselor ciliare care împing înainte irisul.

Anatomo-patologic, elementul esenţial este aderenţa periferiei irisului la suprafaţa internă a trabeculului corneo-scleral. La început, se produce numai un contact, ceea ce explică de ce sub influienţa unui tratament adecvat şi precoce, unghiul se poate redeschide şi tensiunea oculară redevine normală. Un contact mai important între iris şim trabecul, duce la formarea de aderenţe variate. Trabeculul de care irisul aderă progresiv este sediul de leziuni de fibroză şi degenerescenţă. Canalul lui Schlemm este comprimat progresiv şi se poate obliterа total, din care cauză scurgerea U.A. este împiedicată. Stroma corneeană şi epiteliul devin edematoase. Datorită jenei circulatorii din cursul crizei, se produce o necroză şi o atro-

fie a stromei şi epiteliului irian, mai importante în zona pupilară unde afectează sfincterul, din care cauză pupila devine mai mare şi excentrică. Corpul ciliar este edemaţiat şi congestionat.

Terapeutică. Tratamentul este chirurgical şi are rolul de a suprima riscul unor noi pusee ulterioare. El se va aplica de urgenţă, orice întîrziere, chiar de numai cîteva ore în cazurile grave, poate fi fatală pentru vedere.

Tratamentul medical se limitează la terapia imediată a crizei. Pentru suprimarea durerilor, adesea insuportabile şi pentru suprimarea reflexelor patologice cu punct de plecare ocular, se recurge la ingecţii intraorbitare cu xilocaină- alcool 60-80° (un cmc) la care se adaugă diferite sedative (clordelazin, diazepam, etc). Local se administrează instilaţii de pilocarpină 2% cu o frecvenţă ce variază în funcţie de intensitatea pusului (din 10 în 10 minute iar ulterior din 1/2 în 1/2 oră). Pe cale generală se vor administra agenţi osmotici hipertonici în raport cu plasma, care acţionează prin modificarea echilibrului osmotic al sîngelui ceea ce duce la o deshidratare a globului şi scăderea tensiunei oculare. Se utilizează per os: glicerol 0,7-1,5 g/kg corp, alcool etilic 43°, 123 cmc, isosorbid 50%, 0,5-2 g/kg corp, perfuzie venoasă de uree 33%, 0,5-2 g/kg corp sau manitol 20%, 2 g/kg corp. Se pot administra de asemenea medicamente ce reduc secreţia de U.A.: acetazolamidă în injecţii i.v., 500 mg sau per os, 3-4 comprimate pe zi a 250 mg fiecare.

După ce ochiul devine calm, cu tensiunea normalizată, se recurge la tratament chirurgical: iridectomie bazală periferică care pune în comunicaţie cele 2 camere ale ochiului, asigurînd prin aceasta deschiderea constantă a unghiului. Dacă din contra unghiul a suferit numeroase episoade de închidere din cauza goniosinechiilor reziduale, se va recurge la o intervenţie fistulizantă (iridencleizis). Dacă nu se obţine un echilibru tensional perfect, se va

asocia un tratament medicamentos.

Profilaxia ochiului congener constă în executarea preventivă a unei iridectomii periferice.

x

B. Glaucomul congenital

Glaucomul îmbracă la copil un aspect particular, datorită faptului că ochiul pe cale de creştere, este succeptibil de a se destinde sub influienţa tensiunei oculare, putînd ajunge la dimensiuni monstruase (buftalmie sau hidroftalmie).

Glaucomul congenital este o afecţiune gravă care constituie una din principalele cauze de orbire la copil.

El se manifestă mai frecvent în primul an , cu excepţia formelor fruste sau diagnosticate tardiv.

Afecţiunea este bilaterală în 2/3 din cazuri şi are adesea o evoluţie asimetrică. Se întîlneşte de 2 ori mai frecvent la băieţi decît la fete.

Glaucomul la copil este legat de o malformaţie congenitală a unghiului camerular care poate fi izolată sau asociată şi cu alte anomalii oculare sau generale. Cauza afecţiunei o constituie o tulburare în dezvoltarea unghiului C.A. care duce la absenţa sau reducerea evacuării U.A. la nivelul său.

Simptomatologia şi evoluţie bolii depinde de gradul acestei malformaţii. Anomalia de dezvoltare a unghiului este de natură ereditară şi se transmite în mod recesiv.

Afecţiunea se manifestă de la naştere, fie insidios printr-o opacifiere albicioasă a corneei mai evidentă în partea inferioară, pe un ochi deja mărit de volum, fie brutal printr-un sindrom acut cu dureri oculare. fotofobie, blefarospasm, congestie, edem corneean, globul uşor mărit, survenind la un ochi la care tensiunea nu era încă descoperită.

Adesea, evoluţia este torpidă şi se manifestă printr-o distensie progresivă a ochilor, însoţită de o uşoară lăcrimare şi fotofobie. Din cauza lăcrimării privirea are un aspect strălucitor.

Pentru a putea face examenul obiectiv, este adesea necesar să se recurgă la anestezie generală.

Sclerotica este subţiată, corneea este mărită în toate diametrele şi uşor aplatizată datorită creşterii razei sale de curbură. Transparenţa sa este uşor diminuată din cauza edemului epitelial, a opacităţilor parenchimatoase şi a unor rupturi ale membranei lui Descemet (vergeturi), situate în vecinătatea limbului dedesubtul zonei centrale a corneei avînd aspectul unor benzi cenuşii, cu marginile paralele. Limbul sclero-corneean este foarte lărgit mai ales în partea superioară, avînd aspectul unei semilune albicioase şi subţiri pe care coboară anse vasculare venite de la conjunctivă. Camera anterioară este foarte profundă, diafragmul irido-cristalinian făcînd impresia că este împins îndărăt. La examenul gonioscopic, unghiul camerular este foarte larg şi acoperit de o membrană subţire, albicioasă, translucidă, avasculară, mascînd trabeculul scleral. La examenul oftalmoscopic papila optică este decolorată şi excavată. Tensiunea oculară este crescută. Examenul refracţiei arată un grad variabil de miopie datorită dezvoltării anormale a C.A.

Evoluţie. Formele descoperite precoce şi tratate adecvat, permit o normalizare tensională cu dispariţia simptomelor subiective (lăcrimare, fotofobie, etc) şi stabilizarea mărimei corneei. In formele netratate, evoluţia continuă, prin distensia progresivă a ochiului care devine enorm, deformat, fără vedere şi extrem de fragil şi susceptibil la complicaţii (pusee inflamatorii, hemoragii, opacifierea şi luxaţia cristalinului, tulburări trofice ale corneei, rupturi spontane sau traumatice ale globului ce duc la atrofia lui, etc).

Anatomo-patologie se constată prezenţa de ţesut mezodermic anormal în unghiul irido-corneean, care se crede că s-ar datora fie unei rezorbţii necomplete a mezenchimului care ocupă C.A în viaţa embrionară, fie datorită unui clivaj incomplet a celor 2 foi ale acestui ţesut.

Diagnosticul se face în formele acute cu o keratită interstiţială sau cu o iridociclită fetală, iar în cele cronice cu o distrofie corneeană sau cu o megalocornee în care caz creşterea de volum priveşte numai corneea, respectînd segmentul posterior.

Forme clinice. Se întîlnesc şi forme tardive la care primul semn apare la un copil mare (glaucom juvenil) la care distensia este redusă sau absentă, hipotonia mare, iar alteraţiunile gonioscopice mai limitate. Uneori se întîlneşte şi la adulţi.

Glaucomul congenital se poate asocia şi cu alte malformaţii oculare (dysginezie iridocorneeană, aniridie congenitală, cataractă congenitală, colobom, microftalmie, microsferofakie) sau generale (neurofibromatoză, angiomatoză, etc).

Există şi o formă secundară unor viroze de sarcină (rubeolă).

Prognosticul este rezervat, tratamentul medicamentos fiind fără rezultat, iar cel chirurgical nu dă rezultate în toate formele, s-au dă rezultate trecătoare. Boala se termină adeseori cu pierderea completă a vederii.

Tratament. Mioticile sînt fără acţiune din cauza malformaţiei angulare care obstruiază trabeculul. Medicametele care diminuă debitul secretor al U.A. (acetazolamida) sînt eficace şi se utilizează mai ales pre-operator, în doze mici, fracţionate, deoarece pot produce un dezechilibru ionic care poate fi fatal pentru copil. Se poate utiliza de asemenea adrenalina 1% în instilaţii oculare care produce însă o diminuare insuficientă a tonusului ocular şi nu poate fi folosită un timp mai îndelungat.

Scanned with OKEN Scanner

Tratamentul este chirurgical. In fazele inițiale ale bolii, se obțin rezultate favorabile prin goniotomie sau trabeculotomie prin care se caută restabilirea permiabilității unghiului C.A. In fazele mai avansate, se recurge la inteveții care au scopul de a diminua debitul U.A. angiodiatermie, ciclodiatermie), care permit o ameliorare a hipertoniei, dar mai adesea tranzitorie. Intervențiile fistulizante sînt periculoase din cauza modificărilor raporturilor anatomice ale regiunei limbice și fără rezultat datorită obliterării fistulei prin proliferarea fibroblastică. In formele avansate, incurabile și dureroase se recurge la enucleație.

x

C. Glaucomul secundar

Spre deosebire de glaucomul primitiv, glaucomul secundar se caracterizează prin faptul că este precedat sau evoluiază concomitent cu un proces patologic care determină creșterea tensiunei oculare. Simptomele hipertensiunei se suprasdaugă tabloului clinic al bolii primitive.

Glaucomul secundar este deobicei unilateral și simptomatologia sa este variabilă. Uneori evoluiază în mod subacut, cu dureri periorbitare, lăcrimare, halouri colorate, scădere de vedere, simptome care riscă să, fie confundate cu acele ale afecțiunii cauzatoare, altepri din contra, evoluția este cronică, insidioasă,

Diagnosticul se face prin cercetarea sistematică a tensiunei, prin examen gonioscopic care va arăta modificările patologice ale unghiului și prin examenul C.V. care va pune în evidență deficite identice celor din glaucomul cronic simplu.

Din punct de vedere clinic, el poate fi secundar unor afecțiuni de origine degenerativă, inflamatorie, vasculară, traumatică (accidentală sau postoperatorie), toxică sau medicamentoasă.

- In hipertoniile secundare de origine degenerativă, este vorba de afecţiuni uveale, în care glaucomul reprezintă mai curînd o asociaţie decît o complicaţie (glaucomul din atrofia esenţială a irisului, glaucomul pigmentar, glaucomul capsular, glaucomul heterocromic, glaucomul din retinita pigmentară). Hipertomia nu ar fi provocată de această boală, dar ar avea aceeaşi origine.

- Glaucomul secundar de origine inflamatorie se întîlneşte în uveitele hipertensive, sindromul Posner-Schlossmann, cataracte hipermature (glaucom facolitic) şi ca o sechelă a unor afecţiuni ale segmentului anterior (keratite, iridociclite) în care el apare datorită fie unei secluzii pupilare, fie blocajului unghiului camerular prin goniosinechii.

- Hipertoniile secundare de origine vasculară apar în 2 circumstanţe diferite, pe de o parte printr-o tulburare a circulaţiei intraoculare, pe de altă parte ca urmare a unei jene în circulaţia de retur într-un punct oarecare a traiectului său. In primul caz glaucomul apare în urma unei obstrucţii vasculare (obliterarea venei centrale a retinei) sau a unei rubeoze iriene (diabet) care duce la obliterarea unghiului prin ţesut vascular de neoformaţie şi sînt însoţite de hemoragii intraoculare (glaucoame hemoragice); în al doilea caz, jena circulatorie determină o creştere a presiunei venoase episclerale prin obstrucţie, fie a venelor ciliare anterioare (arsuri, trahom), fie ale vorticoaselor sau oftalmicelor la nivelul orbitei (tumori, fenomene inflamatorii, malformaţii vasculare, exoftalmie pulsatilă), fie în cazuri rare datorită unui obstacol la nivelul venei cave superioare (tumoră mediastinală).

Hipertoniile secundare de origine tumorală pot surveni în tumorile intraoculare, indiferent de localizarea acestora, în urma blocării căilor de aces pentru scurgerea U.A., sau în urma tulburărilor din circulaţia intraoculară cauzată de volumul lor.

- Hipertomiile secundare de origine traumatică pot apărea ca urmare a unui traumatism accidental. Ele pot surveni precoce s-au tardiv, cu alură cronică sau congestivă, produsă prin goniopatie, blocaj pupilar, hipersecreţie, etc. Hipertensiunea poate apărea în urma unor leziuni oculare vizibile clinic: hemoragii intraoculare masive, leziuni cristaliniene (luxaţii sau subluxaţii , cataracată traumatică cu ruperea capsulei şi măsuţe în C.A. glaucom facotoxic sau facoanafilactic), sinechii anterioare (leucoame aderente), corpi străini intraoculari (fie la nivelul unghiului, fie în interiorul ochiului- glaucom siderotic), invazia epitelială a C.A. Alteori hipertoniile secundare apar în urma unor traumatisme fără, leziuni aparente (glaucom traumatic).

- Hipertoniile postoperatorii (pot surveni după extracţia cristalinului,fie prin obstrucţia unghiului camerular, fie prin blocaj pupilar datorită protuziei de vitros în pupilă; după intervenţii antiglaucomatoase cînd apare sub 2 forme: una precoce cu alură acută (glaucomul malign) care survine pe un glaucom cu unghi închis alta tardivă, datorită stergerii prelungite a C.A. generatoare de sinechii iriene, după keratoplastii fie datorită redeşteptării unei uveite, fie datorită unei sinechii anterioare şi în sfîrşit poate să survină după o dezlipire de retină.

- Hipertoniile secundare de origine medicamentoasă pot apărea după corticoterapie îndelungată, instilaţii de midriatice sau absorbţia pe cale generală a unui vagolitic. Hipertonia mai poate fi secundară unei intoxicaţii cu sanguinară (glaucom secundar de origine toxică).

Tratametul glaucoamelor secundare este cauzal. Tratamentul local este acela al glaucomului primitiv, cu deosebirea că în iridociclite se vor utiliza midriatice.

D. Glaucomul absolut

Glaucomul absolut constituie faza evolutivă finală a glaucomului netratat sau insuficient tratat, indiferent de forma sa clinică. El se caracterizează prin absenţa totală a vederii şi o tensiune oculară crescută şi ireductibilă.

La examenul obiectiv, în jurul corneei, vasele au aspect de vase în " cap de meduză" datorită jenei circulatorii din venele ciliare anterioare. Corneea prezintă un edem epitelial accentuat care poate lua caracter bulos şi ulterior să se transforme într-o degenerescenţă a straturilor sale anterioare. Camera anterioară este micşorată, pupila dilatată şi rigidă iar irisul atrofic şi vascularizat de vase de neoformaţie. Cristalinul este opacifiat (cataractă complicată). Dacă mediile sînt încă tranparente, la examenul oftalmoscopic se constată o atrofie de culoare cenuşie cu excavaţia totală a papilei nervului optic.

Tratamentul urmăreşte scăderea durerilor printr-o injecţie retrobulbară de alcool 60°, 1 cmc. In cazurile rebele, se recurge la enucleaţia.

Profixaţia glaucomului

Profilaxia cecităţii glaucomatoase constă în depistarea precoce a bolii prin mijloacele, de investigaţie pe care le avem la dispoziţie şi prin instituirea unui tratament adecvat în fazele sale incipiente. Pentru aceasta se va recurge la un examen profilactic sistematic, în special tonometric a tuturor persoanelor care au depăşit vîrsta de 40 ani. Cazurile de glaucom confirmate ca şi cazurile suspecte vor trebui dispensarizate şi examinate periodic prin controlul tensiunei oculare, a fundului de ochi şi al funcţiilor vizuale.

x

II. Sindromul de hipotomie oculară

Scăderea importantă a tensiunei oculare constituie un simptom care ține de numeroase cauze locale și generale.

Hipotomia oculară provoacă cu timpul modificări fiziologice profunde care duc la degradarea lentă și progresivă a funcției vizuale și la alterațiuni anatomice ireversibile.

Simptomele sînt determinate de hipotonia oculară și se manifestă prin tulburări funcționale (scădere de vedere, metamorfopsii, modificarea refracției-hipermetropie) și anatomice (încețarea corneei, pliuri ale membranei lui Bowmann și ale lui Descemet, modificarea profunzimei C.A., edeme ex vacuo al fundului de ochi-edem macular cu pliuri orizontale sau radiare, decolare de coroidă, edem papilar).

Dacă tensiunea oculară redevine normală, se produce o regresiune a simptomelor. Dacă hipotonia persistă sau se agravează, se ajunge în cele din urmă la atrofia globului.

Etiologie

- Cauze locale: malformații sau leziuni degenerative (hipotonie congenitală, miopie, decolare de retină,) traumatisme (contuzii, plăgi), infecții sau inflamații oculare (keratită, uveite).

- Cauze generale: boli infecțioase și pirexii, afecțiuni deshidratante, agenți terapeutici, intoxicații, avitaminoze, boli sanguine, afecțiuni cardio-vasculare, endocrine sau nervoase.

Tratamentul este etiologic.

PATOLOGIA VITROSULUI

Vitrosul este o masă transparentă, gelatinoasă, avasculară şi lipsită de nervi, care ocupă spaţiul cuprins între retină şi faţa posterioară a cristalinului, reprezentînd cam 4/5 din volumul ochiului. El este considerat ca un ţesut mezenchimatos avînd caracter de gel proteic (pH=7,7-7,8) care conţine azot, proteine solubile, acid hialuronic, mucopolizaharide. Indicele său de refracţie este de 1,335, iar densitatea de 1,0053. Trama vitreană este formată din colagen şi substanţe fibroase. Compoziţia sa este asemănătoare cu a umorii apoase în ceea ce priveşte apa (97,7%) şi sărurile solubile. Schimburile metabolice intrinsece sînt foarte reduse.

In mod normal, formaţiunile care iau parte la formarea vitrosului, trebuie să se resoarbă ; persistenţa lor după naştere ia un caracter patologic. Uneori se observă persistenţa vitrosului primitiv sau a arterei hialoide din care se pot găsi resturi provenind din orice segment al său.

Patologia vitrosului este în general strîns legată de aceea a membranelor înconjurătoare. El se comportă faţă de multiplele afecţiuni oculare ca un coloid instabil ce reacţionează la afecţiunile membranelor profunde - care-i asigură metabolismul său normal -, printr-o diminuare de transparenţă sau printr-o modificare de structură.

Afecţiunile vitrosului sînt constituite de modificări de structură, deslipirea de ţesuturile din jur, opacităţi, hemoragii, infecţii, etc.

Orice modificare de structură sau orice element străin pătruns în vitros care împiedecă trecerea razelor luminoase spre retină, este perceput de examinator sub formă de opacităţi mobile, iar de bolnav ca nişte umbre mişcătoare în cîmpul său vizual sau, cînd sînt mici, ca muşte zburătoare vizibile pe

un fond luminos. Dacă aceste opacităţi sînt mari, ele pot reduce acuitatea vizuală.

Modificările de structură constă în lichefierea vitrosului. Coloidul vitreean se transformă din gel în sol. La examenul biomicroscopic se constată dispariţia structurii fiziologice a vitrosului şi prezenţa de granulaţii şi filamente fine (degenerescenţa granulo-filamentoasă). Lichefierea nu se anunţă adesea prin nici un semn funcţional. Uneori ea se manifestă prin apariţia în cîmpul vizual de puncte negre sau fire de păianjen, mobile spontan sau la mişcările capului sau ochiului. Ele nu modifică decîbicei vederea. Această stare de lichefiere (sinchizis simplu) ar fi de natură senilă, miopică sau consecinţa unor procese degenerative succedînd unui traumatism sau infecţii.

Uneori, se întîlneşte o degenerescenţă fibrilară de origine cicatricială postraumatică, care se manifestă prin formarea de fibre vitreene mai groase la periferie şi mai fine în centru.

Decolarea de vitros este consecutivă unei retracţii fibrilare şi poate îmbrăca diferite forme (în fund de sac, infundibulară, globulară, etc.). Ea se întovărăşeşte de reacţia fibroasă, degenerescenţă vitreeană şi opacifiere. Intre vitros şi retină se acumulează un lichid, iar ochiul îşi pierde adesea tonusul său normal. Afecţiunea se întîlneşte la miopi, senilitate sau după extracţia totală a cristalinului. La un examen mai atent, pe hialoidă se observă imagini inelare sau găuri.

Opacităţile vitreene pot fi de origine endo- sau exogenă. Opacităţile endogene pot fi secundare unei coagulări a proteinelor vitreene (luînd atunci forma de particule fine, pulverulente sau în plaje, de panglici şi de membrane), sau precipitării de substanţe organice sau anorganice, dizolvate în mod normal în vitros (calciu, săpunuri calcice, colesterol, tirozină, etc.).

Opacităţile pot fi foarte puţin jenante, sau

din contra, să reducă în mod real vederea.

Uneori (la tineri), aceste opacităţi apar ca nişte granulaţii strălucitoare, mobile (sinchizis scînteietor), alteori (la bătrîni) sub formă de fulgi de zăpadă, granulaţii rotunjite, strălucitoare, albe sau gălbui (hialita asteroidă sau boala lui Benson).

Opacităţile exogene sînt secundare unor procese patologice ale ţesutului uveal sau ale retinei şi sînt constituite de elemente celulare (limfocite, celule epiteliale, plasmocite, celule gliale sau conjunctive), exudaţii şi sînge. Acestea reduc într-o măsură mai mare sau mai mică transparenţa vitreeană.

Hemoragiile vitreene pot da loc la opacităţi foarte dense.

In vitros se mai pot găsi formaţiuni tumorale care provin de la ţesuturile din jur (corp ciliar, coroidă, retină, nerv optic), paraziţi (cisticercul-larva teniei solium), care ajung în ochi pe cale sanguină, corpi străini pătrunşi printr-o plagă perforantă a pereţilor globului ocular, etc.

Vitrosul constituie un excelent mediu de cultură pentru microbi datorită prezenţei de substanţe nutritive (săruri minerale şi proteine) şi absenţei de vase capabile să opună o apărare leucocitară infecţiei. Infecţiile endogene sînt de origine metastatică, cele exogene sînt în general consecutive unui traumatism perforant al ochiului, unui corp străin intraocular, sau unui act chirurgical. Ele duc adesea la panoftalmie.

Tratamentul opacităţilor vitreene se adresează în primul rînd afecţiunilor care le-au produs. Pentru clarificarea vitrosului, se utilizează injecţii subconjunctivale cu o solutie hipertonică de clorură de Na (sol.1-6%;o,1-o,5 cmc), instilaţii de dionină 1-5%, aplicaţii de căldură, etc., care activează circulaţia şi ajută la rezorbţia lor. S-a recomandat de asemenea hemoterapia, hiperpirexia artificială, In ultimul timp s-au utilizat substanţe lipotrope (methicol, lipozym, etc.).

Scanned with OKEN Scanner

Pe cale chirurgicală s-a încercat înlocuirea vitrosului alterat cu ser fiziologic, lichid cefalorachidian, vitros liofilizat, etc.

Corpii străini şi paraziţii intravitreeni se extrag pe cale chirurgicală.

Scanned with OKEN Scanner

PATOLOGIA RETINEI

Particularităţi structurale

Retina este formată, după cum am văzut, din 2 părţi : una anterioară fără proprietăţi senzoriale (retina iridociliară), alta posterioară senzorială (retina propriu-zisă).

Partea senzorială se întinde de la ora serrata la marginea papilei, apărînd "in vivo" ca o membrană transparentă, foarte subţire. Ea este formată din 2 foi suprapuse, una externă (epiteliul pigmentar) alta internă (membrana vizuală). Cele 2 foi sînt între ele în raporturi de contiguitate : membrana vizuală este aplicată peste epiteliul pigmentar, fiind aderentă numai la ora serrata şi la marginea papilei. Ea este menţinută în poziţia sa normală datorită presiunei vitrosului şi a ramificaţiilor protoplasmatice ale foii externe. In anumite procese patologice (dezlipire de retină), cele 2 foi se pot separa una de alta.

Epiteliul pigmentar este format dintr-un singur rînd de celule situate pe lama vitroasă a coroidei de care aderă. El are un rol important în formarea purpurei vizuale şi în acelaşi timp îndeplineşte şi rol de ecran.

Membrana vizuală este constituită din 2 feluri şi ţesuturi :

1. Un ţesut nervos de origine ectodermică, format din 3 straturi suprapuse de neuroni :

a) stratul celulelor vizuale care constituie neuroepiteliul sau epiteliul vizual, aplicat peste epiteliul pigmentar ;

b) stratul celulelor bipolare şi

c) stratul celulelor ganglionare.

Ultimele 2 straturi servesc la transmiterea intraretiniană a influxului nervos, formînd împreună stratul neuro-cerebral.

2. Un ţesut mezodermic, constituit din elemente

de susţinere(ţesut glial) şi din vase.

Epiteliul vizual este lipsit de vase,fiind nutrit prin osmoză de stratul corio-capilar al coroidei,din care cauză orice leziune coroidiană are repercursiuni asupra funcţionării sale.

Stratul neuro-cerebral este nutrit de capilarele care provin din artera centrală a retinei; aceasta se separă din artera oftalmică la 10-12 mm de polul posterior al ochiului şi pătrunde în glob prin nervul optic. Sistemul arterial al retinei, ca şi cel cerebral este de tip terminal, fără colaterale anastomozate între ele,fiecare ramură irigînd un teritoriu determinat. La periferie,sistemul vascular retinian se opreşte la 1 mm îndărătul corpului ciliar. In regiunea maculară, corespunzînd foveei, se găseşte o zonă avasculară de aproximativ 0,5 mmp.

Examinarea retinei ca şi cea a coroidei se face în mod indirect,prin utilizarea diferitelor procedee de oftalmoscopie.

I. Afecţiuni congenitale

-Pliul retinian sau decolarea falciformă. Retina prezintă un pliu care se întinde de la papilă spre periferie,evazîndu-se treptat.

-Fibre cu mielină. Mielinizarea fibrelor optice se face dindărăt înainte,în viaţa intrauterină, atingînd papila la naştere şi oprindu-se la lama ciuruită. Uneori ea se continuă la nivelul retinei realizînd un aspect caracteristic sub forma unor fascicole mătăsoase,strălucitoare,peripapilare,de culoare albă-sidefie.

-Tortuozităţi congenitale ale vaselor retinei. La unele persoane,pe fundul ochiului se constată prezenţa unor tortuozităţi vasculare retiniene foarte accentuate.

II. Boli vasculare

A. Obstrucţia arterelor retiniene. Obstrucţia arterială duce la dispariţia sensibilităţii funcţionale în sectorul pe care-l irigă datpritâ ischemiei acute a retinei în această zonă. Obstrucţia poate interesa trunchiul arterial sau una din ramurile sale.

1. Obstrucţia arterei centrale a retinei duce la dispariţia bruscă şi totală a vederii, fără percepţie luminoasă, cu midriază şi pierderea reflexului fotomotor direct cu păstrarea celui consensual. Dacă obstacolul circulator durează peste 3o minute, el produce leziuni organice ireversibile.

Fundul ochiului are un aspect alb-lăptos, datorită edemului ischemic al retinei. Pe acest cîmp alb, macula apare prin contrast ca o pată roşie ca cireaşa. Arterele sînt subţiri, adesea cu o circulaţie granuloasă care devine evidentă la presiunea globului, presiune care nu mai determină apariţia de puls arterial. Venele au un calibru uşor neregulat. Uneori coloana sanguină este fragmentată şi animată de mişcări de du-te vino. Cîteodată se observă fine hemoragii în jurul papilei. Treptat, edemul se resoarbe şi retina îşi recapătă aspectul său normal, dar concomitent se produce o atrofie a papilei.

2. Obstrucţia unui ram al arterei centrale a retinei se caracterizează prin faptul că sindromul funcţional şi organic este limitat la teritoriul irigat de acesta. Ramul arterial obstruat este îngustat, iar retina în sectorul respectiv, prezintă o culoare lăptoasă, cu limitele ondulante, datorită edemului ischemic. Cîmpul vizual prezintă un scotom în sector, corespunzînd zonei de retină afectată.

Cauzele obstrucţiei arterelor retiniene sînt variate. Obliterarea poate apare în boli cardiovasculare (cardiopatii orificiale, endocardită, anevrism aortic, boală hipertensivă, arterioscleroză) printr-un proces organic (trombus, embolus, proces de endarterită) la care se adaugă şi un proces funcţional, spastic. In caz de obstrucţie prin endarterită, debutul este mai lent şi mai puţin brutal, fiind precedat de obnubilaţii vizuale trecătoare. Ele se manifestă printr-o tulburare bruscă de vedere care se poate accentua şi să ducă la suprimarea totală a acesteia. Inceţarea vederii durează de obicei

cîteva secunde, după care vederea redevine normală. Uneori embolia este de natură grăsoasă (fracturi) sau gazoasă (deschiderea unui sinus, angiografie carotidiană.

Obstrucţia poate fi de asemeni produsă de un proces funcţional, de natură spastică (spasm arterial), de durată variabilă, care rareori depăşeşte 15 minute şi care poate apare fără o cauză aparentă. El survine la persoanele cu o stare de labilitate neuro-vegetativă, tulburări endocrine (hipo- sau hipertiroidism, insuficienţă ovariană, etc.), tulburări tensionale (hipo-sau hipertensiune). Aceste spasme se manifestă subiectiv printr-o ceaţă deasă, iar obiectiv prin îngustarea arterelor şi un edem superficial de-a lungul vaselor.

Prognosticul obstrucţiilor arteriale de natură organică este foarte grav. Obstrucţia arterială spastică poate însă dispare spontan sau în urma unui tratament cu spasmolitice care duce la dispariţia tulburărilor subiective şi obiective.

Tratamentul trebuie administrat urgent şi constă din spasmolitice şi vasodilatatoare pe cale locală şi generală (tolazolin, atropină, vitamina PP, novocaină, nitrit de amyl, etc.). Unii autori recomandă un tratament cu anticoagulante şi trombolitice.

B. Tromboza venei centrale a retinei. Leziunea anatomică poate fi consecinţa unui trombus, a unei leziuni a peretelui venos sau a unei modificări a coagulabilităţii, ceea ce determină o stază sanguină la nivelul retinei. Obstrucţia poate afecta vena centrală sau una din ramurile sale.

1. Obstrucţia venei centrale a retinei se manifestă printr-o scădere bruscă sau treptată a vederii sub forma unei înceţări dense dar nu aşa de accentuată ca în obstrucţia arterială.

La examenul oftalmoscopic papila este roşie şi edematoasă, venele dilatate, tortuoase şi negricioase, pe alocuri ascunse în edem. Fundul ochiului este presărat cu hemoragii care înconjoară papila şi urmează traiectul vaselor. Ele sînt mai mult sau mai puţin

abundente după importanţa trombozei. Uneori se observă prezenţa de exudate cu aspect numular.

Evoluţia este lungă şi torpidă. Hemoragiile se resorb lent ; uneori ele pot inunda vitrosul. Vasele rămîn dilatate mult timp şi se înconjoară de un halou alb, iar în jurul lor pot apare vase de neoformaţie.

2. Tromboza unui ram venos se manifestă printr-o tulburare vizuală variabilă, după cum macula este interesată sau nu de procesul vascular. Uneori ea se reduce la o simplă senzaţie de văl într-o parte a cîmpului vizual. Leziunea oftalmoscopică se traduce printr-un focar hemoragic de formă triunghiulară, a cărui vîrf este situat într-un punct de încrucişare arterio-venoasă şi care se întinde sub formă de lungi treneuri spre periferie. In zona hemoragică se pot observa şi exudate albe, policiclice. Vena înainte de încrucişare este dilatată şi tortuoasă, iar după încrucişare ea este, din contra, subţiată.

Prognosticul este serios şi numai rareori se poate obţine o ameliorare notabilă a vederii. De multe ori boala se complică cu un glaucom hemoragic care-i agravează şi mai mult evoluţia.

Cauzele trombozei venei centrale sînt multiple: hipertensiunea, arterioscleroza, poliglobulia, diabetul, infecţie de focar, etc.

Tratamentul constă în administrarea de antispastice, anticoagulante, vasodilatatoare, antihemoràgice, antiinflamatorii, modificatoare ale permeabilităţii capilare (vitamina P), trombolitice, cu care se obţin ameliorări mai ales în fazele iniţiale ale bolii.

C. Periflebita retiniană . Periflebita este inflamaţia peretelui extern al unei vene, care se manifestă la examenul oftalmoscopic printr-o teacă albicioasă în jurul acesteia. Acest aspect este adesea asociat cu modificări arteriale, neovascularizaţie, hemoragii retiniene sau vitreene, hipertonie, retinită proliferantă, uveită sau sechelele lor. Se întîlneşte mai ales la tinerii de sex masculin, cu maxim de frecventă între 2o-3o ani. Ea are caracter

cronic, recidivant, afectînd alternativ ambii ochi. Se disting 2 tipuri : unele care apar în cursul unor afecţiuni cunoscute şi fac parte din tabloul clinic al acestora, altele care apar primitiv şi au o etiologie necunoscută.

Periflebita primitivă se manifestă prin prezenţa de manşoane sau teci perivenoase cu aspect pufos, edematos sau sidefiu, cu topografie variabilă, limitate la cîteva extremităţi vasculare sau difuză atingînd marile trunchiuri retiniene. Afecţiunea se manifestă bilateral, aspectul diferit fiind în raport cu stadiul în care se găseşte.

Evoluţia este variabilă şi depinde de factorul etiologic. Formele cu complicaţii hemoragice sînt de un prognostic mai rezervat.

Diagnosticul diferenţial se face cu unele afecţiuni capabile să producă hemoragii vitreene (diabet, hipertensiune arterială, tromboza venei centrale a retinei, boli de sînge, boala lui Coats).

Cauza afecţiunei este necunoscută. Se presupune că ar fi vorba de o reacţie nespecifică, alergică a retinei faţă de diferiţi factori (sifilis, tuberculoză, boala lui Besnier-Boeck-Schaumann, viroze, richetsioze, toxoplasmoză, infecţii de focar, endocrinopatii,etc.).

Tratamentul este etiologic (cînd cauza bolii este cunoscută) şi simptomatic (calciu, vitamină C., vitamina P, antihemoragice, etc,).

In formele incipiente sau cu focare hemoragice limitate, se poate recurge la diatermocoagularea în suprafaţă, transscleralã, sau la fotocoagularea focarelor de periflebită.

D. Retinita proliferantă. Această afecţiune constituie un proces de reacţie glială a ţesutului perivascular cu proliferarea de ţesut fibros tînăr a cărui punct de plecare este în general peripapilar şi care înaintează de-a lungul vaselor. Ea apare după afecţiuni vasculare retiniene (tromboze venoase sau arteriale), afecţiuni corioretiniene şi se mani-

festă sub formă de mici treneuri albe, periferice sau ca un văl alb peripapilar care se întinde spre vitros sau spre periferie sub formă de cordoane albicioase.

Tratamentul este preventiv şi constă în fotocoagularea leziunilor vasculare cauzale.

*
* *

III. Manifestări retiniene în afecţiuni generale

A. Modificări retiniene în hipertensiunea arterială

Retina, datorită vascularizaţiei sale accesibile examenului oftalmoscopic, permite observarea directă a diferitelor leziuni vasculare şi tisulare pe care le poate determina hipertensiunea arterială în diferitele sale faze, ceea ce are mare importanţă pentru diagnosticul şi prognosticul acestei afecţiuni. Leziunile retiniene privesc diferitele elemente ale acestei membrane.

- Modificări arteriale. Se poate observa o strîmtare generalizată sau limitată a arterelor. Strîmtările localizate (spastice sau permanente) dau arterei un calibru neregulat. Se poate constata o accentuare sau o diminuare a sinuozităţilor. In ultima eventualitate, arterele iau un aspect rectiliniu, emisiunea colateralelor făcîndu-se în unghi drept. Reflexul arterial care în mod obişnuit apare ca o linie strălucitoare centrală, poate fi mai accentuat şi mai lărgit. Coloraţia sa poate fi modificată ; astfel el poate lua o culoare arămie, (arteră în sîrmă de cupru), calibrul arterei nefiind modificat sau argintie (arteră în sîrmă de argint), în care caz artera este îngustată. Arterele pot fi mărginite de o dublă linie albă (periarterită). Se pot observa uneori microanevrisme.

- Modificări venoase. Venele pot fi uşor dilatate de coloraţie mai închisă, cu sinuozităţile

mai marcate şi de calibru neregulat. Venulele maculare pot fi sinuoase şi dilatate (Guist).

- Incrucişările arterio-venoase. In stare normală încrucişarea nu modifică nici aspectul vaselor, nici traiectul lor. In cursul hipertensiunii survin modificări ale încrucişărilor arterio-venoase care comportă mai multe grade ; ele sînt mai nete în cazul cînd artera trece pe deasupra venei (semnul lui Gunn)(Fig.69). La început vena se şterge sub



Fig. 69

Fig.7o

arteră, calibrul şi traectul ei fiind nemodificat. Ulterior, de fiecare parte a încrucişării, vena se subţiază, totuşi traiectul său nu este deviat. In stadiul mai avansat, vena este dilatată în susul încrucişării şi descrie dedesubtul arterei o curbă sau poate chiar dispare la acest nivel. Incrucişarea arterio-venoasă, poate fi înecată într-o zonă difuză de edem. Uneori, poate apare în susul venei

una sau mai multe mici hemoragii (semnul de pretrombozã a lui Bonnet) (fig.7o). Cînd vena trece pe deasupra arterei, se poate observa o ridicare în punte sau o curburã a acesteia.

- Tensiunea arterei centrale a retinei. Se va determina tensiunea arterialã retinianã care în realitate este tensiunea arterei oftalmice. Uneori se întîlneşte o hipertensiune minimalã relativã alteori, o hipertensiune maximalã sistolicã care poate precede creşterea T.A. humerale.

- Modificări retiniene. La nivelul retinei se poate observa un edem, care la început se manifestã printr-o accentuare a reflexelor retiniene normale, localizat la polul posterior sau în lungul vaselor. Mai tîrziu, edemul ia un aspect suculent, reflexele devin mai accentuate şi cu dispoziţie radiarã. Dacã se accentuiazã şi mai mult, retina ia un aspect cenuşiu, apoi palid. Adesea se constatã un edem papiloretinian. Uneori edemul poate produce decolări de retinã sau de coroidã.

Se pot întîlni de asemeni şi exudate. Unele par sã traducã organizarea unui edem şi sînt mici, galbene, strãlucitoare, profunde, cu margini netedispuse în jurul papilei sau radiar în jurul maculei (stea macularã). Altele sînt mari, floconoase, cu contur policiclic, difuze, superficiale, mascînd vasele. La arterioscleroşi, apar focare mici galbeneroz, palide de mici dimensiuni (capilarozã).

Pe lîngã edem şi exudate se întîlnesc şi hemoragii. Acestea sînt de mãrime, numãr şi localizare variabilã (punctiforme, în flãcări, sub formã de pete, situate preretinian, retinian sau coroidian, în ultimul caz sînt mai rãu limitate şi mai palide).

- Papila. Aceasta poate fi edematiatã. La început edemul poate fi discret, manifestîndu-se prin o ştergere a marginilor papilei, apoi devine proiemi-nent cu aspect congestiv.

Gruparea acestor elemente vasculare şi retiniene permite de a distinge mai multe stadii succesive

în manifestările oculare ale hipertensiunii, corespunzînd mai mult sau mai puţin exact, stadiilor evolutive ale bolii (clasificarea lui Keith şi Wagener) :

- Stadiul I (angiopatie retiniană hipertensivă) Fundul ochiului este aproape normal. El corespunde unor alteraţiuni discrete ale calibrului vascular : o uşoară strîmtare generalizată sau localizată a arterelor, o dilatare şi o sinuozitate ceva mai accentuată faţă de normal a venelor, oscilaţii ale tensiunii minime a arterei centrale a retinei care poate depăşi limitele sale normale (35-45 mm Hg), posibilitatea unei disociaţii între tensiunea arterială retiniană şi cea humerală.

Stadiul II (angioscleroza retiniană hipertensivă) Datorită leziunilor organice ale mediei vasculare apar neregularităţi ale calibrului arterial. La nivelul încrucişărilor arterio-venoase, se produc modificări de diferite grade (semnul lui Salus-Gunn), uneori semne de pretromboză. Venele prezintă sinuozităţile accentuate, arterele un reflex longitudinal modificat (artere în sîrmă de cupru sau argint).

Stadiul III (retinopatia hipertensivă sau angiospastică). Pe lîngă alteraţiunile descrise mai sus dar care s-au accentuat apar hemoragii de formă , mărime, număr şi localizare variabilă, exudate de culoare albă, întinse, cu aspect floconos, cu contururi policiclice, cu marginile mai adesea difuze, dispuse mai ales în jurul papilei sau a maculei. In această fază, hipertensiunea se însoţeşte de leziuni renale şi cardiace.

Stadiul IV (neuroretinopatia hipertensivă). La modificările din stadiul precedent, se adaugă un edem papilo-retinian. Papila apare uşor proeminentă şi cu marginile difuze. Hemoragiile şi exudatele sînt mai accentuate ca în faza precedentă. In această fază, prognosticul este rezervat.

In arterioscleroza fără hipertensiune arterială, arterele sînt tortuoase dar de calibru normal, cu

reflexul crescut, de culoare arămie sau cenuşie (artere în sîrmă de cupru, artere în sîrmă de argint). Arteriolele sînt sinuoase. Se observă treneuri albe perivasculare. Vasele prezintă adesea obliterări. Uneori se constată prezenţa de vase de neoformaţie. Venele sînt tortuase, cu neregularităţi de calibru şi cu modificări accentuate la nivelul încrucişării cu artera. Ele prezintă pe alocuri dilataţii ampuliforme. Papila optică normală la început, devine atrofică într-un stadiu mai tardiv. Pe retină se observă pete albe, circulare, cu margini nete şi hemoragii de diferite forme.

B. Retinopatia gravidică

Retinopatia gravidică nu prezintă caractere oftalmologice particulare dacă este vorba de pusee ce apar în primele luni de sarcină la o femeie hipertensivă sau suferind de o afecţiune renală. Dimpotrivă, în caz de toxemie gravidică, se constată apariţia de modificări tardive ce survin în luna a 8-a la o primipară pînă atunci sănătoasă. Modificările oftalmoscopice se manifestă printr-o constricţie arteriolară localizată sau numai excepţional generalizată. In cazuri foarte grave, poate apare un edem retinian masiv ce poate duce la o decolare de retină situată în partea inferioară şi care se vindecă de obicei spontan după întreruperea sarcinii.

C. Retinopatia diabetică

Retinopatia diabetică reprezintă o entitate clinică bine individualizată care rămîne mult timp limitată pe plan funcţional şi este descoperită întîmplător sau dacă bolnavul se prezintă la consultaţie pentru tulburări vizuale apărute în urma unei complicaţii retiniene. Ea constituie o manifestare oculară gravă care poate duce ulterior la pierderea vederii.

Leziunile oftalmoscopice se manifestă la început printr-o dilataţie segmentară a venulelor, în special a celor maculare şi prin prezenţa de mici

puncte roşii, rotunjite, de dimensiuni variabile, de la limita vizibilităţii pînă la mărimea unui cap de bold, situate profund (microanevrisme), la care se adaugă în curînd mici exudate bine delimitate, albe sau gălbui, strălucitoare, grupate mai ales la polul posterior.

Tabloul se completează progresiv sau brutal, cu ocazia unui brusc dezechilibru endocrin, prin hemoragii de mărime şi număr variabil, putînd fi situate în toate straturile retinei sau chiar preretinian. Exudatele devin mai numeroase şi se aglomerează luînd aspectul unei plaje de formă neregulată, uneori dispuse în jurul maculei. Venele devin mai dilatate şi mai închise la culoare (violacee,) cu neregularităţi de calibru. Mai tîrziu, apar microtromboze venoase care transformă vena într-un cordon alb ce antrenează apariţia de vase de neoformaţie.

Complicaţii : tromboze venoase, hemoragii intravitreene recidivante, glaucom hemoragic, retinită proliferantă, dezlipire de retină.

Prognosticul este grav din cauza complicaţiilor.

Pentru a preveni retinopatia diabetică, se va trata boala din timp, iar în caz de apariţie a retinopatiei diabetice constituite, tratamentul diabetului va fi condus cu atenţie pentru a nu produce scăderi bruşte ale glicemiei ce pot da naştere la hemoragii retiniene.

Tratamentul medical urmăreşte creşterea rezistenţei capilare şi împiedecarea apariţiei hemoragiilor (vit.C, K.,P., PP,A,) steroizi anabolizanţi (19-norsteroizi). Tratamentul chirurgical constă în diatermo- sau fotocoagularea buchetului de capilare neoformate. In formele grave se recomandă hipofizectomie.

D. Leziuni retiniene în afecţiuni sanguine

Unele afecţiuni ale sîngelui se manifestă la

nivelul retinei prin diferite modificări care însă sînt rareori caracteristice. Se pot deosebi cîteva tablouri oftalmoscopice :

1. In poliglobulie (boala lui Vaquz, eritroblastoza malignă) se produce o cianoză a retinei. Ea se caracterizează printr-o hiperemie papilară şi o culoare mai închisă, gri-violacee, a întregului fund de ochi. Un uşor edem îi poate da un aspect suculent. Venele prezintă o dilataţie accentuată difuză. Ele apar tortuoase, de culoare violet- închăs cu neregularităţi de calibru. Se observă de asemeni o dilataţie a reţelei capilare. Arterele sînt uşor sinuoase şi de culoare ceva mai închisă. Se constată şi o creştere a tensiunii în vena centrală a retinei.

2. In anemie, fundul ochiului este palid,decolorat, uneori cenuşiu (ca spălat), retina uşor edematiată. Vasele coroidiene sînt vizibile dar palide. Un uşor edem, mai ales peripapilar, poate accentua această paloare şi da un aspect suculent retinei. Vasele retiniene sînt palide, fără reflexe. Se poate constata uneori un puls venos spontan. Pe fundul ochiului se observă hemoragii circulare, de obicei în pînză, palide, uneori cu aspect lăcuit. Ele pot fi de toate tipurile şi localizate în orice strat al retinei, avînd uneori un aspect spongios.

3. In leucemia mieloidă se constată un edem al polului posterior. Fundul ochiului are aspect palid, de culoare gălbuie, presărat cu mici puncte albe şi roşii. Se observă ştergerea marginilor papilei, dilataţia şi tortuozitatea venelor care prezintă uneori un curent sanguin granulos. Ele pot fi înconjurate de un halou alb datorită infiltraţiilor parietale cu leucocite. Arterele sînt palide. Fundul ochiului este presărat de hemoragii şi exudate. Hemoragiile sînt superficiale, situate la polul posterior şi în lungul vaselor. Se întîlnesc 2 aspecte : hemoragii romboedrice,(în canoe) cu centrul alb, ocupat de o masă formată din leucocite şi hemoragii în coroană cu un lizereu roşu în jurul

unui centru alb-gălbui. Exudatele îmbracă 2 forme: unele sînt infiltrate leucozice, circulare, uşor proieminente, altele floconoase, albe, superficiale, situate în lungul vaselor.

4. In leucemia limfoidă se observă o paloare a fundului de ochi, cu sau fără edem, cu cîteva hemoragii punctiforme sau plaje largi, policiclice, de culoare roş-palid.

5. In disproteinemii, venele sînt dilatate, întunecate, tortuoase, de calibru neregulat. Pe fundul ochiului se observă hemoragii de formă, mărime şi localizare variabilă, mai numeroase la polul posterior şi exudate de aspect floconos de-a lungul venelor.

6. In diatezele hemoragice se constată pe fundul ochiului hemoragii care predomină la polul posterior.

*
* *

IV. Afecţiuni inflamatorii (retinite).

Aspectele clinice ale retinitelor sînt variabile, ele nefiind specifice unei anumite etiologii.

A. Retinita metastatică acută

Se întîlnesc 2 forme : difuză (panoftalmia metastatică) şi localizată (abcesul metastatic).

1. Panoftalmia metastatică apare datorită unei embolii septice vasculare a retinei, mai ales de origine ginecologică postpartum (avort septic sau delictual) care produce foarte repede o invadare a mediilor (vitrosul se tulbură, devine opac). Ea se extinde la uvee şi cornee.

Tratamentul constă în repaus, administrarea de midriatice, sedative şi antibiotice, iar dacă procesul continuă să evoluieze, se recurge la evisceraţia ochiului.

2. Abcesul metastatic apare în vecinătatea papilei, sub forma unei pete exudative, albicioase, uşor ridicate, care poate duce fie la panoftalmie,

fie la atrofie optică.

B. Retinita septică simplă (Roth). Aceasta apare datorită unei embolii microbiene de virulenţă atenuată (streptococ viridans, pneumococ) şi se întîlneşte mai ales în endocarditele infecţioase. Ea se caracterizează prin apariţia rapidă pe retină a unei diseminări de pete albe, exudative, circulare, de mici dimensiuni şi de hemoragii superficiale sau profunde, la un bolnav suferind de o boală de natură infecţioasă. Uneori se observă hemoragii în canoe, cu centrul alb. Hemoragiile s-ar datora unor leziuni ale pereţilor vasculari.

In caz de evoluţie favorabilă a bolii determinante, retinita poate dispare complet. In alte cazuri, procesul se agravează producîndu-se tulburări ale vitrosului care traduc afectarea uveei.

Tratamentul este local şi general şi constă în administrarea de antibiotice. Concomitent se face şi tratamentul afecţiunii cauzale.

C. Retinita exudativă toxică (retinita stelară, pseudonefretică a lui Leber). Ea se caracterizează prin edem papilo-retinian şi o imagine maculară în formă de stea.

* * *

V. Afecţiunile degenerative

După localizarea lor, afecţiunile degenerative ale retinei se împart în :

- periferice sau extramaculare şi
- centrale sau maculare.

A. Degenerescenţele periferice

Dintre acestea, cea mai frecvent întîlnită în practica curentă este retinopatia pigmentară.

Retinopatia pigmentară (retinita pigmentară sau degenerescenţa tapeto-retiniană) este o afecţiune ereditară, cu evoluţie cronică.

Ea se caracterizează subiectiv prin hemeralopie sau hesperanopie-simptom precoce şi constant care

se manifestă prin dificultatea bolnavilor de a se orienta seara sau la o lumină de intensitate scăzută. La început acest simptom este izolat ; foarte repede el se însoţeşte de o strîmtare a C.V. care se accentuiază progresiv, devenind tubular (5-10°), încît aceşti bolnavi nu se mai pot orienta nici în cursul zilei. Această îngustare a cîmpului vizual se manifestă de la periferie spre centru sau începe printr-un scotom inelar paracentral care se lărgeşte şi sfîrşeşte prin a nu mai respecta decît o zonă centrală.

Acuitatea vizuală chiar de la început este rareori intactă. Ulterior survine o scădere lentă şi progresivă a vederii.

La examenul oftalmoscopic, fundul ochiului este decolorat, de un aspect galben-murdar. Pe suprafaţa sa se constată o pigmentaţie anormală sub formă de depozite stelare cu caracter osteoblastic sau dendritic care se anastomozează între ele, localizate difuz, la periferia fundului de ochi sau, mai rar, într-un anumit sector. Regiunea maculară îşi păstrează ultima aspectul său normal. Papila optică ia un aspect galben-ceros. Vasele sînt foarte strîmte, mai ales arterele.

Curba de adaptare la obscuritate este foarte alterată, iar ERG se stinge treptat (dispariţia undei b).

Evoluţia bolii este bilaterală. Uneori afecţiunea apare precoce (8-12 ani), alteori mai tardiv, avînd însă totdeauna o evoluţie progresivă spre cecitate.

Anatomo-patologic, se constată degenerescenţa progresivă a neuroepiteliului, mai ales a celulelor cu bastonaş, proliferarea şi migrarea pigmentului din epiteliul pigmentar în celelalte straturi ale retinei, scleroză vasculară şi o hiperplazie nevroglică.

Patogenia afecţiunei este încă incomplet cunoscută.

Există numeroase forme clinice care se deosebesc între ele mai ales prin aspectul oftalmoscopic, evoluţia şi prognosticul fiind în general similare.

Tratamentul constă din vasodilatatoare, anticoagulante, hormono-terapie, vitaminoterapie (A,B,E) preparate pluriglandulare, etc. dar de obicei rezultatele sînt descurajatoare.

B. Degenerescenţele maculare

Leziunea esenţială se găseşte la polul posterior, deşi nu lasă totdeauna îndemnă periferia retinei.

Unele dintre ele se manifestă sub forma unui sindrom cerebroretinian cu leziuni anatomo-patologice comparabile la nivelul retinei şi al creierului.

Afecţiunile degenerative ale maculei apar la o anumită vîrstă, sînt bilaterale şi simetrice şi duc la pierderea mai mult sau mai puţin completă a vederii centrale. Semnele funcţionale le preced pe cele oftalmoscopice care sînt polimorfe.

*
* *

VI. Dezlipirea de retină

Decolarea de retină este una din afecţiunile cele mai grave din patologia oculară. Dezlipirea membranei vizuale se face în planul de clivaj care desparte embriologic cele două foi ale veziculei oculare primitive, separînd stratul conurilor şi bastonaşelor de epiteliul pigmentar.

Se deosebesc două feluri de dezlipiri :

- dezlipirea de retină primitivă (idiopatică) şi - dezlipirea de retină secundară.

A. Dezlipirea de retină primitivă apare de obicei fără o cauză aparentă sau în urma unui traumatism neînsemnat la miopii în general peste 8 D., la arterioscleroşi sau la persoane tinere cu anomalii congenitale ale retinei periferice (retinoschi-

zis).

Afecţiunea începe de obicei brutal cu o tulburare mai mult sau mai puţin importantă a vederii şi este de regulă precedată de unele prodroame ca: apariţia de muşte zburătoare (miodesopsii), senzaţii luminoase sub formă de scîntei sau fulguraţii, localizate într-un acelaşi sector al cîmpului vizual. Apoi, foarte repede după un mic efort sau fără nici o cauză aparentă bolnavul observă apariţia în faţa unuia dintre ochi a unui văl negru mai mult sau mai puţin dens care maschează o parte din cîmpul vizual. Situat la început într-un sector de obicei infero-nazal al C.V., el se deplasează ulterior în sus făcînd ca vederea să dispară treptat. In cîmpul vizual restant, obiectele sînt deformate, liniile drepte apar ondulate. Acuitatea vizuală scade rapid. Se constată o diminuare a acesteia mai ales la obscuritate. La examenul C,V. se observă suprimarea unei părţi a acestuia. Pupila este uneori dilatată.

La luminajul transmis, într-o anumită zonă, cîmpul pupilar este mai gri. La examenul oftalmoscopic, în sectorul corespunzător dezlipirei, se observă o zonă de culoare galben-cenuşiu sau cenuşiu-verzui, cutată cu un reflex mătăsos, care se ondulează uşor la mişcările ochiului, cu vase şerpuitoare la suprafaţa sa urmînd cutele. Vasele apar de culoare închisă, neputîndu-se deosebi arterele de vene. Parcursul acestora prezintă zone aparente de întrerupere din cauza dispariţiei lor în cutele mai profunde ale retinei. Formele şi limitele zonei decolate sînt foarte variabile. Dacă se examinează cu atenţie retina, vom constata prezenţa unei rupturi, de regulă în cadranul supero-extern prin care s-a infiltrat lichid între cele două foiţe retiniene. Rupturile au aspecte foarte variate. După morfologia şi sediul lor se disting trei tipuri : ruptură în lambou, de obicei în V sau în potcoavă, găuri circulare şi dezinserţii arciforme situate la ora serrata.

După unii, ruptura retinei ar fi produsă de o tracţiune a vitrosului, după alţii ar fi secundară

unei exudaţii coroidiene.

Prognosticul este grav ; în cazurile netratate, boala duce la cecitate.

Tratamentul constă în repaus la pat şi în intervenţii chirurgicale care au drept scop obliterarea rupturii printr-un proces de corioretinită cicatricială adezivă obţinută prin diatermo sau criocoagulare transcleralâ, fotocoagulare, etc. La acestea se pot adăuga, pentru a apropia retina de coroidă diferite procedee de scurtare a globului (rezecţii lamelare, plisări sclerale, pungă scleralâ, cerclaj al globului, etc.), sau înjecţii intravitreene (aer, vitros, lichid cefalo-rahidian, silicon, etc.).

B. Dezlipirea de retină secundară sau simptomatică, este produsă de un proces patologic cunoscut : traumatisme, tumori subjacente, retinite edematoase, corioretinite acute difuze, retinite proliferante, etc.

* * *

VII. Tumorile retinei

Tumorile retinei se dezvoltă fie pe seama elementelor nervoase dînd naştere la tumori maligne, fie pe seama elementelor vasculare şi conjunctive, producînd tumori benigne, redutabile numai prin consecinţele lor funcţionale.

Tumori maligne : gliomul sau retinoblastomul

Termenul de gliom este impropriu, deoarece tumora se dezvoltă pe seama elementelor nervoase, (retinoblastul primitiv) şi nu pe seama elementelor sale de susţinere.

Gliomul survine la copii între 1-3 ani, foarte rar după 6 ani, afectînd ambele sexe cu aceeaşi preponderenţă. El se întîlneşte cu o frecvenţă de 1/10.000 în consultaţiile de policlinică. Are adesea

un caracter familial şi ereditar, iar în 2o% din cazuri este bilateral.

Copilul este adus de obicei la consultaţie pentru un aspect neobişnuit al pupilei care este dilatată şi într-o anumită incidenţă prezintă un reflex anormal alb-verzui, alb-cenuşiu sau gălbui (ochi de pisică amaurotică), alteori el este adus pentru un strabism sau pentru fenomene oculare iritative (congestie, lăcrimare, durere, etc.).

Evoluţia tumorii este destul de rapidă şi trece prin 4 faze succesive :

a) Faza incipientă : tumora apare ca o masă albă cu aspect vătos, cu suprafaţa neregulată, vascularizată de vase de neoformaţie şi de ramuri vasculare provenind din artera centrală a retinei.

b) Faza de hipertensiune intraoculară ; datorită faptului că tumora invadează progresiv globul ocular, apar fenomene hipertensive ; ochiul devine dureros, lăcrimos, congestiv. La copiii foarte mici globul are tendinţă la deformare.

c) Faza de invadare sau de perforare a globului; tensiunea oculară continuînd să crească, tumora produce o perforaţie anterioară sau posterioară a ochiului, uneori cu o distensie a acestuia.

d) Faza de generalizare ; celulele canceroase se propagă prin nervul optic , spaţiile limfatice, vase sau produc o însămînţare directă după perforaţia sclerei. Propagarea intracraniană este cea mai frecventă.

Diagnosticul în faza de debut se face cu pseudogliomul, denumire care se dă unui ansamblu de boli cu un aspect clinic asemănător gliomului.

Anatomo-patologic se deosebesc 2 tipuri principale de gliom :

- retinoblastomul, format din celule nediferenţiate de tip embrionar şi
- retinocitomul, format din celule mai diferenţiate dispuse în jurul unei cavităţi (rozetele lui Flexner).

In cazuri excepţionale se întîlneşte o tumoră

cu diferenţieri multiple : retinomul sau retinoepiteliomul.

Tratamentul constă din enucleaţia cît mai precoce a ochiului cu o rezecţie cît mai întinsă a nervului optic. In caz de tumoră bilaterală, va fi enucleat ochiul cel mai afectat, iar celălalt supus roentgen sau cobaltoterapiei (Co-60) la care se asociază un tratament cu citostatice. In forme incipiente se poate recurge la cobaltoterapie sau diatermocoagulare transcleralã, fotocoagulare transpupilarã, citostatice.

In perioada de invadare orbitarã se recurge la exenteraţia orbitei.

Scanned with OKEN Scanner

PATOLOGIA NERVULUI OPTIC

Particularităţi anatomice

Nervul optic reprezintă porţiunea anterioară a căilor optice cuprinsă între ochi şi chiasmă. El începe la nivelul papilei optice care constituie extremitatea sa distală intraoculară spre care converg cilindraxii încă nemielinizaţi ai celulelor ganglionare. Aceştia se grupează în fascicole pentru a ieşi prin ochiurile lamei ciuruite al orificiului posterior al sclerei (canalul scleral). După ieşirea din glob, aceste fibre se înconjoară cu teci de mielină şi formează un cordon (nervul optic) constituit dintr-un număr de aproximativ 800.000 fibre. Numărul redus de fibre se datoreşte faptului că cu cît ne îndepărtăm de regiunea foveolară unde fiecare celulă sensorială se articulează cu o singură celulă bipolară iar aceasta cu o singură celulă ganglionară (fig.71), cu atît mai multe celule sensoriale se articulează cu o singură celulă bipolară iar mai multe celule bipolare cu o singură celulă ganglionară.

Nervul optic are formă de cordon indoit în S pentru a permite mişcările globului ocular. El pătrunde prin canalul optic în cavitatea craniană unde se uneşte cu cel de partea opusă formînd chiasma optică.

In orbită, nervul optic este învelit de 3 teci concentrice, prelungiri ale meningelor intracraniene: dura-mater de natură conjunctivo-elastică care se continuă cu sclerotica, arahnoida formată din fibre colagene acoperite de un endoteliu şi pia-mater de origine conjunctivă (fig.72). In jurul nervului optic există spaţii perioptice care prelungesc spaţiile endocraniene ; între dura-mater şi arahnoidă se găseşte spaţiul subdural, iar între arahnoidă şi pia-mater spaţiul subarahnoidian (fig.73). Aceste comunicaţii între spaţiile endocraniene şi cele perioptice au o mare importanţă datorită interacţiu-

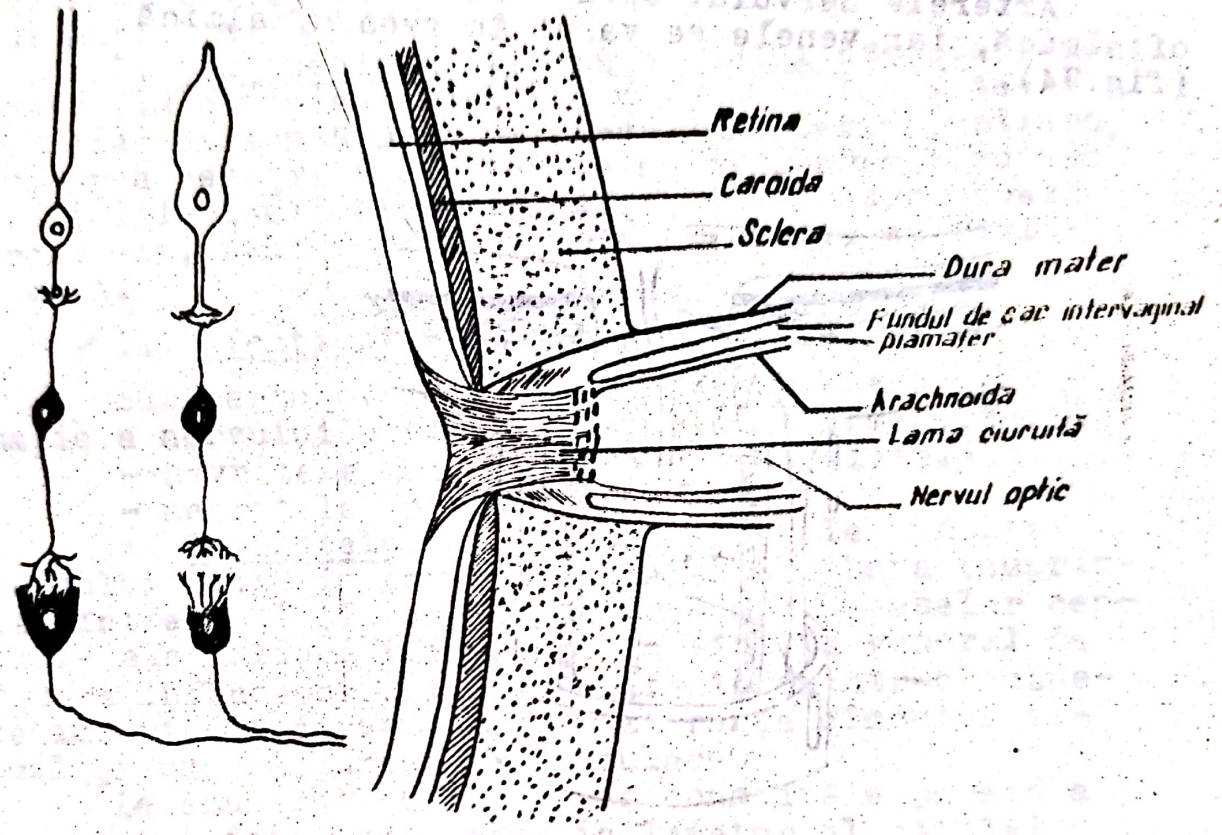

Fig. 71

Fig. 72

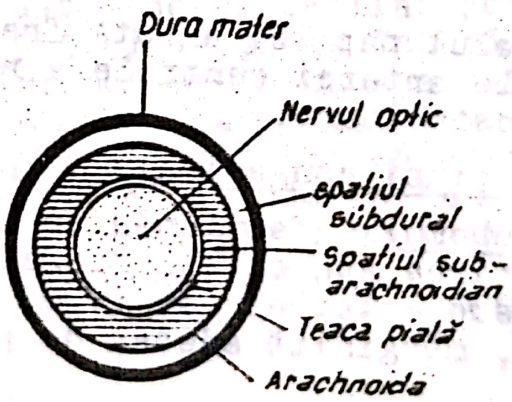

Fig.73

nilor meningo-oculare (stază papilară).
Arterele nervului optic provin din artera oftalmică, iar venele se varsă în vena oftalmică (fig.74).

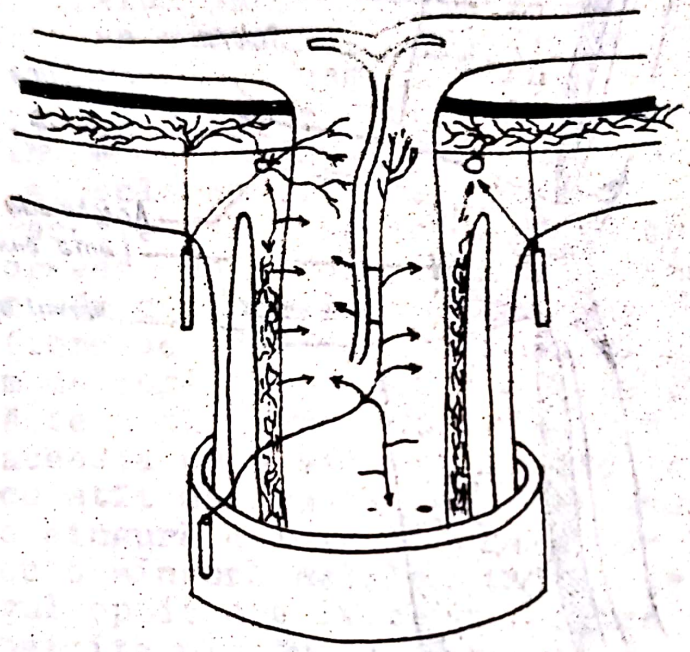

Fig. 74

La nivelul papilei există frecvent anastomoze între ramurile arterei centrale a retinei şi arterele ciliare posterioare.

I. Afecţiuni congenitale

1. Colobomul. Afecţiunea se manifestă oftalmoscopic prin mărirea aparentă a diametrelor papilei optice care apare ectatică, de formă neregulată, de culoare albă, mărginită adesea de pigment. Vasele

retiniene apar dispersate pe suprafaţa sa, iar la examenul funcţional se constată o creştere a petei lui Mariotte.

2. Disgenezia mielinică a noului născut (pseudoatrofia cenuşie a papilei nervului optic). Aceasta se caracterizează prin midriază, areflexie pupilară, culoarea cenuşie a papilei la nivelul căreia se văd orificiile lamei ciuruite. Afecţiunea retrocedează progresiv, ochiul recăpătîndu-şi funcţia sa fiziologică.

II. Afecţiuni inflamatorii (nevrite)

Sub termenul de nevrită se înţelege o inflamaţie a nervului optic. Se descriu 2 forme clinice:
- nevritele juxtabulbare sau papilitele şi
- nevritele retrobulbare.

A. Papilitele sînt inflamaţii ale papilei nervului optic în porţiunea sa juxtabulbară (cuprinsă între ochi şi locul de pătrundere a vaselor centrale ale retinei (fig.75). Ele sînt în general de natură inflamatorie şi se manifestă printr-o scădere importantă de vedere, strîmtorarea cîmpului vizual şi uneori dureri retrooculare.

La examenul obiectiv, se constată o pareză a reflexului fotomotor, edem inflamator al papilei care apare congestionată şi cu limitele neprecise ; aspectul său este voalat de o tulburare vitreeană.

In unele cazuri, papila apare striată, în sens radiar, iar uneori se observă exudate şi hemoragii dispuse în jurul său. Dacă procesul inflamator este mai accentuat, edemul papilar poate produce o proeminenţă de 3-5 D şi se poate însoţi şi de un edem retinian, întinzîndu-se în lungul vaselor la oarecare distanţă. Venele apar dilatate.

Anatomopatologic se constată un edem al papilei optice, infiltraţii cu celule inflamatorii, proliferarea ţesutului interstiţial, degenerescenţa ţesutului nervos, congestia venelor.

Diagnosticul se face cu staza papilară, pseu-

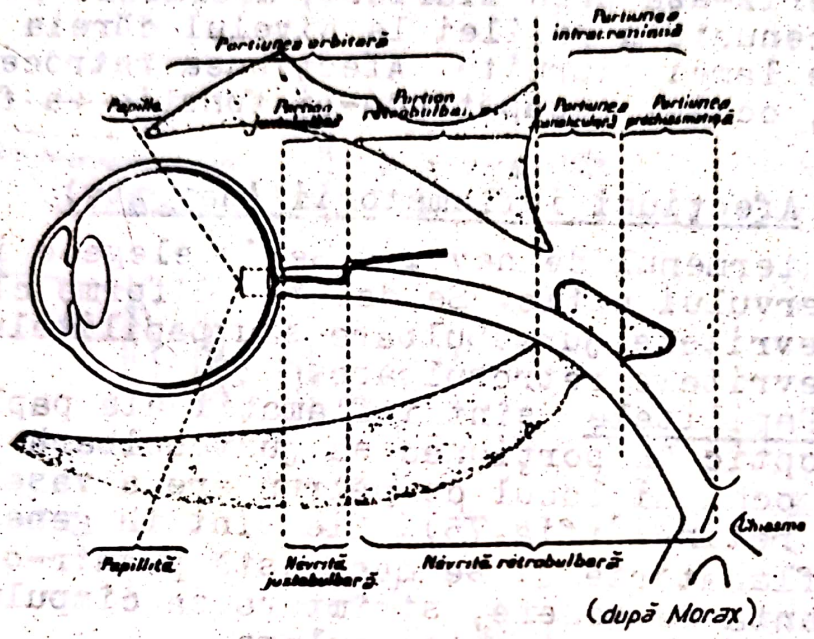

Fig.75

donevrita hipermetropică, false edeme papilare, drüsen.

B. Nevritele retrobulbare se caracterizează prin lezarea inflamatorie, toxică sau degenerativă a fascicolului papilo-macular (fig.75) într-o zonă oarecare a traiectului său. Ele se manifestă printr-un scotom central, discromatopsie, absenţa de leziuni oftalmoscopice aparente.

Se deosebesc 2 forme clinice : acută şi cronică.

1. Nevrita retrobulbară acută se caracterizează prin midriază areflexică, dureri retrooculare temporale şi la presiunea pe glob, scotom central absolut foarte întins. Uneori se constată o uşoară congestie a marginei nazale a papilei.

2. Nevrita retrobulbară cronică se caracterizează printr-un debut insidios cu scădere de vedere,

imposibilitate de fixaţie la citit, papila optică nemodificată, scotom paracentral sau centro-cecal, discromatopsie centrală pentru roş şi verde.

Evoluţia nevritelor este în funcţie de etiologie. În cazurile benigne, bolnavul îşi poate recăpăta vederea. Uneori survine o atrofie optică fie totală, fie în sector temporal.

Etiologie. Nevritele optice pot fi de natură toxică, exo- sau endogene.

Cele de natură exogenă se întîlnesc în intoxicaţii (alcoolo-tabagică,, alcool metilic, sulfură de carbon, plumb, tetraclorură de carbon, oxid de carbon, arsenic, chinină, etc.), iar cele de natură endogenă, în diabet, boala lui Basedow, sarcină, lactaţie, sindrom neuro-anemic.

Se întîlnesc de asemeni în afecţiuni ale sistemului nervos (scleroza în plăci în care constituie sindromul revelator al bolii, neuromielita optică), în boala Basedow.

Ele mai pot fi de natură infecţioasă :

- de cauză oculară (uveite posterioare) ;
- infecţii de vecinătate (sinuzite, celulite orbitare) ;
- infecţii de focar (dentare, amigdaliene,urogenitale);
- afecţiuni meningeale (meningite tuberculoase, luetice sau virotice) ;
- boli infecţioase generale (bruceloză,leptospiroză. rikettsioză, septicemii, parotidită epidemică scarlatină, tifos exantematic, febră tifoidă, erizipel, gripă, encefalită, meningită, zonă, infecţii virale neurotrope).

Se mai pot întîlni în boli vasculare (colagenoze, arterita temporală, arterioscleroză).

Tratamentul este etiologic (antibiotice, chimioterapice, asanarea focarelor de infecţie, suprimarea toxicelor, etc.) şi simptomatic (corticosteroizi, vitaminoterapie B.C, vasodilatatoare, antispastice, piretoterapie, anticoagulante, antialergice).

imposibilitate de fixaţie la citit, papila optică nemodificată, scotom paracentral sau centro-cecal, discromatopsie centrală pentru roş şi verde.

Evoluţia nevritelor este în funcţie de etiologie. În cazurile benigne, bolnavul îşi poate recăpăta vederea. Uneori survine o atrofie optică fie totală, fie în sector temporal.

Etiologie. Nevritele optice pot fi de natură toxică, exo- sau endogene.

Cele de natură exogenă se întîlnesc în intoxicaţii (alcoolo-tabagică,, alcool metilic, sulfură de carbon, plumb, tetraclorură de carbon, oxid de carbon, arsenic, chinină, etc.), iar cele de natură endogenă, în diabet, boala lui Basedow, sarcină, lactaţie, sindrom neuro-anemic.

Se întîlnesc de asemeni în afecţiuni ale sistemului nervos (scleroza în plăci în care constituie sindromul revelator al bolii, neuromielita optică), în boala Basedow.

Ele mai pot fi de natură infecţioasă :

- de cauză oculară (uveite posterioare) ;
- infecţii de vecinătate (sinuzite, celulite orbitare) ;
- infecţii de focar (dentare, amigdaliene,urogenitale);
- afecţiuni meningeale (meningite tuberculoase, luetice sau virotice) ;
- boli infecţioase generale (bruceloză,leptospiroză. rikettsioză, septicemii, parotidită epidemică scarlatină, tifos exantematic, febră tifoidă, erizipel, gripă, encefalită, meningită, zonă, infecţii virale neurotrope).

Se mai pot întîlni în boli vasculare (colagenoze, arterita temporală, arterioscleroză).

Tratamentul este etiologic (antibiotice, chimioterapice, asanarea focarelor de infecţie, suprimarea toxicelor, etc.) şi simptomatic (corticosteroizi, vitaminoterapie B.C, vasodilatatoare, antispastice, piretoterapie, anticoagulante, antialergice).

III. Staza papilară

Edemul papilar pur sau de stază este un edem pasiv neinflamator, apărut în urma imbibiţiei cu lichid a papilei ; această imbibiţie disociază fibrele optice şi după o perioadă de timp variabilă poate duce la deficite funcţionale.

Infiltraţia se poate explica fie printr-o jenă în circulaţia venoasă intraoptică, fie prin împingerea lichidului cefalo-rahidian în tecile nervului optic datorită tensiunei intracraniene.

Anatomo-patologic, se constată o tumefiere edematoasă a papilei, dilataţie venoasă, hemoragii, strangularea nervului la nivelul canalului scleral cu dilataţie ampulară a tecilor sale îndărătul ochiului.

Simptomatologia se caracterizează prin discordanţa dintre semnele subiective şi importanţa semnelor oftalmoscopice. Acuitatea vizuală este mult timp păstrată. Uneori se constată apariţia de obnubilări vizuale trecătoare. Acestea se pot repeta de mai multe ori în cursul zilei şi s-ar datora unor spasme a arterelor retiniene. Cîmpul vizual prezintă o uşoară creştere a petei oarbe.

Oftalmoscopic se constată o hiperemie a papilei care apare ca o proeminenţă convexă, în formă de ciupercă sau de crizantemă, de 6-lo D., cu marginile şterse (fig.76 a). Venele sînt intens dilatate, sinuoase, negricioase, pe alocuri ascunse în edem. Arterele sînt de calibru normal. Vasele fac o curbură pentru a atinge vîrful papilei. De-a lungul lor se observă hemoragii striate peripapilare şi exudate retiniene mai ales în regiunea maculară. Uneori edemul papilar se asociază cu un edem retinian de vecinătate.

Staza papilară se poate însoţi uneori şi de alte tulburări oculare : paralizii oculo-motorii, nistagmus, tulburări pupilare,etc.

Evoluţia depinde de etiologie. Dacă se obţine vindecarea bolii determinante, staza dispare în 2-3

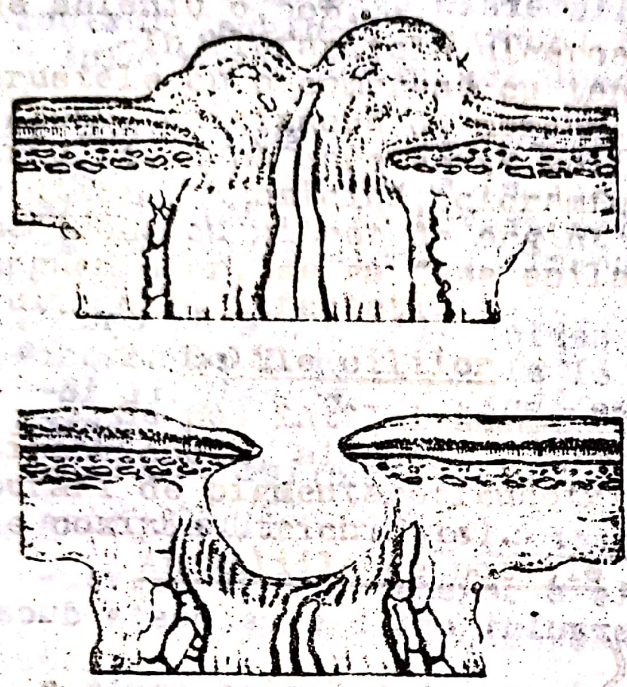

Fig. 76

luni ; în caz contrar, ea duce la atrofie optică şi cecitate.

Diagnosticul diferenţial se face cu un aspect edematos congenital, pseudonevrita hipermetropică, anomalii congenitale ale papilei, papilite, tromboza venei centrale a retinei, etc.

Etiologie. Staza papilară poate fi bilaterală sau unilaterală.

Staza papilară bilaterelaă este produsă de obicei de procese endocraniene neoformaţiuni, (tumori cerebrale, gome, tuberculoame, paraziţi-cisticerc), encefalite, meningoencefalite, hemoragii meningee, abcese cerebrale, deformaţii craniene (oxicefalia, boala lui Cruzon) care determină hipertensiunea intracraniană. Ea se însoţeşte de cefalee, ameţeli, vărsături, bradicardie.

Staza papilară unilaterală este de cauză locală (hipotonia globului, contuzii oculare, leziuni intraorbitare care provoacă compresiunea nervului la acest nivel, etc.).

Edemul papilar poate să mai apară datorită unor boli generale ca : arterioscleroza, hipertensiunea arterială, retinita gravidică, poliglobulia lui Vaquez, retinita leucemică, unele sindroame anemice.

Prognosticul este serios şi depinde de cauză.

Tratamentul este cel al afecţiunei cauzatoare; dacă nu se poate înlătura cauza hipertensiunii intracraniene, se va recurge de urgenţă la o trepanaţie decompresivă pentru salvarea funcţiei vizuale.

IV. Afecţiuni degenerative (atrofiile optice)

Atrofia optică este o degenerescenţă ireversibilă a fascicolelor nervului optic care poate duce la cecitate.

Nervul optic poate fi lezat în orice parte a traiectului său. Fibrele optice sufăr o degenerescenţă ascendentă cînd leziunile se găsesc în celulele ganglionare ale retinei şi descendentă cînd ele se găsesc pe traiectul nervului propriu-zis.

Din punct de vedere funcţional, atrofia optică se traduce printr-o scădere a vederii care poate fi precoce şi progresivă, modificări ale cîmpului vizual (îngustare concentrică, scotoame), alterări ale simţului cromatic, perturbaţii ale simţului luminos. Se poate observa o modificare mai mult sau mai puţin importantă a reflexului fotomotor.

La examenul oftalmoscopic se disting 2 tipuri de atrofii : primitivă şi secundară.

A. Atrofia optică primitivă se traduce printr-o decolorare a papilei care apare albă sau cenuşie, cu marginile nete, cu o excavaţie plată pe fundul căreia se văd ochiurile lamei ciuruite. Vasele centrale sînt normale. Ea poate fi totală sau parţială (temporală).

Fig. 34.

B. Atrofia optică secundară se prezintă ca o decolorare a papilei, dar cu marginile şterse. Vasele pot fi strîmtate sau cu întecuiri. Uneori în jurul papilei se observă o atrofie coroidiană peripapilară şi depozite pigmentare.

Se disting 2 forme clinice :

1. Atrofia postedematoasă în care papila este uşor proeminentă, vasele tortuoase şi venele încă dilatate şi

2. Atrofia postnevritică care nu prezintă nici un fel de proeminenţă, dar persistă uneori sechele postinflamatorii peripapilare (striuri albe de-a lungul vaselor în regiunea peripapilară).

O remarcă specială trebuie făcută asupra atrofiei optice secundare glaucomului care comportă o excavaţie accentuată caracteristică (fig.76 b).

Etiologie. Atrofia optică poate fi de cauză :

1) traumatică (compresiunea sau secţionarea nervului optic);

2) tumorală (tumori ale nervului optic sau tecilor sale, tumori intraorbitare, tumori intracraniene) ;

3) inflamatorie şi infecţioasă (boli infecţioase generale) ; în această categorie se poate încadra în plus, tabesul şi paralizia generală ;

4) toxică (intoxicaţii exo-sau endogene) ;

5) vasculară (anevriem intracranian, tromboza carotidei interne, hemoragii grave, ocluzii ale arterei centrale a retinei) ;

6) afecţiuni demielinizante ale sistemului nervos (neuromielita optică, scleroza în plăci, afecţiuni ereditare şi familiale ale sistemului nervos) ;

7) glaucomatoasă ;

8) consecutivă unor afecţiuni degenerative a retinei (retinopatia pigmentară).

Anatomo-patologie se constată scleroza pereţilor vasculari şi dispariţia fibrelor nervoase care sînt înlocuite cu ţesut conjunctiv ceea ce are ca

urmare reducerea diametrului nervului.

Tratamentul este puţin eficace. Pentru a opri evoluţia procesului degenerativ se utilizează în afara tratamentului etiologic, vasodilatatoare, vitaminoterapie (grupa B), piretoterapie, corticoterapie.

Profilaxia constă în tratamentul preventiv al afecţiunilor ce pot duce la atrofie optică.

Prognosticul atrofiilor secundare este mai bun ca cel al atrofiilor primare.

V. Tumorile nervului optic

Se întîlnesc 2 tipuri de tumori ale nervului optic :

- tumori ale tecilor (meningioame) care apar după vîrsta de 2o ani şi sînt mai rare (1/4 din totalul tumorilor nervului optic) şi
- tumori ale trunchiului (glioame) care apar înainte de 15 ani şi reprezintă 3/4 din tumorile acestuia.

Tumorile nervului optic se întîlnesc 1/4o.ooo de bolnavi, cu predominenţă la sexul feminin ; şi mai frecvent în prima decadă a vieţii.

Ele se manifestă prin exoftalmie progresivă ireductibilă, strabism mai adesea convergent (fie de natură mecanică, fie în legătură cu o cecitate datorită compresiunii fascicolelor nervului optic), scăderea acuităţii vizuale care apare precoce şi evoluiază rapid. Uneori ele se pot manifesta la început sub alura unui sindrom de nevrită retrobulbară alter. i prin apariţia unei hipermetropii progresive datorită compresiunii polului posterior ; se constată de asemenea modificări oftalmoscopice care depinde de sediul tumorii.In localizările posterioare, care sînt cele mai frecvente (2/3 din cazuri), se observă apariţia unei atrofii optice cu marginile nete ; în localizările juxtabulbare (cam 1/3 din cazuri), se produce un edem papilar cu aspect de stază papilară cu hemoragii, exudate, stea maculară.Uneori papila este normală, dar se găsesc modificări vascu-

lare. Retina prezintă pliuri la nivelul polului posterior.

In cazul cînd tumora tinde spre o evoluţie intracraniană, la examenul radiologic se constată o lărgire a canalului optic.

La examenul perimetric se observă modificări progresive în legătură cu afectarea nervului optic; el poate pune în evidenţă şi o propagare a afecţiunii la chiasmă.

Examenul general poate descoperi o formă latentă a bolii lui Recklinghause.

In caz de meningiom, exoftalmia apare mai devreme şi produce precoce tulburări de motilitate, iar acuitatea vizuală scade mai lent. In caz de gliom, exoftalmia este directă, mişcările oculare sînt păstrate dar papila prezintă modificări precoce.

Tratamentul constă în ablaţia tumorii împreună cu fragmentul de nerv optic afectat dar cu păstrarea ochiului.

* * *

Fig. 56.

TRAUMATISMELE OCHIULUI ŞI A ANEXELOR SALE

Acestea se pot grupa în următoarele categorii: deplasări, contuzii, plăgi, corpi străini şi arsuri.

I. Deplasări

Deplasările ochiului apar în urma unui traumatism violent şi constau în luxaţii şi smulgeri.

1. Luxaţiile globului ocular se pot face înainte sau îndărăt. Luxaţia înainte se manifestă prin deplasarea ochiului în afara orbitei, prin fanta palpebrală care se strînge înapoia ecuatorului, împiedecînd revenirea sa îndărăt.

Luxaţia înapoi survine în urma unui traumatism violent care a provocat fractura masivului facial din care cauză globul este deplasat îndărăt, în profunzimea orbitei, sau în caz de fractură a planşeului orbitar, în sinusul maxilar fracturat.

2. Smulgerea globului ocular este tot o luxaţie însoţită însă de rupturi musculare, aponevrotice şi ale nervului optic, care pot fi produse de diferite accidente ce au proiectat ochiul în afara orbitei printre pleoapele rupte.

Tratamentul deplasărilor constă în repunerea globului ocular pe cale chirurgicală în poziţia sa fiziologică.

II. Contuzii

Globul ocular fiind situat în interiorul cavităţii orbitare, este în general protejat destul de bine împotriva traumatismelor, exceptînd partea sa anterioară şi infero-externă unde pleoapele nu asigură decît o slabă protecţie.

Contuziile oculare pot fi directe cînd agentul contondent acţionează direct asupra ochiului sau anexelor sale, sau indirecte cînd acţionează asupra regiunilor învecinate.

Contuziile oculare pot fi închise sau deschise.

1. Contuziile închise. Prin spasmul arterial pe care îl determină, ele pot produce o anoxie care are ca rezultat apariţia de tulburări metabolice tisulare.

Corpul contondent (minge de tenis, piatră, bulgăre de zăpadă, lovitură de pumn sau baston, etc) acţionează prin şoc direct, mai adesea prin intermediul pleoapelor. In momentul traumatismului, se reproduce o durere foarte vie care se însoţeşte de o pierdere trecătoare de vedere. In cazuri grave, durerea se prelungeşte, ia caracter nevralgic şi se însoţeşte de greţuri şi vărsături (reflex oculo-cardiac), iar uneori poate chiar declanşa o stare sincopală. După ce durerea se calmează, bolnavul constată o scădere de vedere mai mult sau mai puţin importantă în raport cu gravitatea leziunilor produse de traumatism.

Contuzia directă a globului produce un sindrom traumatic al polului anterior întovărăşit concomitent şi de leziuni ale membranelor profunde.

Cercetarea leziunilor se face plan cu plan dinainte îndărăt.

- La nivelul pleoapelor se pot observa excoriaţii sau echimoze care se vindecă foarte repede. Uneori se produce un hematom voluminos care închide pleoapele. Alteori se întîlnesc plăgi zdrobite sau rupturi tisulare care apar în special în cazurile în care ţesuturile palpebrale au fost cuprinse între agentul traumatic şi marginea orbitei.

- La nivelul conjunctivei se pot observa hemoragii subconjunctivale. Dacă acestea sînt abundente, trebuie să ne asigurăm că ele nu maschează o leziune mai gravă a planurilor profunde.

Ele trebuie diferenţiate de hemoragiile palpebro-conjunctivale tardive (24-48 ore), survenite în urma unor fracturi ale bazei craniului.

- Leziunile contuzive palpebrale se însoţesc frecvent de leziuni oculare.

a) Corneea poate prezenta eroziuni epiteliale sau mici plăgi superficiale datorită contactului direct cu agentul vulnerent. Alteori se întîlnesc leziuni mai importante, rupturi subepiteliale ale membranei lui Bowmann care apar sub formă de cute cenuşii cu dublu contur sau rupturi ale membranei lui Descemet sub formă de opacităţi striate cu aspect de grilaj. In cazuri mai grave, se constată o infiltraţie edematoasă a corneei, însoţită de cute descemetice localizate în zona centrală şi profundă a corneei, cu congestie perikeratică, lăcrimare, fotofobie, dureri (keratită traumatică). Ea apare la cîteva ore de la traumatism şi se tratează prin instilaţii de dionină 2-4%, cortizon 2% şi căldură.

Uneori se produce o infiltraţie hematică a corneei care ia o culoare brun-roşcat, putîndu-se complica cu un glaucom secundar.

b) Camera anterioară poate suferi de asemeni modificări. Astfel, rupturile irido-ciliare pot produce o hemoragie (Hiphaema) care ocupă partea declivă a acesteia. In caz de hemoragii masive este necesară evacuarea lor pentru a evita infiltraţia hemati-

că a corneei.

Se mai poate constata o inegalitate de profunzime a C.A. care se întîlneşte în subluxaţiile de cristalin. Uneori se pot observa hernii de vitros sub forma unui văl acoperit de fine puncte aurii.

c) La nivelul irisului şi unghiului iridocorneean, se pot constata rupturi ale marginei sfincteriene sau rupturi mai întinse, radiare, ce interesează irisul pe toată întinderea sa, de la marginea pupilară pînă la bază ; uneori se observă desinserţia rădăcinei irisului (iridodializă) pe o porţiune mai mare sau mai mică.

d) Pupilele pot prezenta de asemeni modificări. Acestea pot apărea fie datorită unei leziuni directe a irisului sau deplasări a cristalinului, fie datorită unei modificări a tensiunei oculare. Ele se traduc prin neregularitatea conturului pupilar, prin mioză sau prin midriază.

e) Leziunile cristaliniene constau în modificări de poziţie (luxaţii) şi în modificări de transparenţă (cataracte).

f) Concomitent cu leziunile polului anterior se produc şi leziuni ale polului posterior, care succed unor traumatisme mai violente. Se pot observa leziuni ale vitrosului care se traduc prin hemoragii totale sau parţiale ce împiedică vizibilitatea fundului de ochi şi lasă după rezorbţie flecoane mari şi abundente.

Retina poate prezenta de asemeni leziuni variate şi multiple, cu prognostic sever. Acestea se manifestă prin hemoragii şi edem. Hemoragiile sînt localizate în diferite regiuni şi pot surveni în toate straturile retinei, gravitatea lor fiind în funcţie de localizare şi intensitate. Edemul se localizează mai ales la nivelul polului posterior. O formă particulară de edem este comoţia retinei (sindromul lui Berlin) care apare la examenul oftalmoscopic ca o plajă de culoare albă-cenuşie, uşor proeminentă, ocupînd polul posterior în centrul că-

ruia macula contrastează printr-o culoare roşu viu. Vasele sînt mai dilatate şi mai sinuoase. O altă leziune care apare mai ales după traumatismele cranio-faciale sau după compresiuni toracice este retinopatia traumatică a retinei (sindromul lui Purtscher) care se manifestă printr-un edem retinian alb-lăptos, hemoragii şi pete exudative albe, strălucitoare, edem papilar, îngustarea arterelor, dilataţia venelor şi tulburări de vedere. Uneori, mai ales la persoanele predispuse, apare o decolare de retină ca urmare a unei rupturi sau a unei dezinserţii a acesteia.

Coroida poate fi şi ea interesată în procesul traumatic. Se pot produce hemoragii coroidiene sau rupturi. Hemoragiile coroidiene apar ca nişte pete roşu închis, vizibile prin transparenţa retinei. Rupturile se localizează mai ales în regiunea interpapilo-maculară şi apar sub forma unor semilune de culoare gălbuie, concentrice cu papila, înconjurate de hemoragii şi mai tîrziu de deplasări pigmentare. Se întîlnesc uneori decolări ale coroidei care se manifestă sub aspectul unei formaţiuni brume, bine circumscrise. Ca sechele postraumatice se pot întîlni corioretinite însoţite sau nu de o retinită proliferantă.

Uneori se poate produce o smulgere a papilei nervului optic care se manifestă la examenul oftalmoscopic prin hemoragii care maschează locul papilei şi printr-o pierdere completă a vederii, cu abolirea reflexului fotomotor.

g) Contuziile se mai pot însoţi şi de modificări ale tensiunii oculare (hipo sau hipertensiune) sau de modificări ale refracţiei (hipermetropie datorită leziunii muşchiului ciliar sau miopie datorită spasmului acestuia).

Tratamentul se limitează în primele zile la supravegherea tonusului ocular şi a leziunilor care se precizează treptat şi a căror tratament depinde de leziunea definitivă.

2. Contuziile deschise. Contuziile foarte puternice ale globului ocular pot da loc la o ruptură a membranelor externe. Sediul rupturii este independent de punctul de şoc şi se localizează în zonele sclerale de cea mai mică rezistenţă, înainte : în vecinătatea limbului şi la 2 mm de acesta unde datorită orificiilor de pătrundere a arterelor ciliare anticare, sclera are o rezistenţă redusă, iar îndărăt în vecinătatea papilei.

a) In rupturile segmentului anterior, leziunea nu se face la locul traumatismului ci de partea opusă (ecuator de distensie). Se întîlnesc mai frecvent în cadranul supero-intern. Ruptura este arciformă, concentrică cu limbul. Ea este adesea mascată de o hemoragie subconjunctivală. Camera anterioară este profundă şi de obicei umplută cu sînge, ochiul moale, conjunctiva bulbară poate fi ruptă, alteori ea este aparent intactă. Uneori, prin plagă herniază irisul sau corpul ciliar. In unele cazuri se constată o luxaţie subconjunctivală, a cristalinului, iar în altele cristalinul poate fi expulzat în afara ochiului. Din cauza hemoftalmiei, membranele profunde nu pot fi examinate, dar în general sînt afectate de leziuni grave. Vederea este de cele mai multe ori pierdută.

Complicaţii : infecţia, oftalmia simpatică, atrofia ochiului.

Tratamentul constă în rezecţia membranelor herniate şi în sutura îngrijită a sclerei. In caz de alteraţiuni grave, se recurge la enucleaţia ochiului.

b) Rupturile segmentului posterior se manifestă prin hipotonie foarte accentuată, hemoftalmie, profunzime exagerată a C.A. datorită reculului diafragmului irido-cristalinian. In formele grave se recurge la enucleaţia ochiului.

Orbita. Orbita poate suferi de asemeni leziuni. Contuziile orbitei se pot însoţi de hemoragii intraorbitare care produc hematoame însoţite de exoftalmie. In urma unei contuzii orbitare, poate

surveni şi o fractură a pereţilor săi osoşi, care se poate complica cu leziuni ale cavităţilor osoase învecinate uneori şi cu fractura bazei craniului.

Fracturile orbitei sînt directe şi indirecte. Fracturile indirecte se datoresc unei fracturi a bolţii, iradiată la baza craniului. Fracturile directe sînt determinate de un şoc direct. Ele interesează marginea orbitei cu iradiere posibilă la perete. Dacă interesează un sinus, poate apare un epistaxis sau un emfizem postraumatic.

Nervul optic poate fi de asemeni lezat de o contuzie orbitară fiind comprimat între fragmentele canalului optic fracturat sau de un hematom survenit în teaca sa. Lezarea nervului optic se manifestă prin cecitate, midriază, dispariţia reflexului fotomotor direct cu păstrarea celui consensual, urmată ulterior de atrofie optică. Dacă leziunea s-a produs după intrarea vaselor centrale ale retinei în nervul optic, fundul ochiului ia un aspect ischemic, asemănător celui din embolia arterei centrale a retinei.

Tratamentul contuziilor orbitare constă din expectativă, aşteptînd rezorbţia hemoragiilor. In caz de fractură a pereţilor, indicaţiile se vor stabili în raport cu peretele fracturat.

III. Plăgi

1. Pleoapele sînt frecvent interesate de plăgile produse prin acţiunea diferiţilor agenţi traumatici (arme de foc, instrumente tăioase sau ascuţite, etc.). Plăgile palpebrale pot fi tăiate, înţepate sau rupte şi se însoţesc de obicei de plăgi ale globului ocular sau ale orbitei. Pe acest considerent, este necesar ca în toate cazurile, de plăgi palpebrale, să se examineze cu grijă ochiul şi orbita. Plăgile înţepate se vindecă de obicei foarte uşor datorită dimensiunilor lor reduse. Plăgile tăiate sînt mai grave şi sînt de două feluri : verticale sau oblice şi orizontale. Dacă secţiunea pleoapei a fost verticală sau oblică, buzele plăgii se îndepărtează sub acţiunea orbicularului ; în urma cicatrizării vici-

oase a acesteia poate rezulta un colobom care poate fi, datorită ocluziei incompletă a pleoapelor, cauza unei keratite lagoftalmice. Plăgile paralele cu deschizătura palpebrală se vindecă repede datorită apropierii buzelor prin contracţia orbicularului. Dacă plaga a produs secţiunea ridicătorului pleoapei superioare, survine o ptoză parţială sau totală.

Prognosticul plăgilor palpebrale este în general bun. Ele se vindecă repede datorită bogatei vascularizaţii palpebrale, iar supuraţiile sînt rare.

Tratamentul. Dacă plaga este recentă şi neinfectată, tratamentul constă în dezinfecţie şi refacerea pleoapei prin sutură, după ce în prealabil s-a refăcut marginea liberă cu ajutorul unui fir intermarginal. Dacă plaga este mai veche, ea este de obicei infectată şi refacerea sa prin sutură devine problematică. In aceste cazuri, după cicatrizarea plăgii se va reface pleoapa pe cale chirurgicală (blefaroplastie).

Dacă plagă se găseşte situată înăuntrul punctului lacrimal ea poate interesa canaliculul sau chiar sacul. Prin cicatrizarea sa se poate produce obstrucţia acestuia însoţită de o lăcrimare cronică, mai accentuată dacă leziunea a interesat pleoapa inferioară.

Tratamentul secţiunii canaliculare constă în suturarea celor 2 extremităţi ale sale pe o sondă, pentru a evita o obstrucţie cicatricială.

2. Plăgile conjunctivei însoţesc de obicei plăgile palpebrale sau pe cele ale ochiului. Dacă sînt izolate sînt fără gravitate şi adesea nu este necesară suturarea lor. In unele cazuri, plăgile conjunctivale întinse, prin cicatrizare pot produce aderenţe între glob şi pleoape (simblefaroane).

3. Plăgile penetrante ale orbitei pot interesa conţinutul acesteia sau se pot întinde şi la pereţii osoşi. Agentul traumatic poate leza anumite formaţiuni intraorbitare, putînd da loc la tulburări funcţionale, mecanice sau infecţioase. In afară de

leziunile oculare, ele pot produce leziuni ale nervilor sau mușchilor oculo-motori ce au ca urmare apariția unui strabism paralitic cu diplopie. Leziunile vaselor intraorbitare pot da loc la hemoragii abundente (hematoame) care pot fi urmate de tulburări mecanice serioase. Uneori plăgile orbitare se pot infecta. Inflamația apare mai frecvent în caz de retenție a corpului străin sau în caz de fractură osoasă care comunică cu pielea sau cavitățile nazale. Infecția se poate limita la o infiltrație celulară a țesutului celulo-adipos (celulită) sau poate produce un abces sau flegmon orbitar.

4. Plăgile penetrante ale ochiului pot fi produse de agenți traumatici înțepători, tăioși sau de fragmente proiectate fie de la o explozie, fie de așchii de obicei metalice, desprinse din unelte sau din obiectele la care se lucrează. Ele pot avea forme diferite (punctiforme, liniare sau neregulate) și mărime variabilă (mici sau foarte întinse, cuprinzînd toată corneea și extinzîndu-se și pe sclerotică).

Plăgile mici se închid repede, prin coaptarea buzelor lor. Cele întinse rămîn întredeschise, uneori cu buzele deplasate, iar printre ele, în majoritatea cazurilor, herniază membranele oculare.

Perforația corneei se manifestă prin dispariția camerei anterioare și hipotonia globului, datorită scurgerii umorii apoase, însoțită de cele mai multe ori de inclavarea sau hernierea irisului cu deformarea pupilei. Plăgile corneene se însoțesc de dureri vii, încetarea vederii și uneori senzația de lichid călduț ce se scurge pe obraz.

Lezarea irisului se însoțește uneori de hemoragii în C.A. Adesea leziunea interesează și cristaloida ceea ce duce la opacifierea cristalinului, (cataracta traumatică).

Complicații. Cele mai frecvente complicații sînt de natură infecțioasă. Infecția se produce fie

în momentul traumatismului dacă agentul traumatic a fost infectat, fie ulterior dacă plaga a rămas deschisă mult timp sau a fost complicată de o inclavare a membranelor endoculare sau a cristaloidei. Ea este favorizată de o conjunctivită sau de o dacriocistită preexistentă. Infecţia se poate manifesta printr-o uveită exogenă, fie supurativă care poate duce la o panoftalmie, fie exudativă subacută care poate produce oftalmie simpatică mai ales dacă a interesat corpul ciliar. Vindecarea leziunilor corneene lasă o cicatrice opacă (leucom). Dacă irisul este inclavat în această cicatrice (leucom aderent) poate surveni ulterior o hipertonie secundară.

Uneori plăgile interesează sclerotica. Gravitatea lor este dată de lezarea organelor subjacente. Plăgile mici pot trece neobservate dacă sînt mascate de o hemoragie ; dacă sînt mai mari, ele se manifestă în general prin apariţia culorii negre a uveei, ieşire de vitros sub aspectul unui lichid vîscos şi prin hipotonie oculară. Plăgile sclerale care interesează zona de 6-7 mm din jurul limbului, se însoţesc de leziuni ale corpului ciliar care pot avea consecinţe grave: hemoragii abundente în vitros şi în C.A. (hemoftalmie) sau infecţie (ciclită fibrinoplastică acută sau cronică, oftalmie simpatică, atrofia ochiului).

Tratament. Plăgile mici sau înţepate ale corneei, necomplicate de inclavarea irisului, se închid spontan. Dacă, din contra, sînt asociate cu o inclavare iriană şi n-a trecut prea mult timp de la accident, se poate încerca reducerea acesteia. Cînd reducerea nu reuşeşte iar plaga este mai veche, se recurge la rezecţia irisului urmată de sutura plăgii corneene şi introducerea unei vezicule de aer în C.A. Dacă buzele plăgii sînt neregulate sau zdrobite, se va face o acoperire conjunctivală. După terminarea intervenţiei se instilează atropină, un colir antibiotic şi se protejează ochiul cu un pansament ocluziv steril. Plăgile sclerale se suturează după rezecţia membranelor herniate. Dacă ele au produs leziuni

anatomice întinse şi pierderea funcţională a ochiului este adesea necesară enucleaţia acestuia pentru a se evita complicaţiile ulterioare.

IV. Corpi străini oculari

Corpii străini proiectaţi în ochi, după natura, mărimea sau viteza lor, se pot opri la nivelul conjunctivei sau corneei, sau din contra, pot să pătrundă în interiorul globului ocular (fig.77).

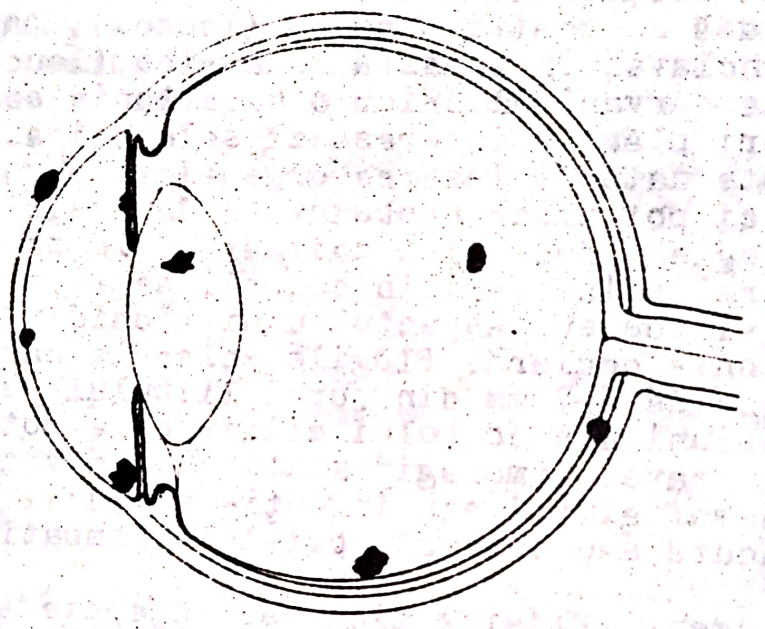

Fig.77

1. Corpii străini conjunctivali. Ei sînt de natură diferită şi se manifestă printr-o senzaţie neplăcută de înţepătură (pe care bolnavul o localizează de obicei sub pleoapa superioară), prin închiderea reflexă a pleoapelor, prin lăcrimare mai mult sau mai puţin abundentă şi prin fotofobie. Dacă rămîn mai mult timp, ei determină congestia conjunctivei, înţepături, lăcrimare, insomnie, iar datorită clipitului, pot produce eroziuni corneene, mai ales dacă sînt situaţi sub pleopa superioară.

Tratament. După răsturnarea pleoapei pe ridicător, se poate vedea adesea corpul străin (particulă de cărbune, elitră de insectă, etc.) situat într-un şanţ conjunctival, la 2 mm de marginea ciliară. El va fi îndepărtat cu ajutorul unui mic tampon (vată sau tifon steril) sau în lipsă, cu colţul unei batiste curate. In caz de corpi străini multipli, după o anestezie cu cocaină, se face o irigaţie cu ser fiziologic 14/1000.

2. Corpii străini corneeni. Aceştia constituie unul din accidentele oculare cele mai frecvente. Ei pot fi de natură variată (aşchii metalice, particule de cărbune, fragmente vegetale sau animale, peri de omizi, etc.). Proiecţia în ochi a corpului străin se manifestă printr-o durere vie şi subită cu senzaţia de nisip sub pleoape, şi prezenţa pe corneea transparentă a unei fine particule opace. Dacă este mai vechi, el se înconjoară de o zonă cenuşie de infiltraţie corneeană. Corpii străini feroşi, se înconjoară de o zonă brună de secvioxid de fer. Vederea este jenată de fenomene reacţionale reflexe (lăcrimare, fotofobie, dureri, blefarospasm, miază).

Tratament. In cazurile recente necomplicate, după cîteva instilaţii de cocaină 2-4% sau xilocaină 1%, se îndepărtează pleoapele şi cu un ac special sau cu un ac de seringă, se extrage corpul străin trecînd cu vîrful instrumentului îndărătul lui. Dacă corpul străin este înconjurat de urme de rugină acestea se vor îndepărta printr-un chiuretaj prudent. In cazul cînd corpul străin este situat mai profund, pentru a-l degaja, se vor secţiona straturile corneei din aproape în aproape, pentru a se putea face apoi ablaţia sa. Dacă corpul străin a stat mult timp inclus în straturile corneei, el poate produce un mic ulcer. In acest caz, după ablaţia lui, se va verifica permeabilitatea căilor lacrimale şi se va asigura dezinfecţia prin instilaţii de antibiotice.

Eventuala reacţie irido-ciliară marcată printr-un spasm sfincterian şi congestie perikeratică va fi combătută prin instilaţii de atropină.

3. Corpii străini intraoculari. In caz de plăgi perforante ale ochiului, trebuie să ne asigurăm dacă un fragment sau chiar corpul vulnerant nu a rămas în interiorul său. Dacă plaga perforantă a fost produsă de corpi străini proiectaţi cu mare viteză (explozie, fragmente desprinse din uneltele de lucru sau din obiectele la care se lucrează), aceştia pot ajunge în interiorul ochiului. Acţiunea corpului străin depinde de mărimea, viteza, natura chimică, locul de pătrundere şi sediul său.

Dacă corpul străin se găseşte în segmentul anterior al ochiului (camera anterioară, iris, cristalin) sau în partea anterioară a vitrosului, el poate fi descoperit la un luminaj focalizat sau la biomicroscop dacă nu este mascat de o hemoragie, exudat fibrinos sau opacitate cristaliniană.

Dacă corpul străin se găseşte în membranele profunde ale ochiului (retină, coroidă, papilă) iar mediile oculare sînt transparente, el poate fi descoperit la examenul oftalmoscopic.

O metodă foarte importantă pentru descoperirea şi localizarea corpilor străini intraoculari o constituie examenul radiografic.

Pe lîngă leziunile mecanice produse de pătrunderea şi trecerea lor prin ochi (perforaţii, rupturi, pierderi de substanţă, cataracte, hemoragii, etc.) corpii străini mai pot da naştere la complicaţii infecţioase sau de natură chimică.

Leziunile inflamatorii pot apare imediat sau tardiv. Ele pot fi supurative sau exudative. Inflamaţiile supurative pot duce la panoftalmie ; cele exudative, provocate şi întreţinute de corpul străin, pot avea ca urmare apariţia unei oftalmii simpatice. Pătrunderea în ochi odată cu corpul străin a bacilului tetanic, poate produce o complicaţie infecţioasă gravă (tetanosul).

Corpii străini metalici intraoculari oxidabili (fier, fontă, cupru,etc.) care nu au fost extraşi, în contact cu mediile oculare, suferă după un timp oarecare, transformări chimice din care rezultă substanţe (oxizi metalici) ce impregnează ţesuturile oculare şi le distrug. Impregnarea cu săruri de fier constituie sideroza oculară, iar cea cu săruri de cupru calcoza, care mai devreme sau mai tîrziu duc la pierderea vederii.

In cursul siderozei oculare, poate apare o modificare a transparenţei cristalinului, (cataracta siderotică) care se prezintă sub formă de grămezi rotunjite, brune, subcapsulare, la care se adaugă ulterior şi o opacifiere galben-ruginie a lentilei.

In cursul calcozei, se produce de asemeni o opacifiere a cristalinului (cataracta calcozică)sub formă de "floarea soarelui", de culoare verde-cenuşiu, localizată în straturile subcapsulare.

Prognosticul tardiv al corpilor străini oxidabili este grav datorită acţiunii lor chimice.

Tratamentul constă în extragerea corpului străin. Această manevră este mai uşoară dacă el se găseşte în C.A. sau în cristalin. Dacă corpii străini sînt magnetici şi situaţi în profunzime, ei vor fi extraşi cu electromagnetul, după o localizare radiografică exactă. Extracţia se face fie prin plagă, fie printr-o incizie sclerală. Pentru prevenirea infecţiei, se vor administra antibiotice.

V.Arsuri

Acestea reprezintă o problemă impoftantă datorită gravităţii leziunilor pe care le produc şi de asemeni a diversităţii agenţilor vulneranţi. Ele interesează de obicei corneea şi conjunctiva, dar pot leza de asemeni şi pleoapele la nivelul cărora determină leziuni variabile.

Arsurile se manifestă subiectiv prin dureri, fotofobie, lăcrimare, scădere de vedere, blefarospasm.

Conjunctiva reacţionează variabil după gradul arsurii şi după agentul vulnerant. Ea poate prezenta

toată gama de leziuni de la o simplă hiperemie pînă la plăci albicioase sau cenuşii de necroză. Corneea poate prezenta de asemeni modificări variabile de la simple leziuni epiteliale pînă la leziuni grave sub formă de opacifieri întinse şi profunde, de culoare cenuşie. Sclera poate fi de asemeni interesată în acest proces.

Arsurile pot fi de natură termică (lichide sau vapori fierbinţi, flăcări, metale topite sau incandescente) sau chimică (acizi, baze, săruri).

a) Arsurile termice produc leziuni a căror gravitate depinde de temperatura, starea fizică (lichidă, solidă sau gazoasă) şi de durata de contact cu agentul vulnerant.

In arsurile uşoare, se observă o congestie discretă, asociată cu leziuni corneene epiteliale sub formă de fine dezepitelizări însoţite de dureri uşoare, lăcrimare, fotofobie.

In arsurile mai accentuate, se constată pe conjunctivă şi cornee, mici vezicule sau pierderi de substanţă care produc o uşoară opacifiere a acesteia din urmă însoţite de fenomene reacţionale mai intense (fotofobie, lăcrimare, dureri, blefarospasm) şi scădere de vedere. Aceste arsuri pot lăsa cicatrici corneene mai mult sau mai puţin importante.

In arsurile grave, conjunctiva, corneea şi chiar sclera pot prezenta leziuni întinse. La nivelul conjunctivei ele apar sub formă de zone, de necroză, de culoare alb-cenuşie, iar la nivelul corneei sub aspectul unei opacifieri de culoare alb-murdar. Ele pot duce după eliminarea zonelor de necroză la pierderi de substanţă sau chiar la perforaţii ale ochiului.

b) Arsurile chimice produc leziuni a căror gravitate depinde de natura, cantitatea, concentraţia şi durata de acţiune a substanţei caustice.

- Arsurile cu acizi (clorhidric, sulfuric, azotic, cromic, acetic, lactic, etc.) acţionează prin coagularea albuminelor din ţesuturi, producînd o ne-

crozâ de coagulare. In urma coagulării albuminelor, ei se neutralizează şi datorită acestui fapt, acţiunea lor caustică se limitează la stratul de proteine precipitat în zona de contact.

- Arsurile cu baze sau substanţe alcaline acţionează prin lichefierea albuminelor (necroză de lichefiere-vacuolizare). In contact cu ţesuturile, ele nu sînt neutralizate ci difuzează mai departe în profunzime, avînd tendinţă la infiltraţie şi ulceraţie şi în zilele următoare.

Mai frecvent se întîlnesc arsuri după sodă caustică, amoniac, creion de anilină (chimic), var stins sau nestins, etc., care produc leziuni grave şi întinse. Varul nestins aderă de ţesuturi şi produce pe lîngă efectul caustic şi unul termic. Apa oxigenată şi nitratul de Ag în soluţii concentrate, pot produce de asemeni leziuni grave, în special la nivelul corneei.

Simptomele arsurilor chimice depind de gradul arsurii şi de agentul vulnerant. Imediat după accident, conjunctiva este palidă, de un alb-mat, murdar, infiltrat adesea de mici puncte hemoragice. Corneea este tulbure, opalescentă, de culoare albicioasă, mată, uneori de un aspect porţelanos. Aceste simptome sînt însoţite de o anestezie corneo-conjunctivală. Bolnavul se plînge de dureri vii, fotofobie, lăcrimare, blefarospasm şi tulburări de vedere marcate.

Complicaţiile arsurilor depind de agentul vulnerant. Arsurile cu baze sînt de un prognostic mult mai sever ca cele cu acizi sau ca arsurile termice. Arsurile grave pot produce după cicatrizare, complicaţii oculare importante (leucoame, simblefarâne, glaucom secundar, atrofia globului ocular, etc.).

Tratamentul arsurilor corneo-conjunctivale depinde de gravitatea lor. In cele de natură chimică se va face mai întîi neutralizarea şi îndepărtarea causticului. Dacă substanţa chimică (var, sodă caustică, creion chimic, etc.) se găseşte încă pe con-

junctivă sau cornee, va fi îndepărtată cu un instrument sau cu un mic tampon uscat steril, iar resturile rămase se vor neutraliza prin spălături sau instilaţii. Neutralizarea se face în cazul arsurilor cu baze cu o soluţie acidă slabă (acid acetic diluat o,5%, acid boric 2%), iar în cazul arsurilor cu acizi, cu o soluţie alcalină diluată (bicarbonat de Na o,5%). In cazul arsurilor cu fosfor se va utiliza o soluţie de sulfat de Cu 2%, iar a celor cu var stins, o soluţie de citrat trisodic 3%. Pentru neutralizarea arsurilor cu creion chimic, se întrebuinţează o soluţie de tanin 5% pînă la decolorarea ţesuturilor. In arsurile cu nitrat de Ag se vor face spălături cu clorură de Na 9/1ooo. In cazul cînd nu avem la dispoziţie soluţii neutralizante, se vor face spălături oculare abundente cu apă sau ser fiziologic sau se va scufunda faţa bolnavului de mai multe ori în apă, ţinînd pleoapele deschise.

In arsurile uşoare (termice şi chimice), se vor preveni infecţiile prin antibiotice. Pentru a calma durerile şi a favoriza cicatrizarea, se utilizează colire sau pomezi cu dionină, iar contra reacţiei iriene midriatice. Ochiul va fi protejat printr-un pansament ocluziv steril.

In arsurile grave, tratamentul este mai complicat. El urmăreşte evitarea sau combaterea infecţiilor supraadăugate, asigurarea nutriţiei ţesuturilor lezate, combaterea formării de aderenţe cicatriciale.

Pentru evitarea suprainfecţiei se vor face spălături abundente cu o soluţie de ser fiziologic sterilă prin care se va îndepărta eventuala secreţie conjunctivală, corpii străini şi va ajuta chiar la înlăturarea mecanică a florei microbiene. Se vor aplica apoi instilaţii de colire antibiotice, evitîndu-se medicamentele cu acţiune caustică sau astringentă (nitrat de Ag, sulfat de zinc) chiar în concentraţii slabe.

Pentru a favoriza nutriţia ţesuturilor lezate a căror vascularizaţie este insuficientă şi cu tendinţă la tulburări neurotrofice se va recurge la injecţii repetate de novocaină 1% sau de vasodilata-

toare (tolazolin, vitamină PP, etc.). Novocaina reduce durerea şi împiedică acţiunea reflexelor neurotrofice. Vasodilatatoarele pot fi aplicate şi în instilaţii repetate frecvent. Nutriţia ţesuturilor este de asemenea favorizată şi de instilaţiile alternante de ser glucozat 33% şi de sînge hemolizat. Se poate de asemeni utiliza şi dionina sol.3% în instilaţii de 3-4 ori pe zi.

Aceste medicamente favorizează rezorbţia edemului, nutriţia ţesuturilor şi epitelizarea leziunilor. Se mai poate de asemeni utiliza vitaminoterapia (A, B_2, C, B_{12}); pentru a combate reacţia iriană se va instila un midriatic (atropină 1%).

In caz de arsuri întinse, se recomandă excizia ţesuturilor necrozate şi înlocuirea lor cu mucoasă labială (Denig). Se poate de asemeni debrida conjunctiva în jurul limbului pentru a se obţine o drenare a spaţiului subconjunctival (Pasow).

După epitelizarea corneei, pentru a obţine o inhibiţie a neovascularizaţiei şi a procesului inflamator postraumatic cît şi pentru a preveni formarea cicatricilor, se recurge la corticosteroizi în aplicaţii locale.

Pentru a se limita întinderea simblefaronului, se vor desface cu o baghetă de sticlă, de 2-3 ori pe zi aderenţele dintre cele două mucoase, după care se va aplica un unguent cu antibiotice. In acelaşi scop se pot utiliza diferite scoici plasate în sacul conjunctival.

Dacă secreţia conjunctivală este absentă, se aplică un pansament ocluziv steril.

*
* *

Leziunile prin iradiaţii

Cele mai frecvent întîlnite în practica curentă sînt leziunile actinice. Acestea se observă de obicei la nivelul pleoapelor, conjunctivei, corneei şi retinei, constituind fototraumatismele ocu-

lare sau oftalmia fotoelectrică. Ele sînt produse de radiaţii ultraviolete, lumina solară, lămpi cu vapori de mercur, lumina unui scurt-circuit, sudura electrică, lumini foarte intense.

Oftalmia fotoelectrică apare după 8-lo ore de la fototraumatism şi se manifestă subiectiv prin dureri, senzaţii de corp străin., fotofobie, lăcrimare, blefarospasm şi un scotom central temporar sau persistent, iar obiectiv prin tumefierea şi edemul pleoapelor, congestie şi chemozis conjunctival, secreţie, uşor edem al corneei, congestie maculară şi uneori fine hemoragii retiniene. Aceste simptome dispar de obicei spontan după 1-3 zile. In acest timp, bolnavul va evita lumina.

Ca tratament, se vor aplica comprese reci sau băi cu o soluţie de hiposulfit de Na.

In scop profilactic, împotriva razelor ultraviolete, se vor purta ochelari colorați protectori.

In anumite cazuri (de exemplu la artiştii care lucrează sub proiectoare) se vor face instilaţii cu o soluţie de difenil malonat de etil 2,9% în ulei de ricin.

Razele gama sau razele X în cursul tratamentului pot produce de asemeni leziuni oculare grave. In scop profilactic, se vor utiliza scoici protectoare de Pb. Asupra leziunilor existente, tratamentul nu are nici o influienţă.

*
* *

AFECTIUNI ALE APARATULUI VIZUAL SECUNDARE AFECTIUNILOR BUCO - DENTARE

Deşi la studierea fiecărei boli a aparatului vizual s-a menţionat, atunci cînd a fost cazul şi etiologia dentară, în acest capitol se va reveni printr-o trecere în revistă numai a acelor afecţiuni oculo-palpebro-orbitare care pot surveni ca o manifestare secundară a unui proces patologic bucodentar, afecţiuni care trebuiesc bine cunoscute de stomatologi pentru a putea acţiona direct asupra focarului determinant.

Afecţiunile aparatului vizual de origine bucodentară pot surveni în 2 eventualităţi diferite :

- ca o complicaţie a unui tratament dentar şi
- ca o complicaţie secundară unei afecţiuni buco-dentare.

I. Complicaţiile la nivelul aparatului vizual secundare tratamentului dentar, deşi foarte rare, trebuiesc bine cunoscute. Ele se pot manifesta sub diferite forme :

1. Accidente infecţioase : panoftalmie, flegmon orbitar, corioretinită.
2. Accidente mecanice : hemoragii maculare, decolorare de retină (acestea apar însă pe ochi predispuşi).
3. Accidente reflexe : midriază, angiospasme retiniene.

II. Afecţiunile orbito-palpebro-oculare secundare unor afecţiuni buco-faringiene, mai mult sau mai puţin aparente, sînt multiple şi recunosc etiologii variate, fiind sub dependenţa a numeroşi factori patogenici.

A. Accidente de vecinătate

1. Accidente orbito-palpebrale prin ectopie.

Ele sînt foarte rare şi sînt descoperite în general la examenul radiografic. S-au semnalat tumefieri palpebrale ireductibile datorită prezenţei congenitale a unui dinte în pleoapa inferioară, sau exoftalmii ireductibile produsă de prezenţa de dinţi în orbită.

2. Complicaţii infecţioase lacrimo-palpebrale. Acestea sînt secundare unei inflamaţii transmise din aproape în aproape de la focarul dentar. Se pot întîlni pericistite şi dacriocistite consecutive unei osteoperiostite a maxilarului superior, de origine dentară, care a invadat progresiv regiunea lacrimonazală. Pot surveni de asemeni abcese ale pleoapei inferioare care sînt în raport fie cu o celulită genianâ de origine dentară fără leziuni de osteo-periostită subjacentă, fie cu o extensie progresivă la pleoapă de mici abcese subperiostice superficiale şi excepţional cu o osteită a maxilarului superior sau a osului malar.

3. Accidente orbitare.

Focarul infecţios dentar poate da naştere,pe cale osteoperiostică,la complicaţii orbitare sub forma unei celulite, flegmon sau abces extraperiostic. Propagarea s-ar face în urma unei osteite a maxilarului superior sau prin intermediul unei sinuzite maxilare uneori latente.

Calea venoasă, mod de propagare a infecţiei dentare, rareori întîlnit, poate produce o flebită orbitară fie pe calea anterioară, facială, fie posterioară, pterigoidiană. Punctul de plecare poate fi şi o stafilococie malignă a buzelor.

Flebita oftalmică poate fi directă, procesul infecţios plecat de la periferia teritoriului venos dentar, ajunge în sistemul venos facial, apoi în oftalmică, propagîndu-se eventual la sinusul cavernos (flebită oftalmică descendentă). Prinderea venelor oftalmice se poate face şi pe cale retrogradă. Inflamaţia venoasă dentară se propagă la plexul pterigoidian şi apoi la sinusul cavernos, în special prin

venele găurii ovale şi ajunge la venele oftalmice pe cale ascendentă, recurentă (flebita oftalmică ascendentă).

In flebita oftalmică descendentă, vederea s-ar conserva destul de mult timp, circulaţia venoasă a globului nefiind afectată decît atunci cînd procesul flebitic cuprinde partea profundă a orbitei.

Din contra, în flebita oftalmică ascendentă, vederea se aboleşte de la apariţia semnelor orbitare căci tromboza sinusului cavernos duce la oprirea circulaţiei de retur a globului.

4. Accidente oculare. Se semnalează posibilitatea afectării nervului optic şi a corioretinei. Propagarea se face pe cale venoasă retrogradă, cînd ţesutul celular al orbitei şi venele orbitare sînt invadate de infecţie. Transmiterea infecţiei se poate face şi pe cale continuă : dinte, sinus maxilar, orbită, coroidă, nerv optic.

B. Manifestări la distanţă

In patologia oculară se pot întîlni afecţiuni foarte variate care pot fi de asemeni secundare unor focare buco-dentare, dar spre deosebire de leziunile studiate anterior, originea lor nu este atît de evidentă şi trebuie căutată cu multă grijă. Aceste accidente se pot întîlni sub diferite forme :

1. Tulburări senzitive: este vorba în general de nevralgii oculo-orbitare asociate sau nu cu tulburări vasomotorii şi secretorii în teritoriul trigemenului, cel mai adesea intermitente şi întovărăşite de dureri la presiunea punctelor supra şi suborbitare.

2. Tulburări motorii, afectînd motilitatea extrinsecă sau intrinsecă. Ele îmbracă mai frecvent caracterul de hipertonie musculară decît de paralizie. Se întîlnesc cazuri de blefarospasm, retracţii ale pleoapei superioare, ptoză, diplopie prin paralizia perechii a III-a sau a IV-a, afecţiuni care cedează la extracţia dentară.

3. Reacţii pupilare care se manifestă mai adesea sub formă de midriază decît de miază. Se pot observa chiar tulburări de acomodaţie (diminuarea amplitudinii, paraliziisau spasm acomodativ).

4. Tulburări senzoriale. Ele se manifestă sub formă de angiospasme retiniene.

5. Tulburări secretorii ; acestea îmbracă forma unei lăcrimări unilaterale, de origine reflexă, care traduce o hipersecreţie lacrimală.

6. Tulburări trofice. Se pot întîlni tulburări corneene care iau aspectul unei keratite herpetice sau a unui ulcer corneean rebel la tratament. La nivelul conjunctivei se pot observa hiperemii sau hemoragii subconjunctivale iterative.

Toate aceste manifestări se caracterizează prin faptul că dispar după suprimarea focarului cauzal dentar sau amigdalian.

De asemeni pot surveni cazuri de nevrite optice (papilite, nevrite retrobulbare), retinite (exudative, hemoragice sau edematoase), obstrucţii vasculare (tromboza V.C.R.) sau uveite. In aceste cazuri, originea dentară este adesea dificil de stabilit. Dacă suprimarea focarului infecţios dentar duce la o vindecare rapidă a leziunilor oculare, acestea pot fi considerate ca fiind de origine focală.

-- oooOooo --

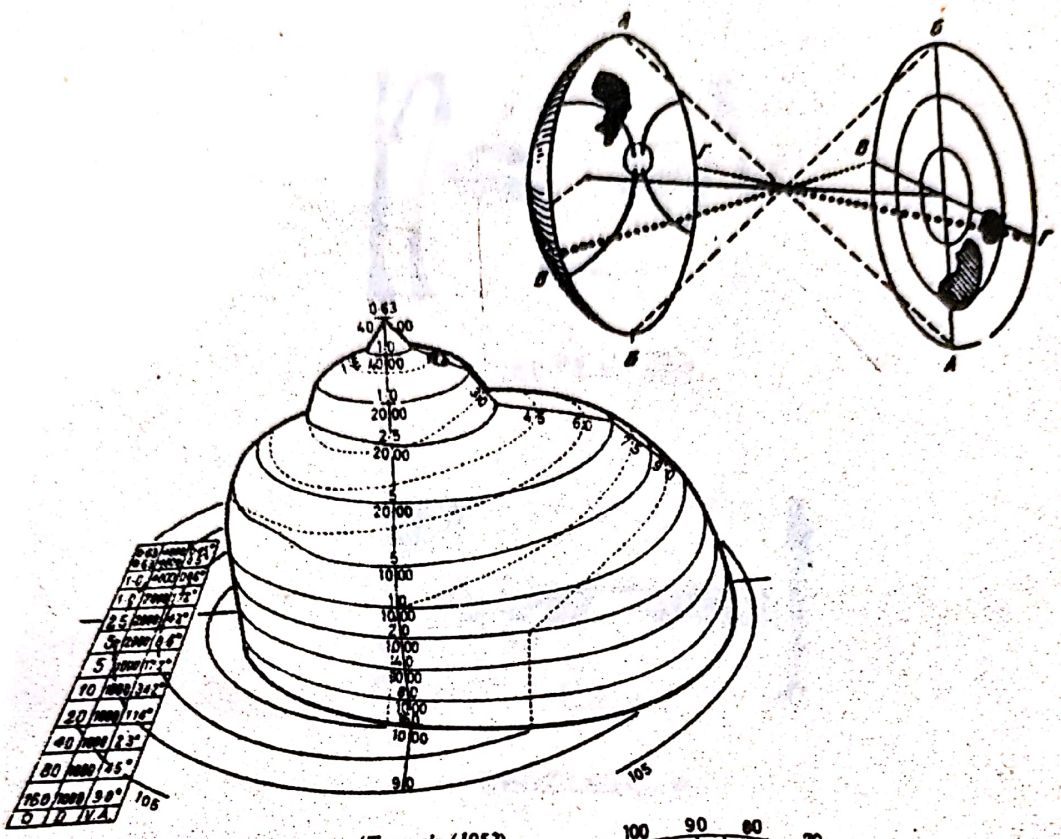

(Traquair (1952).

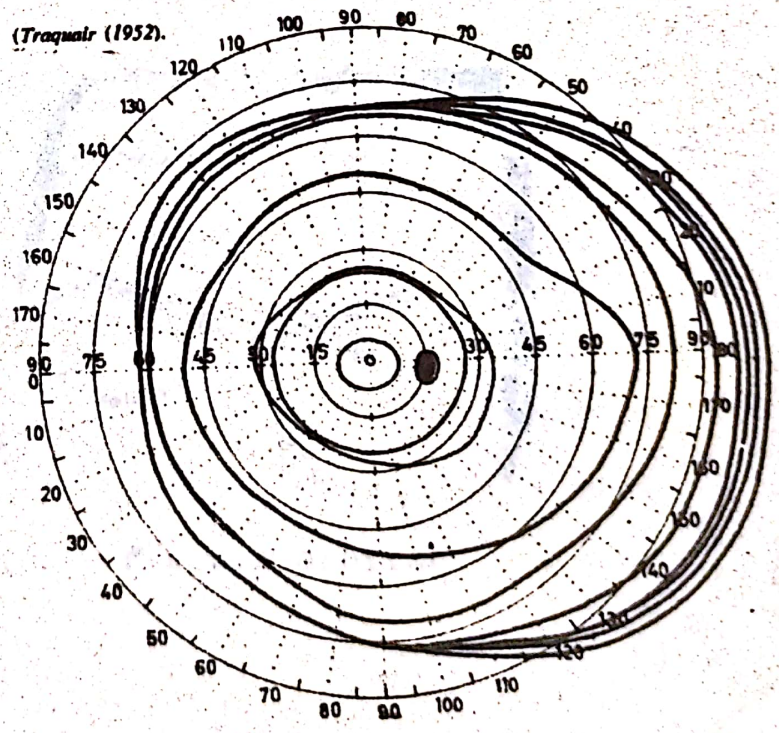

Cîmpul vizual

Planșa 1

Exoftalmie

Enoftalmie

Flegmon orbitar

Planșa 2

Ptoză palpebrală

Zonă Zoster

Blefarită

Orgelet

Salazion

Entropion

Planșa 3

Scanned with OKEN Scanner

Ectropion

Epiteliom

Dacriocistită cronică

Dacriopericistită acută

Planșa 4

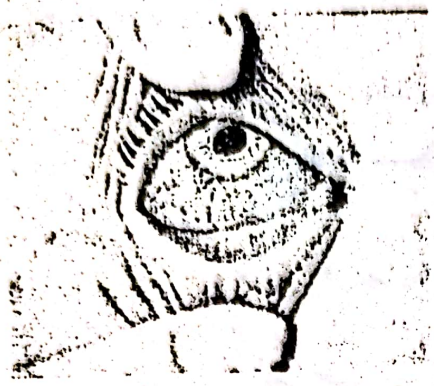

Conjunctivită catarală acută



Conjunctivită angulară

Conjunctivită purulentă

Conjunctivită pseudomembranoasă

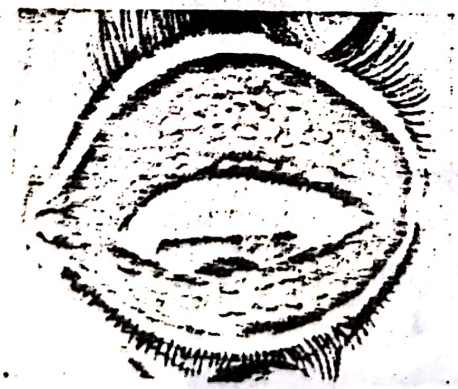

Trahom

Conjunctivită primăvăratecă

Planșa 5

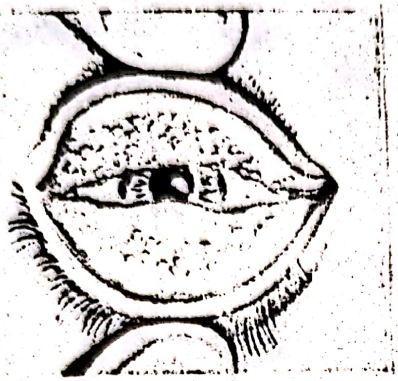

Conjunctivită foliculară cronică

Conjunctivită de piscină

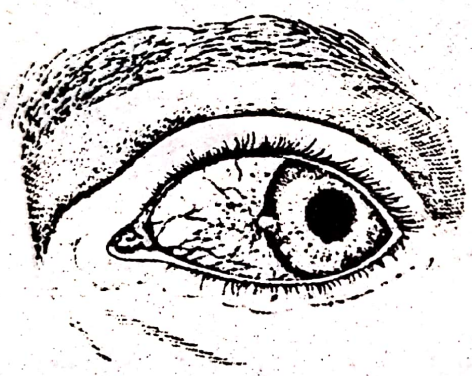

Conjunctivită flictenulară

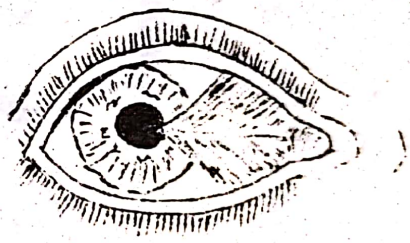

Pterigion

Dermoid

Epiteliom conjunctival

Planșa 6



Ulcer cu hypopion



Keratită dentritică

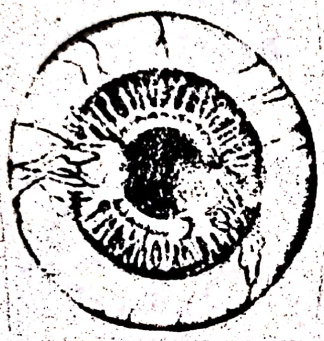

Keratită rozacee

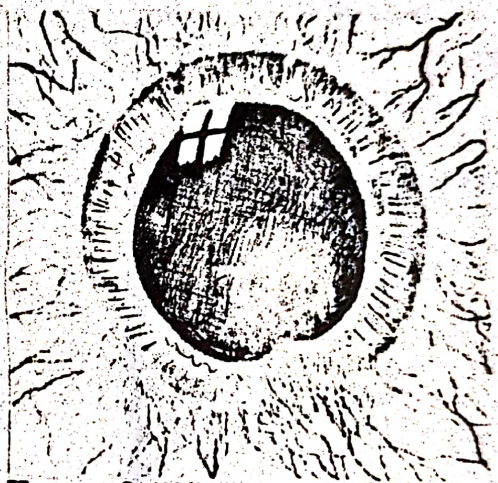

Keratită interstiţială
(faza de infiltraţie)

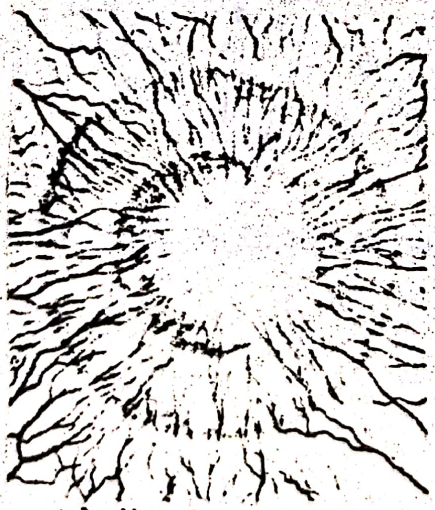

Keratită interstiţială
(faza de vascularizaţie)

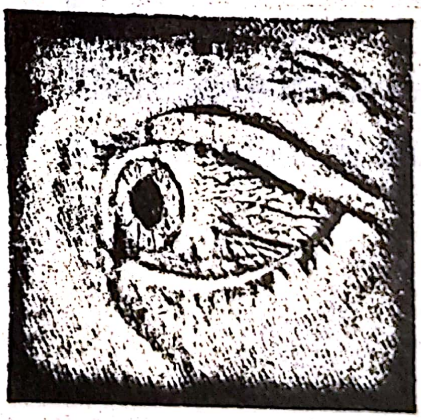

Episclerită



Irită

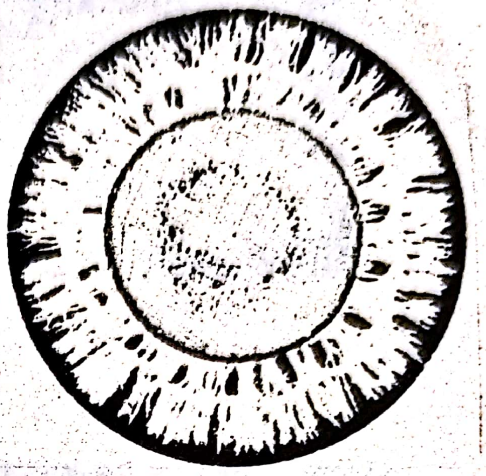

Irită după ruperea sinechiilor



Ocluzie şi secluzie pupilară

Corioretinită diseminată

Planşa 8

Scanned with OKEN Scanner



Panoftalmie

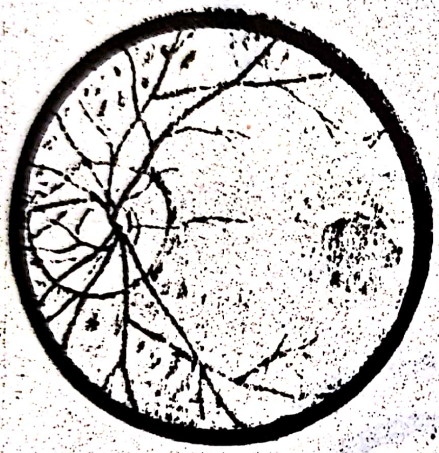

Coroidoză miopică

Melanom malign al coroidei

Planșa 9 .





Cataractă polară anterioară



Cataractă zonulară

Planșa 10

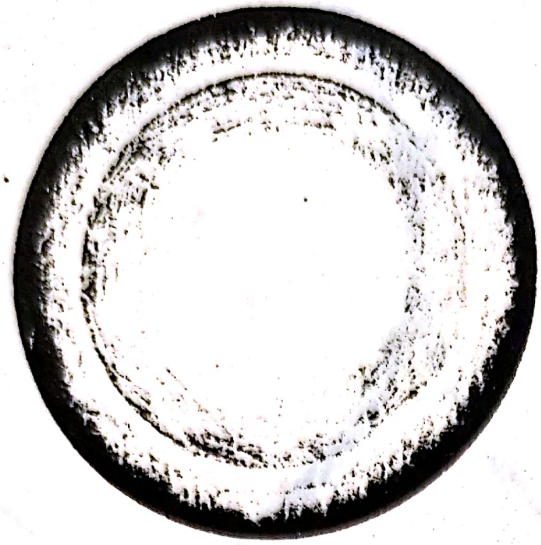

Cataractă nucleară



Cataractă corticală

Planşa II

Embolia A.C.R.

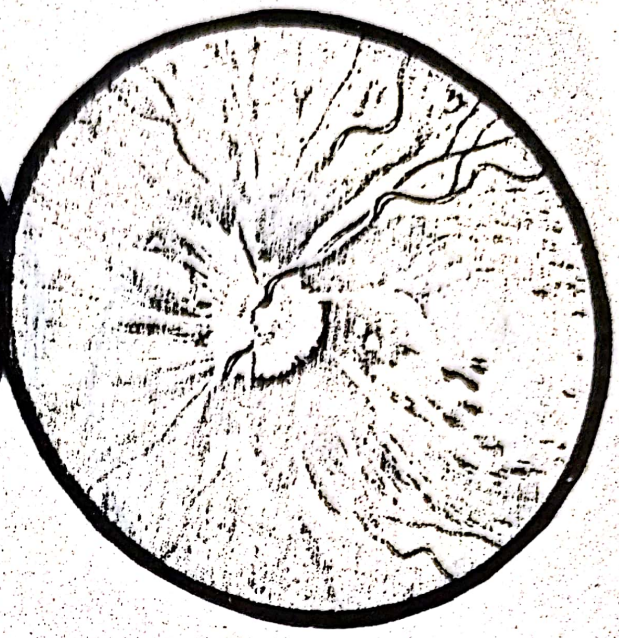

Tromboza V.C.R.

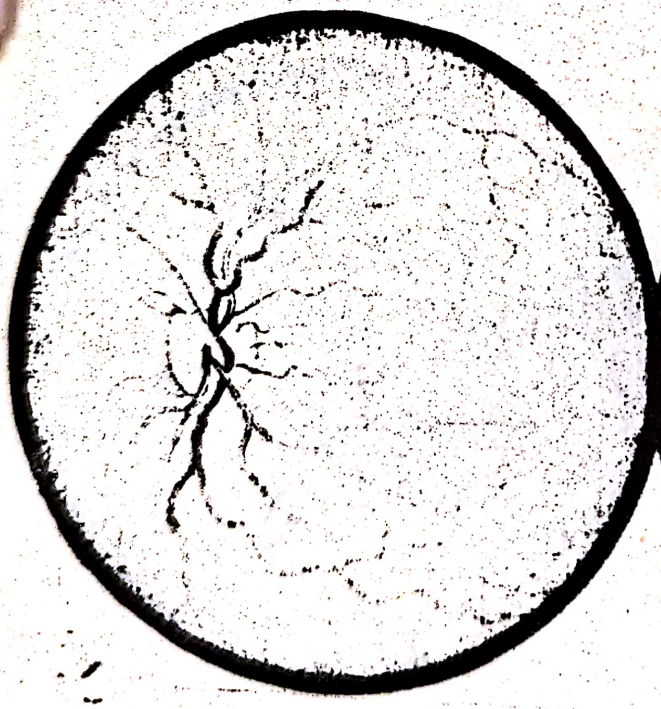

Angioscleroză retiniană hipertensivă

Neuroretinopatie hipertensivă

Planşa 12

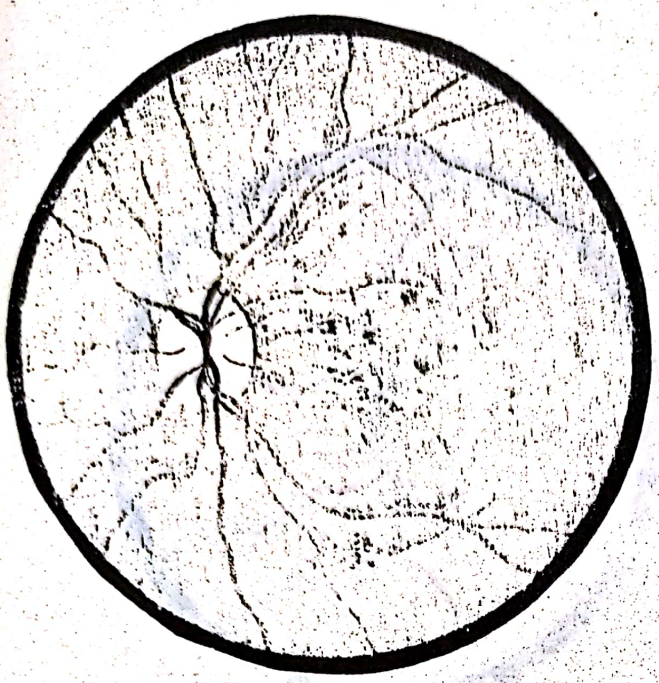

Retinopatie diabetică

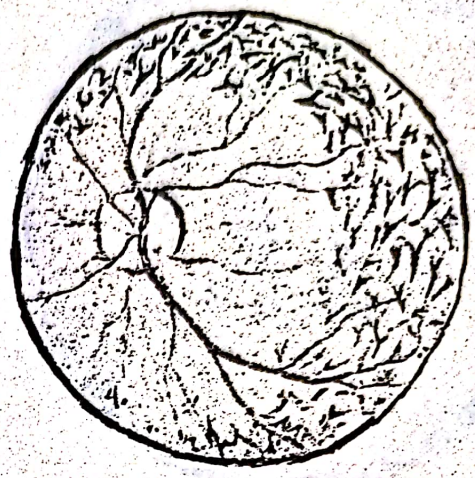

Retinopatie pigmentară



Deslipire de retină

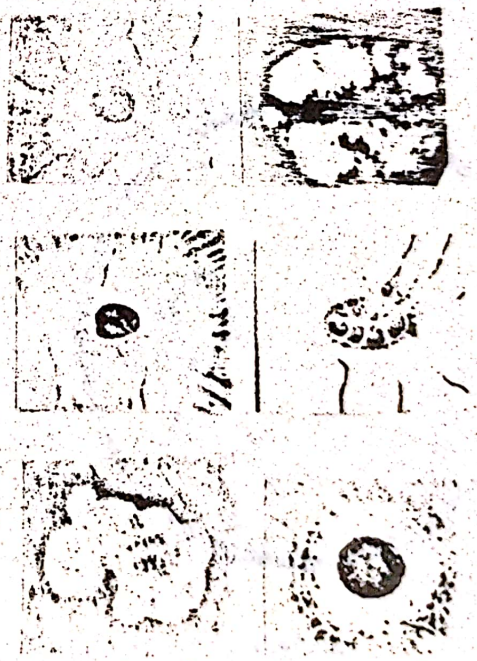

Diferite forme de leziuni maculare degenerative

Planșa 13.

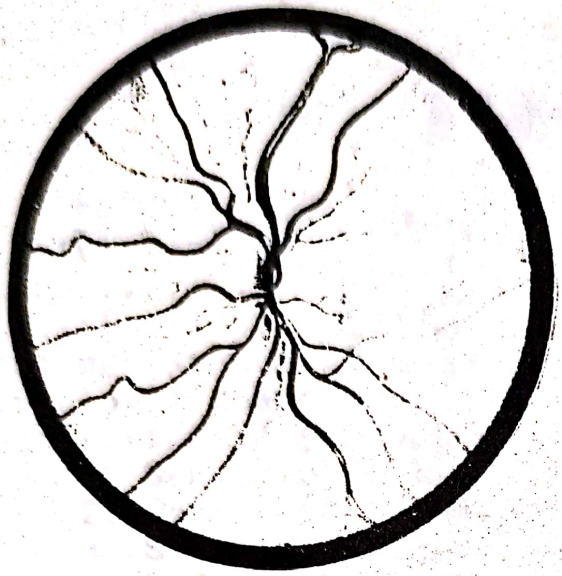

Nevrită optică

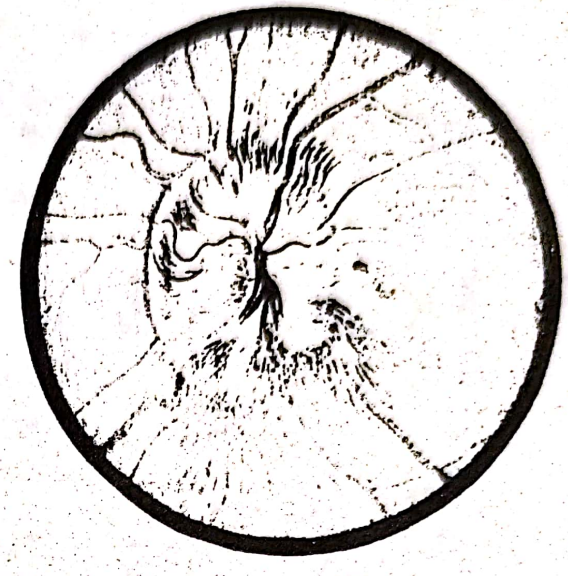

Stază papilară

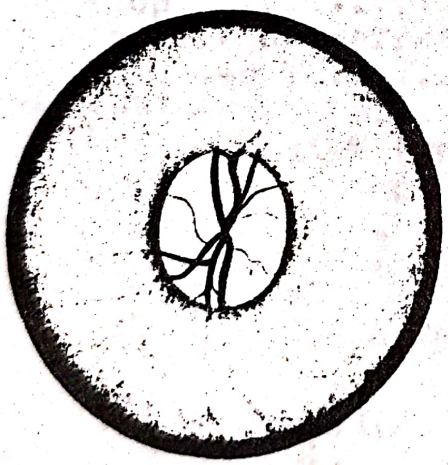

Atrofie optică



Atrofie optică glaucomatoasă

BIBLIOTECA MUNICIPALĂ IAȘI

TABLA DE MATERII

Pag.

NOTIUNI INTRODUCTIVE 3
Obiectul oftalmologiei..... 3
Istoric..... 3
Relaţiile dintre oftalmologie şi stomatologie.. 4
Structura anatomică a ochiului 14
Embriologia aparatului vizual.....23
Funcţia vizuală şi tulburările ei.....26
1. Senzaţia de lumină.....29
2. Percepţia formelor.....32
3. Senzaţia de culoare.....36
4. Vederea binoculară.....4o
REFRACTIA OCULARA SI TULBURARILE EI.....45
Generalităţi 45
I.Refracţia statică.....46
A. Viciile de refracţie sferice.....53
1. Hipermetropia.....53
2. Miopia 55
B. Viciile de refracţie asferice.....59
Astigmatismul.....59
C. Anizometropia.....62
II. Refracţia dinamică (acomodaţia).....64
Tulburările acomodaţiei.....66
1. Presbiopia.....66
2. Astenopia acomodativă.....68
3. Spasmul acomodaţiei.....68
4. Paralizia acomodaţiei.....68
5. Afakia.....69
PATOLOGIA ANEXELOR OCULARE.....7o
Patologia motilităţii oculare.....7o
Particularităţi anatomo-fiziologice.....7o
Paraliziile oculo-motorii.....72
Spasmele muşchilor oculo-motori.....8o
Strabismul funcţional sau concomitent....81
Strabismul latent sau heteroforia.....89
Nistagmusul.....91

Inflamaţii (miozite).....92
Traumatisme.....92
Tumori.....93
Patologia orbitei.....94
Particularităţi anatomice.....94
Semiologie.....95
Afecţiunile orbitei.....98
I. Afecţiuni inflamatorii.....98
1. Osteoperiostitele orbitare 98
2. Inflamaţiile ţesutului celulo-adipos..1oo
3. Tromboflebita orbito-cavernoasă.....1o2
4. Tenonita.....1o3
II. Afecţiuni tumorale.....1o4
Patologia regiunei sprîncenoase.....111
1. Afecţiuni inflamatorii.....111
2. Afecţiuni tumorale.....112
3. Afecţiuni ale sistemului pilos.....112
Patologia pleoapelor.....113
Particularităţi anatomo-fiziologice.....113
Afecţiuni palpebrale.....12o
I. Anomalii congenitale.....12o
II.Dermatozele palpebrale.....121
- Eritemul pleoapelor.....121
- Edemul pleoapelor.....121
- Ulceraţiile palpebrale.....121
- Erizipelul palpebral.....122
- Supuraţiile palpebrale.....123
- Cărbunele pleoapelor.....123
- Infecţiile virotice ale pleoapelor.....123
Zona oftalmică.....124
Herpesul palpebral.....124
III. Afecţiunile degenerative ale pleoa-
pelor.....125
Blefarochalazisul.....125
IV. Bolile marginei libere a pleoapelor..126
1. Blefarite.....126
2. Bolile cililor 126
3. Bolile glandulare.....126
Orgeletul extern.....129
.....13o

V. Bolile tarsului şi glandelor tarsale...132
1. Orgeletul intern.....132
2. Salazionul.....132
VI. Tulburările de motilitate a pleoapelor.....134
1. Tulburările motilităţii ridicătorului pleoapei superioare.....134
a. Spasmul ridicătorului.....134
b. Paralizia ridicătorului pleoapei superioare.....135
2. Tulburările motilităţii orbicularului pleoapelor.....136
a. Spasmul orbicularului.....136
b. Paralizia orbicularului.....137
VII. Deviaţiile palpebrale.....138
1. Entropionul.....138
2. Ectropionul.....140
VIII. Tumorile palpebrale.....141
Patologia aparatului lacrimal.....145
Particularităţi anatomo-fiziologice.....145
Semiologie.....148
1.Lăcrimarea prin hipersecreţie.....148
2. Lăcrimarea prin hipoexcreţie.....148
Afecţiunile aparatului lacrimal.....148
I. Afecţiunile glandelor lacrimale.....148
1. Afecţiuni inflamatorii.....148
2. Tumorile glandelor lacrimale.....150
II. Afecţiunile căilor lacrimale.....150
1. Anomalii congenitale.....150
2. Afecţiuni inflamatorii.....151
a. Dacriocistita cronică.....152
b. Dacriocistita acută.....153
3. Tumorile sacului lacrimal.....154
Patologia conjunctivei.....155
Particularităţi anatomo-fiziologice.....155
Afecţiunile conjunctivei.....158
I. Afecţiuni inflamatorii.....158
1. Conjunctivite catarale.....163
- Conjunctivita cataralã acutã.....163
- Conjunctivita cataralã subacutã.....164

- Conjunctivita catarală cronică..... 164
2. Conjunctivitele purulente.....165
- Conjunctivita gonococică.....165
- Conjunctivite purulente negonococice....167
3. Conjuntivitele pseudomembranoase.....168
a. Conjunctivita difterică.....168
b. Conjunctivita pneumococică.....17o
c. Conjunctivita streptococică.....17o
4. Conjunctivitele nodulare.....17o
a. Conjunctivitele nodulare acute.....17o
- Conjunctivita foliculară acută tip Béal.17o
- Conjunctivita foliculară acută tip piscină.....171
- Febra adeno-faringo-conjunctivală.....171
- Kerato-conjunctivita epidemică.....172
b. Conjunctivitele nodulare cronice.....172
- Trahomul.....172
- Foliculoza infantilă.....176
- Conjunctivita foliculară cronică tip Axenfeld.....177
- Conjunctivita primăvăratică.....177
5. Conjunctivitele eruptive.....179
a. Conjunctivite eruptive acute.....179
b. Conjunctivite eruptive cronice.....179
6. Conjunctivitele ulcero-vegetamte.....182
a. Tuberculoza conjunctivei.....182
- Tumerculoza primitivă.....183
- Tuberculoza secundară 183
b. Sifilisul conjunctival.....183
c. Tularemia.....184
d. Conjunctivita Parinaud.....184
e. Micozele conjunctivei.....184
II. Afectiuni degenerative.....185
1. Pinguecula.....185
2. Xerozisul.....185
3. Pterigionul.....186
III. Tumorile conjunctivei.....187
1. Tumorile benigne.....187
2. Tumorile maligne.....188
a. Epiteliomul.....188

b. Sarcomul 189
PATOLOGIA GLOBULUI OCULAR 190
Patologia corneei 190
Particularităţi anatomo-fiziologice 190
Afecţiunile corneei 191
I. Afecţiuni congenitale. 191
II. Afecţiuni inflamatorii 192
A. Keratitele ulceroase 194
1. Keratitele ulceroase supurative. . 195
a. Ulcerul cu hipopion 197
b. Ulcerul marginal 202
c. Ulcerul secundar unui abces profund al corneei 202
d. Keratomicoza 203
2. Keratite ulceroase nesupurative . 205
a. Keratitele virale 205
- Keratita herpetică 205
- Keratita zonatoasă 209
- Keratita punctată superficială . . . 210
b. Ulcerul rozător 211
c. Afecţiuni corneo-conjunctivale ulceroase 211
- Kerato-conjunctivita flictenulară 212
- Conjunctivita primăvăratică 212
- Keratita rozacee 212
B. Keratitele neulcerative 214
1. Keratita parenchimatoasă sifilitică 214
2. Keratita parenchimatoasă bacilară 218
3. Keratita parenchimatoasă leproasă 219
4. Keratita disciformă 219
III. Distrofii 220
A. Distrofii heredo-familiale 221
B. Distrofii corneene cîştigate. . . . 223
IV. Cicatricile corneene 230
V. Tumori 232
Patologia sclerei 234
Particularităţi anatomo-fiziologice 234
Afecţiunile sclerei 235
I. Afecţiuni inflamatorii 235
1. Episclerita 235

2. Sclerita 236
3. Sclero-keratita 237
II. Afecţiuni degenerative 237
III. Afecţiuni tumorale 238
IV. Modificări de formă. 238
V. Anomalii de culoare 238
Patologia uveei 239
Structura şi funcţia tractusului uveal. . . 239
1. Particularităţi anatomice 239
2. Particularităţi fiziologice . . . 246
Afecţiunile uveei 247
I. Afecţiuni congenitale 247
II. Afecţiuni inflamatorii 248
A. Uveitele anterioare (iridociclite) 248
1. Iridociclitele acute 249
2. Iridociclitele cronice 253
3. Uveita hipertensivă 254
4. Oftalmia simpatică 260
B. Uveitele posterioare (coroidite). . 262
1. Coroiditele supurative 263
2. Coroiditele nesupurative 264
III. Afecţiuni degenerative 266
IV. Tumori 268
A. Tumorile iriene 268
B. Tumorile corpului ciliar 269
C. Tumorile coroidei 269
Patologia pupilei 272
Particularităţi anatomo-funcţionale 272
Patologia pupilei 277
I. Pupila în stare statică 277
II. Tulburările dinamice pupilare. . . 281
Patologia cristalinului 285
Particularităţi anatomo-fiziologice 285
Afecţiunile cristalinului 287
I. Afecţiuni congenitale 287
A. Anomalii de dezvoltare 287
B. Tulburări de transparenţă 287
1. Opacităţi capsulare 288
2. Cataractele congenitale propriu-zise 289
II. Afecţiuni cîştigate 290
A. Opacifieri sau cataracte 292

1. Cataractele primitive. Cataracta senilă 292
2. Cataractele patologice 295
3. Cataracta traumatică 296
4. Cataracta prin agenţi fizici . . . 297
5. Cataracta secundară 298
B. Deplasările cristalinului 298
1. Subluxaţiile cristalinului . . . 299
2. Luxaţiile cristalinului 300

Patologia tensiunii oculare . . . 302
Generalităţi 302
I. Sindromul de hipertensiune oculară 304
A. Glaucomul primitiv 305
1. Glaucom cu unghi deschis. . . . 305
2. Glaucom cu unghi închis 313
a. Glaucomul subacut 313
b. Glaucomul acut 315
B. Glaucomul congenital 321
C. Glaucomul secundar 324
D. Glaucomul absolut 327
II. Sindromul de hipotonie oculară . . 328

Patologia vitrosului 329
Patologia retinei 333
Particularităţi structurale 333
I. Afecţiuni congenitale 334
II. Boli vasculare 334
A. Obstrucţia arterelor retiniene . . 334
B. Tromboza venei centrale a retinei 336
C. Periflebita retiniană 337
D. Retinita proliferantă 338
III. Manifestări retiniene în afecţiunile generale. 339
A. Modificări retiniene în hipertensiunea arterială 339
B. Retinopatia gravidică 343
C. Retinopatia diabetică 343
D. Leziuni retiniene în afecţiunile sanguine 344
IV. Afecţiuni inflamatorii 346
A. Retinita metastatică acută 346

B. Retinita septică simplă 347
C. Retinita exudativă toxică 347
V. Afecţiuni degenerative 347
A. Degenerescenţele periferice 347
B. Degenerescenţele maculare 349
VI. Dezlipirea de retină 349
VII. Tumorile retinei 351

Patologia nervului optic 354
Particularităţi anatomice 354
I. Afecţiuni congenitale 356
II. Afecţiuni inflamatorii (nevrite) . . 357
III. Staza papilară 360
IV. Afecţiuni degenerative (atrofiile optice) 362
V. Tumorile nervului optic 364

Traumatismele ochiului şi anexelor sale . . 366
I. Deplasări 366
II. Contuzii 367
III. Plăgi 372
IV. Corpi străini oculari 376
1. Corpi străini conjunctivali 376
2. Corpi străini corneeni 377
3. Corpi străini intraoculari 378
V. Arsuri 379

Afecţiuni ale aparatului vizual secundare afecţiunilor buco-dentare 385
A. Accidente de vecinătate 385
B. Manifestări la distanţă 387

BIBLIOTECA MUNICIPALĂ IAŞI

— oooooo —